APORTE DEL SISTEMA ASPIRATIVO SELLADO APLICADO EN EL POSTOPERATORIO INMEDIATO DE INJERTOS DE PIEL PARCIAL*

*CONTRIBUTION SEALED ASPIRATION SYSTEM APPLIED IN THE POSTOPERATIVE IMMEDIATE IN THE SPLIT SKIN GRAFTS**

Dr. Celso Aldana[a-b], Dr. Alfredo Torres[a], Prof. Dr. Castor Samaniego[a]

RESUMEN

Con frecuencia el auto injerto de piel parcial evoluciona en forma desfavorable en el postoperatorio debido a la presencia de edema y exudados en el lecho de la herida. La utilización del Sistema Aspirativo Sellado (SAS) o presión negativa tópica ha permitido simplificar el tratamiento de heridas complejas, preparándola para una técnica de reconstrucción o coadyuvando a la cirugía para garantizar el éxito del tratamiento. En el presente trabajo se evalúa la utilidad del SAS en el postoperatorio de auto injertos de piel parcial, con relación al prendimiento del injerto cutáneo en el sitio receptor.

Método: estudio observacional, descriptivo, retrospectivo, basado en una serie de casos consecutivos, que incluye a pacientes portadores de heridas complejas, tratados con el SAS y que fueron operados con la técnica de auto injerto de piel parcial. Un grupo de pacientes fue tratado con presión negativa tópica exclusivamente en la fase preoperatoria (grupo 1) y el otro grupo fue tratado con el mismo sistema tanto en el preoperatorio como en el postoperatorio (grupo 2).

Resultados: 36 pacientes fueron seleccionados, veintiún en el grupo 1 y quince en el grupo 2. En el grupo 1 cinco pacientes presentaron adhesión tisular igual o mayor al 90% en la primera semana postoperatoria, 17 injertos cicatrizaron antes de las 6 semanas y 4 pacientes presentaron retardo en la cicatrización. En el grupo 2 tres pacientes presentaron adhesión del 100% a los 3 días y once casos con adhesión del 95% en el mismo periodo. En este último grupo todos los injertos cicatrizaron antes de las 4 semanas.

Conclusión: El SAS es una herramienta de valor que favorece el prendimiento del auto injerto de piel parcial cuando es utilizado en el postoperatorio inmediato.

Palabras clave: injerto de piel, aspiración mecánica.

SUMMARY

Often the split skin autografts, unfavorably evolves during the postoperative period due to the presence of edema and exudates in the wound bed. The use of Sealed Aspiration System (SAS) or Negative Pressure Wound Therapy has simplified the treatment of complex wounds, preparing for a reconstruction technique or contributing to the surgery to ensure the success of treatment. This paper evaluates the usefulness of the SAS in postoperative with split skin autografts, in relation to skin engraftment in the recipient site.

Method: An observational, descriptive, retrospective, based on a series of consecutive cases, including patients with complex wounds treated with the SAS and that were operated with the technique of split skin autografts. A group of patients was treated with negative pressure wound therapy only in the preoperative period (group 1) and the other group was treated with the same system both preoperatively and after surgery (group 2).

Results: 36 patients were selected, twenty-one in group 1 and fifteen in group 2. In group 1, five patients showed tissue adherence of 90% or more in the first postoperative week, 17 grafts healed within 6 weeks and 4 patients had delayed healing. In group 2 three patients had 100% adherence at 3 days and eleven cases with 95% adherence in the same period. In the latter group all grafts healed before 4 weeks.

Conclusion: The SAS is a valuable tool that favors the adherence of the skin in the autograft, when used immediately after surgery.

***Key words*:** skin transplantation, vacuum.

INTRODUCCIÓN

El manejo terapéutico de las heridas complejas representa todo un desafío en cirugía reparadora.

Para el efecto, uno de los aliados más importantes en la actualidad lo constituye el sistema de presión negativa que utilizado en forma tópica puede producir ciertos cambios a nivel local. El mecanismo de acción consiste en aspirar el lecho cruento para disminuir edema y secreciones, con una reducción de la colonización bacteriana y estimulación en la formación de tejido de granulación[1]. Estas modificaciones se traducen en la obtención de un tejido más adecuado para la planificación y realización de un procedimiento restaurador. Además de la utilización

* **Premio al Mejor Trabajo Científico durante el XVI Congreso Paraguayo de Cirugía - XXIII Congreso de la Federación Latinoamericana del International College of Surgeons y II Congreso Paraguayo de Cirugía Torácica**

a. Primera Cátedra de Clínica Quirúrgica, FCM-UNA.

b. Departamento de Cirugía Plástica, FCM-UNA.

Primera Cátedra de Clínica Quirúrgica. Facultad de Ciencias Médicas, Universidad Nacional de Asunción.

en fase pre-operatoria de ciertas pérdidas de substancia cutáneas, algunos autores describen la aplicación sobre colgajos musculares para producir un efecto de sifonaje en los mismos y garantizarles una mejor perfusión tisular[2,3]. Por el mismo mecanismo, también se reporta la aplicación sobre el injerto de piel con el fin de reducir el exudado frecuentemente presente en la fase postoperatoria inmediata[4].

El Sistema Aspirativo Sellado (SAS) corresponde al manejo terapéutico de ciertas heridas complejas con el método de presión negativa tópica, diseñado en forma artesanal y utilizado en la Primera Cátedra de Clínica Quirúrgica de la Facultad de Ciencias Médicas de la Universidad Nacional de Asunción (FCM – UNA). Las heridas tratadas con este método incluyen aquellas que presentaron edema, exudados, fibrina, tejido de granulación hipotrófico y placa necrótica superficial previa limpieza quirúrgica. Su utilización fue descartada pacientes con tratamiento anticoagulante, o aquellos portadores de heridas infectadas, neoplásicas, con hemorragias o con exposición de vasos sanguíneos o anastomosis vascular

Ante el eventual fracaso, parcial o total, en el prendimiento de un injerto cutáneo de fino espesor con la técnica quirúrgica convencional, los autores propusieron la instalación del SAS sobre el injerto de piel desde el postoperatorio inmediato afín de mejorar las chances de sobrevida tisular.

Actualmente, pocas son las referencias internacionales, y ninguna en nuestro país, que ilustran los efectos de la combinación simultánea: injerto de piel autólogo y aspiración de injerto.

El objetivo del presente trabajo consiste en reportar el beneficio del SAS en la evolución postoperatoria de un auto injerto de piel parcial, cuando el mismo es utilizado en el postoperatorio inmediato.

PACIENTES Y MÉTODOS

El presente trabajo corresponde a un estudio observacional, descriptivo, retrospectivo.

Se incluyó a pacientes adultos, de ambos sexos, portadores de heridas complejas, tratados con el SAS entre octubre de 2007 y octubre de 2011 en la Primera Cátedra de Clínica Quirúrgica FCM-UNA, y que recibieron tratamiento reconstructivo con la técnica de auto injerto de piel parcial.

Se excluyó a pacientes que no fueron tratados con el SAS o en quienes no se utilizó, como método de reparación, la técnica de injerto de piel parcial.

Se utilizó un muestreo no probabilístico de casos consecutivos de los pacientes que reunieron los criterios de inclusión.

En lo que respecta a la utilización del SAS fueron diferenciados dos grupos para facilitar la interpretación de los resultados: los casos tratados con el SAS antes de la cirugía reconstructiva en forma exclusiva fueron agrupados en el grupo 1, mientras que aquellas personas tratadas con el SAS antes y después de la reconstrucción fueron asignadas al grupo 2.

Técnica operatoria del injerto de piel: cirugía reconstructiva electiva, realizada bajo anestesia regional o general por el mismo operador. La técnica debutó con una infiltración del sitio donante con solución salina al 0,9% y toma de injerto cutáneo con un grosor entre 0,18 y 0,23 milímetros con dermatomo manual (Richter®) o eléctrico (Davies®). La piel obtenida fue multi fenestrada, posicionada y fijada en el sitio receptor con puntos cardinales de nylon 5/0, cubriendo la misma con gasas vaselinadas, apósitos, vendaje, y una férula enyesada de inmovilización (en el caso de las extremidades). En los pacientes que utilizaron presión negativa postoperatoria, el SAS fue instalado en contacto directo con el tejido trasplantado, antes de colocar la férula.

Técnica de procedimiento del SAS: la técnica del SAS comenzó con el posicionamiento de una fina capa de gasa vaselinada sobre el injerto cutáneo. Una esponja estéril fue recortada según las dimensiones de la herida, y tunelizada en su espesor por el extremo fenestrado de un tubo k-66. Estos materiales fueron colocados sobre injerto-gasa vaselinada, sellando el sistema mediante un film transparente y Micropore® (u Opsite® según disponibilidad). El otro extremo del tubo fue conectado con el frasco colector y éste con la fuente de vacío del quirófano para testar el sellado y el buen funcionamiento del sistema. Una vez comprobada la ausencia de fuga de aire, el tubo fue clampado para el traslado del paciente y el tratamiento aspirativo debutó en la cama del mismo. Se utilizó la aspiración mural o un aspirador portátil con una presión negativa continua de 70 mmHg. La primera revisión del injerto se realizó al tercer día postoperatorio a cargo del mismo operador. A partir de ese momento fue suspendida la aspiración y las curaciones fueron practicadas cada 48 horas hasta obtener una cicatrización satisfactoria.

Entre las variables fueron investigados los datos demográficos y las variables quirúrgicas que hacen referencia a las patologías asociadas, tipos de herida, la localización, los inconvenientes relacionados con el sistema y la evolución postoperatoria en los primeros días. El tiempo de cicatrización completa también ha sido considerado.

RESULTADOS

Entre octubre de 2007 y octubre de 2011, 36 personas cumplieron con los criterios de inclusión. Todos los pacientes fueron tratados con el SAS en la fase preoperatoria, pero solo 15 (42%) continuaron con el sistema por encima del injerto de piel durante 3 días más (aplicación postoperatoria).

Características del grupo 1

En el grupo tratado con el SAS en el preoperatorio exclusivo fueron incluidos 21 pacientes (14 mujeres y 7 hombres) con una edad media de 49 años, siendo las edades extremas entre 24 y 80 años. El 67% de estos pacientes presentaron patologías concomitantes, entre las cuales se destacaron la hipertensión arterial (38%), la diabetes mellitus (33%) entre otras como la insuficiencia

cardiaca, artritis reumatoidea y síndrome de Cushing.

Con respecto a las lesiones cutáneas, 18 pacientes (86%) eran portadores de heridas agudas, mientras que 3 pacientes (14%) presentaron heridas crónicas.

Casi todas las heridas tuvieron como localización los miembros inferiores (18), tan solo hubo una localización en el abdomen, una en la región toraco-dorsal y otra en el miembro superior.

La etiología dominante fue la de origen infeccioso (14), y luego las pérdidas de substancia debidas a insuficiencia arterial crónica en el miembro inferior y traumatismos. Entre otras etiologías menos frecuentes se encontraron un caso de exposición protésica en la pared abdominal y un defecto toraco-dorsal correspondiente al sitio donante de un colgajo musculo-cutáneo ***(Figura 1).***

En cuanto a las características de las lesiones al inicio, el 90% se presentaron como exudativas-edematosas, el 90% exhibieron fibrina en la superficie, el 62% mostraron placas de necrosis superficial, mientras que el 19% tuvieron un tejido de granulación hipotrófico. La asociación entre éstas ocurrió con frecuencia. En este grupo, el tiempo medio de utilización de la presión negativa fue de 15 días, con un rango entre 4 y 41 días.

Entre los inconvenientes del SAS, 5 pacientes manifestaron dolor y otros 3 presentaron maceración cutánea en la periferia de la lesión. En ninguno de los casos se interrumpió el tratamiento aspirativo, no se constataron hemorragias ni infecciones.

En cuanto a la evolución postoperatoria, la primera revisión del injerto fue realizada en todos los casos al quinto día después de la cirugía. Ningún paciente presentó adhesión completa del injerto en la primera curación. A la primera semana postoperatoria en 5 pacientes se constató buena adhesión cutánea con el lecho receptor, superficie equivalente o mayor a 90%. En el mismo periodo, la adhesión tisular fue de 80-85% en 9 pacientes, de 70-75% en 6 pacientes, y menor al 70% en 1 paciente ***(Figura 2).***

La cicatrización completa se obtuvo a la tercera semana postoperatoria en 6 pacientes, a la cuarta semana en 5 pacientes, a la quinta semana en 2 pacientes y a la sexta semana en 4 pacientes. Se observó además un retardo en la cicatrización en 4 pacientes, luego del control correspondiente al segundo mes postoperatorio.

<u>Características del grupo 2</u>

De todos los casos revisados, 15 (7 hombres y 8 mujeres) continuaron utilizando el SAS en el periodo postoperatorio, con una edad media de 50 años (rango de 18 a 69). El 53% de los pacientes presentaron enfermedades concomitantes, entre ellas la hipertensión arterial (47%), diabetes mellitus (20%), desnutrición (7%) y enfermedad de Parkinson (7%). Las heridas fueron agudas en 6 ocasiones (40%) y crónicas en 9 oportunidades (60%).

Todas las lesiones se localizaron en el miembro inferior.

La etiología dominante fue la de origen venoso (60%), seguida de las infecciones (27%), una insuficiencia arterial crónica, una lesión de origen traumático y una pérdida de substancia con exposición ósea luego de una exéresis tumoral y reconstrucción parcial ***(Figura 3).***

En lo que respecta a las características de las heridas, estuvieron presentes edema-exudados (94%), fibrina (87%), tejido de granulación hipotrófico (40%) y placa necrótica superficial (13%). La asociación entre éstas aconteció con frecuencia.

El tiempo medio de utilización del SAS fue de 16 días (rango de 6 a 47).

Entre los inconvenientes se constataron 2 casos de maceración cutánea peri-lesional.

En todos los pacientes de este grupo la primera revisión del injerto fue realizada al tercer día postoperatorio. En esta curación 3 pacientes presentaron adhesión completa del injerto a la herida, 11 casos tuvieron una adhesión del 95% de la superficie injertada y en 1 caso se observó una adhesión del 90% ***(Figura 4).***

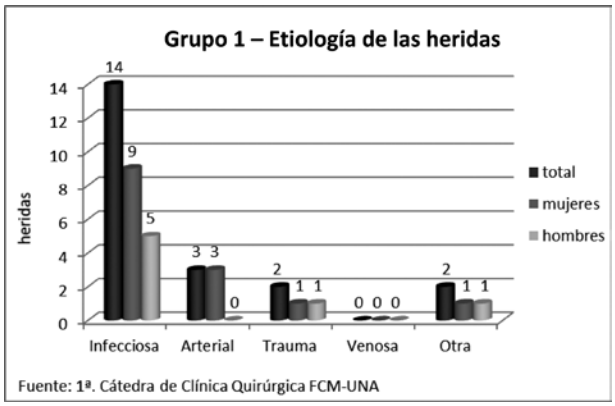

Figura 1. Etiología de las heridas complejas, Grupo 1.

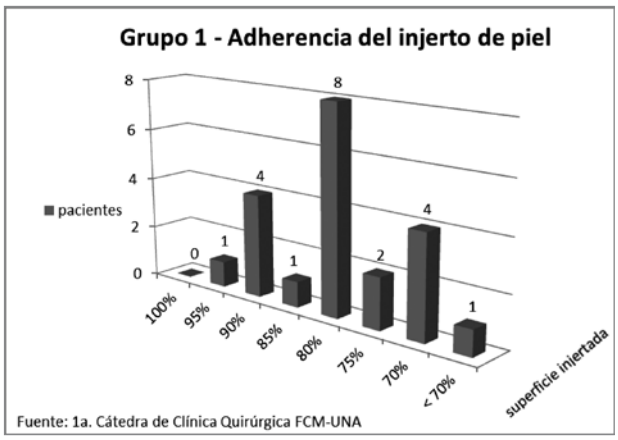

Figura 2. Porcentaje de adhesión cutánea al lecho receptor, primera revisión del injerto a la 1 semana postoperatoria. Grupo 1.

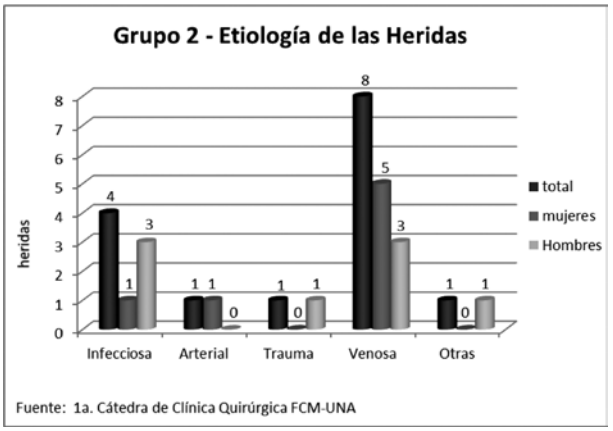

Figura 3. Etiología de las heridas complejas, Grupo 2.

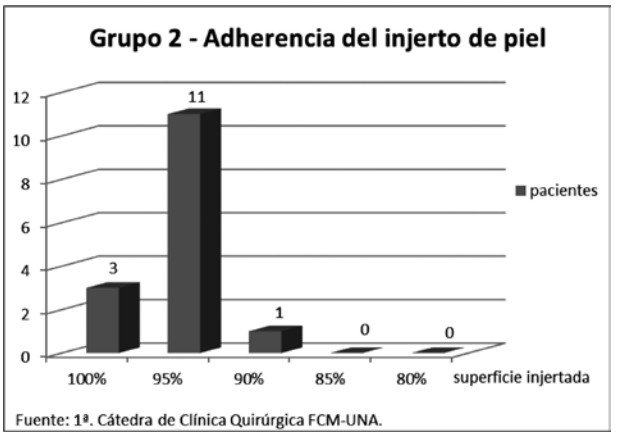

Figura 4. Porcentaje de adhesión cutánea al lecho receptor, primera revisión del injerto al tercer día postoperatorio. Grupo 2.

En cuanto a la cicatrización completa, se observó en 5 casos a la primera semana del postoperatorio, 5 casos al cumplir la segunda semana, 3 casos luego de la tercera semana y 2 casos en el control de las cuatro semanas después del tratamiento reconstructivo definitivo.

DISCUSIÓN

Con el advenimiento de la terapia con presión negativa, increíblemente olvidada en el siglo 19[5], el tratamiento de las heridas complejas se ha tornado más alentador. Al principio de nuestra experiencia, ninguna consola industrial puesta en el mercado internacional estaba disponible en nuestro medio. Esto motivó la utilización de materiales de fácil adquisición y de bajo costo para diseñar el SAS, método artesanal inspirado en el principio universal de tratamiento con presión negativa, de modo similar a lo propuesto por otros equipos quirúrgicos del extranjero[6].

Nuestras primeras indicaciones estaban dirigidas a la preparación de una pérdida de substancia cutánea compleja para una reparación con colgajo, injerto de piel o cicatrización dirigida. Los reportes de la literatura[7,8] nos permitieron extender las indicaciones al postoperatorio de injertos de piel, afín de mejorar los resultados aleatorios obtenidos a veces con la técnica convencional. Este sería el motivo en cuanto a la diferencia etiológica de los grupos 1 y 2, pues recién a partir de un segundo periodo fueron admitidos pacientes con patologías crónicas de origen venoso para ser tratados con el SAS en fases pre y postoperatoria. Con anterioridad estos pacientes eran tratados únicamente con un injerto de piel, sin presión sub-atmosférica coadyuvante.

El presente estudio muestra la evolución favorable del injerto cutáneo cuando se cuenta un recurso tal como el SAS en el postoperatorio. La aspiración de los exudados disminuye el descolamiento del injerto, asegurando un óptimo contacto entre herida y piel. Además, el SAS permitió la inmovilización de la zona reconstruida, condición favorable para el buen prendimiento. Comparando los grupos 1 y 2, esto se traduce con una mejor adhesión tisular al lecho receptor y un alto porcentaje de prendimiento en los primeros días.

En el grupo 2 todas las heridas cicatrizaron sin requerimiento de injertos complementarios; este hecho en cambio no aconteció en el grupo 1. Este interesante aporte también fue evocado por Dun et al.[9], quienes analizaron retrospectivamente a un grupo pre-injerto y prospectivamente los que emplearon presión sub-atmosférica sobre injertos de piel. Para Korber[10], en pacientes que asociaron injerto de piel y presión negativa postoperatoria la cicatrización completa se aproxima al 93%.

El principal factor limitante de nuestro diseño lo constituye la inclusión de una población reducida y el análisis retrospectivo de la misma. Otro aspecto poco favorable se refiere a la falta de comparación equitativa entre ambos grupos, desde el punto de vista cuantitativo (igual cantidad de sujetos) y cualitativo (localizaciones similares y mismas condiciones clínicas). No obstante, nuestra modesta experiencia denota ciertas observaciones. La mayor frecuencia de heridas de origen infeccioso o de lesiones agudas en el grupo 1 no parece repercutir considerablemente en el resultado ya que todos los defectos fueron tratados con el SAS hasta la obtención de un tejido de granulación tróficamente correcto, sin necrosis, en un paciente estabilizado y sin infecciones activas; en efecto la indicación del tiempo de reconstrucción solo se establece con estas condiciones. Además, en este grupo también encontramos localizaciones diferentes a los miembros inferiores. La dificultad para inmovilizar un injerto localizado en el tronco podría suponer un riesgo al mal prendimiento cutáneo o al retardo en la cicatrización, pero sobre todo al seguimiento postoperatorio irregular que notamos en dos casos.

En cuanto a las complicaciones del SAS, el dolor fue un dato subjetivo, no cuantificable, pero que en ningún caso motivó la interrupción del tratamiento aspirativo. Igualmente aconteció con la maceración cutánea manejada con simples medidas locales.

En el postoperatorio no se constataron hemorragias probablemente debido al estricto control de la presión sub-atmosférica del SAS, ya que el incremento desmedi-

do en la potencia de aspiración puede estar en relacionada con episodios de sangrado[11]. Esta complicación pondría en juego el prendimiento del injerto.

Aun con las limitaciones que pueda presentar este estudio, el análisis de los resultados en el grupo 2 invita a una reflexión alentadora, pues los casos convergen hacia la cicatrización completa de las lesiones. Se considera necesario realizar una investigación prospectiva y objetiva del aporte de la combinación injerto de piel - vacuum, particularmente el aspecto cualitativo o la calidad del tejido injertado.

CONCLUSIÓN

Todas las heridas reconstruidas con la combinación simultánea de injerto de piel parcial y presión negativa tópica lograron cicatrizar en menos de 4 semanas. En conclusión el SAS correctamente utilizado constituye una herramienta válida en el arsenal terapéutico para el manejo de una herida compleja, particularmente para mejorar el prendimiento de un injerto de piel parcial.

BIBLIOGRAFÍA

1) Lambert KV, Hayes P, McCarthy M. Vacuum assisted closure: a review of development and current applications. Eur J Vasc Endovasc Surg. 2005 Mar;29(3):219-26
2) Stannard JP, Singanamala N, Volgas DA. Fix and flap in the era of vacuum suction devices: What do we know in terms of evidence based medicine? Injury. 2010 Aug;41(8):780-6.
3) Hanasono MM, Skoracki RJ. Securing skin grafts to microvascular free flaps using the vacuum-assisted closure (VAC) device. Ann Plast Surg. 2007 May;58(5):573-6.
4) Scherer LA, Shiver S, Chang M, Meredith JW, Owings JT. The vacuum assisted closure device: a method of securing skin grafts and improving graft survival. Arch Surg. 2002 Aug;137(8):930-3
5) GlicensteinJ. Jules Guérin (1801 – 1885) et l'occlusion pneumatique des plaies. Un précurseur du V.A.C. ®. Ann Chir Plast Esthet. 2008 Aug;53(4):378-82
6) Bui TD, Huerta S, Gordon IL. Negative pressure wound therapy with off-the-shelf components. Am J Surg. 2006 Aug;192(2):235-7.
7) Morykwas MJ, Simpson J, Punger K, Argenta A, Kremers L, Argenta J. Vacuum-assisted closure: state of basic research and physiologic foundation. Plast Reconstr Surg. 2006 Jun;117(7 Suppl):121S-126S.
8) Moisidis E, Heath T, Boorer C, Ho K, Deva AK. A prospective, blinded, randomized, controlled clinical trial of topical negative pressure use in skin grafting. Plast Reconstr Surg. 2004 Sep 15;114(4):917-22.
9) Dunn RM, Ignotz R, Mole T, Cockwill J, Smith JM. Assessment of gauze-based negative pressure wound therapy in the split-thickness skin graft clinical pathway-an observational study. Eplasty. 2011 Mar 16;11:e14.
10) Körber A, Franckson T, Grabbe S, Dissemond J. Vacuum assisted closure device improves the takes of mesh grafts in chronic leg ulcer patients. Dermatology. 2008;216(3):250-6.
11) Bonnet F, Paraskevas A, Petit F, Alamdari A, Lantieri L. Utilisation du Vaccum-Assisted Closure® pour la reconstruction d'une perte de substance thoracique transfixiante avec exposition d'une plaque en Gore Tex®: à propos d'un cas. Ann Chir Plast Esthet. 2006 Feb;51(1):87-90.

DATOS PARA CORRESPONDENCIA:
Autor correspondiente:
Dr. Celso Augusto Aldana
Dr. Montero y Lagerenza
Asunción, Paraguay
Email: celso.aldana@gmail.com