VARIACIÓN HISTOLÓGICA Y PRONÓSTICO DEL CARCINOMA MUCOEPIDERMOIDE PULMONAR

HISTOLOGY VARIATION AND PROGNOSIS OF PULMONARY MUCOEPIDERMOID CARCINOMA

Arce Aranda, Carlos[1]; Torres, Alfredo[1]; Lee, Chong[1-4]; Cárdenas, Sergio[2]; Rodríguez A., Carlos[2]; Colman; Agustin[2]; Soskin, Ana[3]

RESUMEN

Introducción: El carcinoma mucoepidermoide pulmonar es un tumor relativamente raro bien definido, que se origina en las glándulas serosas del epitelio traqueo bronquial y se caracteriza por la coexistencia de tres tipos de células: células epidermoides, mucosecretantes e intermedias, con lo cual se establecen distintos grados histológicos, que guardan relación estrecha con el pronóstico. **Objetivos:** Se presentan dos casos de carcinoma mucoepidermoide, haciendo especial énfasis en la forma de presentación, tipo histológico y tratamiento instaurado. **Resultados:** Dos mujeres de 46 y 21 años sin patologías previas, la primera paciente presento neumonía a repetición acompañado de tos y hemoptisis intermitente a diferencia de la segunda que consulta por dolor torácico acompañado de disfonía y disfagia. La fibrobroncoscopia en ambos casos demostró presencia de obstrucción (tumor) endobronquial. En la TAC de Tórax se evidencia atelectasia en el primer caso e infiltrado micronodulillar con adenopatías en el segundo caso. Las dos pacientes fueron sometidas a cirugías, logrando resección tumoral por toracotomía en el primer caso, en el segundo caso se realizó la toracoscopia diagnóstica encontrándose patología avanzada por lo que va a tratamiento paliativo. **Conclusión:** El carcinoma mucoepidermoide pulmonar es poco frecuente. La sintomatología en la mayoría de los casos asemeja a una neumonía a repetición, donde la radiología y la endoscopía bronquial pueden hacer el diagnóstico. El tratamiento y sobretodo el pronóstico dependerá del grado de diferenciación histológica, pudiendo asociarse luego de la exéresis quirúrgica a tratamientos complementarios como la quimio y/o radioterapia.

Palabras claves: *Tumores Bronquiales, Carcinoma mucoepidermoide, Cirugía.*

SUMMARY

Introduction: Lung mucoepidermoid carcinoma is a tumor well-defined relatively rare, arising in tracheal gland serous bronchial epithelium and characterized by the coexistence of three types of cells: squamous, mucin-secreting and intermediate, which establish different degrees of histology, which relate closely to the prognosis. **Objectives:** Two cases of mucoepidermoid carcinoma, with special emphasis on the presentation, histological type and treatment initiated. **Results:** Two women aged 46 and 21 years old without previous pathologies, the first patient presents repeated pneumonia accompanied by intermittent cough and hemoptysis unlike the second consult for chest pain accompanied by dysphonia and dysphagia The bronchialendoscopy, in both cases showed the presence of obstruction (tumor). The CT scan atelectasis is evident in the first case and infiltrated micronodulillar with lymphadenopathy in the second case. The two patients underwent surgery; tumor resection by thoracotomy achieved in the first case, in the second case thoracoscopy was performed and advanced disease were found, so far to palliative care. ***Conclusion:*** Lung mucoepidermoid carcinoma is rare. The symptoms in most cases are similar to pneumonia with repetition, where the bronchialendoscopy, and radiology can make the diagnosis. Treatment and prognosis depend mainly on the degree of histological differentiation, may be associated after surgical excision complementary treatments such as chemotherapy and / or radiotherapy.

Keywords*:* Bronchyal Noeplasms, Mucoepidermoid carcinoma surgery

1. Departamento de Cirugía Torácica – Primera Cátedra de Clínica Quirúrgica
2. Cátedra de Neumología
3. Cátedra de Anatomía Patológica
4. Cirugía Torácica -IPS

Hospital de Clínicas – Facultad de Ciencias Médicas – UNA
Correspondencia: Dr. Carlos Arce Aranda. Rosario 868 (Luque) - Email: c_arce_aranda@hotmail.com

INTRODUCCIÓN

El carcinoma mucoepidermoide pulmonar es un tumor relativamente raro, descrito por primera vez por Smetana[1] y clasificado históricamente dentro de los adenomas bronquiales (0,5-1% de los tumores bronco pulmonares)[2,3].

Actualmente es un tumor bien definido, que se origina en las glándulas serosas del epitelio traqueo bronquial y se caracteriza por la coexistencia de tres tipos de células: células epidermoides, mucosecretantes e intermedias, con lo cual se establecen distintos grados histológicos, que guardan relación estrecha con el pronóstico[4].

El objetivo de este trabajo es comunicar las dos variantes de presentación clínica de esta patología, con tratamientos y evolución diferentes según el grado de diferenciación y compararlos con la literatura.

PRESENTACIÓN DE LOS CASOS

Caso1: Paciente femenino, de 46 años, con historia de 7 años de neumonía recurrente en el lóbulo superior derecho, acompañado de tos y hemoptisis intermitente, sin otra patología de base. La radiografía de tórax muestra atelectasia en el vértice pulmonar derecho, confirmado por la TAC **(Fig.1)**. Se realiza una fibrobroncoscopia donde se constata una tumoración en el bronquio fuente derecho, color rojo vinoso, muy sangrante al contacto. No se puede realizar biopsia, pero la imagen es muy sugerente de tumor carcinoide. Se decide exploración quirúrgica por toracotomía posterolateral, realizándose una lobectomía superior derecha en manguito **(Fig. 2).** Buena evolución postoperatoria. El diagnóstico anatomopatológico fue de carcinoma mucoepidermoide de bajo grado.

Caso2: Paciente femenino, de 21 años, que consulta por dolor torácico, acompañada de disfonía y disfagia de 3 meses de evolución. Las imágenes radiológicas muestran un infiltrado micronodular en el lóbulo superior izquierdo, con adenopatías subaórtica y subcarinales importantes **(Fig.3)** La fibrobroncoscopia muestra una zona de obstrucción en el inicio del lóbulo superior izquierdo, pero no es factible la biopsia por inconvenientes técnicos. Se decide videotoracoscopia diagnóstica, encontrándose todo el lóbulo superior izquierdo tomado por una infiltración nodular, así como adenopatías subaórtica muy friables, en carne de pescado a la toma de biopsia. **(Fig. 4)** Además hay líquido pleural citrino que se envía para citología. Las biopsias pulmonares y mediastinales concluyen un carcinoma mucoepidermoide de alto grado, con líquido pleural maligno. La paciente es remitida a oncología para tratamiento paliativo.

Fig. 1: TAC de tórax. Ventana mediastinal en donde se observa la atelectasias del lóbulo superior derecho, con una imagen redondeada, que protruye en el bronquio fuente.

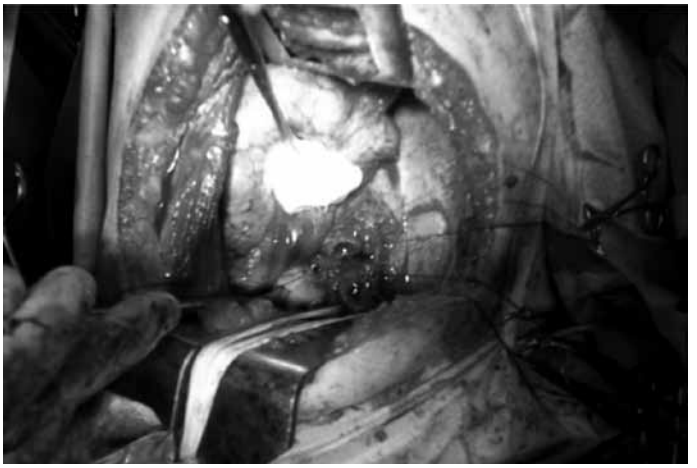

Fig. 2: Vista intra-operatoria. Una vez resecado el lóbulo superior derecho en manguito (Sleeve Resection), se procede a la anastomosis del bronquio fuente al tronco intermedio.

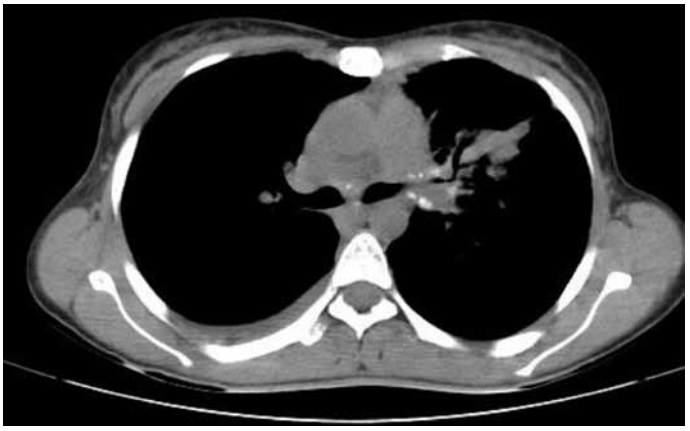

Fig. 3: TAC de tórax ventana mediastinal. Se observa el compromiso del bronquio lobar superior izquierdo, con adenopatías mediastinales.

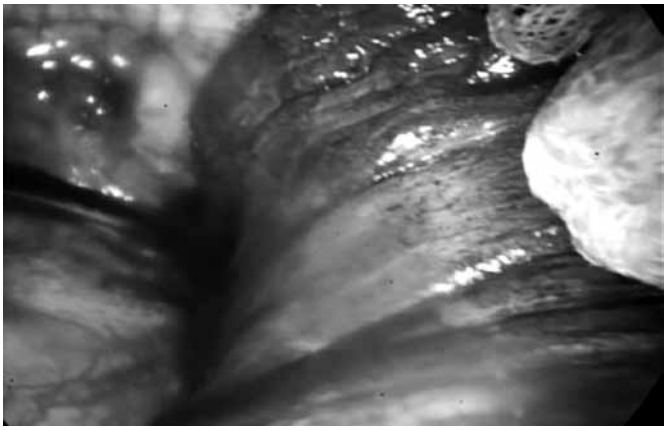

Fig. 4: Vista videotoracoscópica. El lóbulo superior izquierdo (a la derecha) infiltrado por las adenopatías subaórtica, muy sangrantes a la disección.

DISCUSIÓN Y CONCLUSIÓN

El carcinoma mucoepidermoide, que es más frecuente en otras partes del organismo como glándulas salivales y páncreas, es raro en pulmón (0,5-1%) [3]. No tiene relación con el hábito de fumar [5], se presenta por igual en ambos sexos, y la edad de aparición más frecuente es la quinta década [5], aunque puede ocurrir en todas las edades, ya que incluso hay casos descritos en niños[6].

Se cree se origina en las glándulas mucosas y serosas del árbol traqueo bronquial central. Otras localizaciones más raras son glándula mamaria, tiroides y piel.[7-8-9]

Clínicamente pueden presentarse de diferentes maneras. Los síntomas suelen ser de larga evolución y dependerán del asiento del tumor; así las lesionas más proximales en el árbol bronquial producirán tos irritativa, acompañada a veces de de hemoptisis ligera, sibilancias y disnea. Cuando la obstrucción bronquial es importante aparecerán neumonitis recurrentes o atelectasias. Las lesiones periféricas, aún más raras, pueden ser asintomáticas.[10]

En una radiografía de tórax, el tumor se puede observar como una masa central con o sin neumonía post-obstructiva y/o atelectasias periféricas o como un nódulo pulmonar solitario, sin olvidar que hasta un 15% de las radiografías pueden ser normales.[10]

En la TAC de tórax, el Carcinoma mucoepidermoide bronquial puede aparecer como una masa de bordes bien definidos, de forma oval o lobulada, con calcificaciones puntiformes (50%) y con reforzamiento leve con el medio de contraste.[11] En general no son frecuentes las adenopatías hiliares o mediastinicas ni las metástasis a distancia.[10]

Es por todo lo anterior que el diagnóstico no se obtiene durante el primer episodio de neumonía, pero si a partir de episodios subsecuentes, por control radiológico y la firme sospecha de una neumopatía obstructiva.[12-13]

Histológicamente se distinguen dos tipos de carcinomas mucoepidermoides según el trabajo de Heitmiller basado en el grado de malignidad. [14] Los de bajo grado que se presentan macroscópicamente como tumores polipoides endobronquiales, bien delimitados, recubiertos por una mucosa delgada y con predominio de elementos glandulares con contenido mucoide. Las formas de alto grado macroscópicamente son infiltrantes, revelan áreas de crecimiento sólido, con predominio de los elementos epidermoides, atipias, hipercromatismo y actividad mitótica elevada. Este último es menos común, de mal pronóstico casi siempre presente en el adulto. [6-15] En nuestro caso hemos tenido en una paciente joven.

La fibrobroncoscopia es el medio diagnóstico más importante, ya que localiza la lesión (tumor polipoideo submucoso, redondeado, con mucosa sana, no ulcerada) y hace posible su biopsia en la mayoría de los casos, permitiendo hacer la diferencia de otras entidades como el adenoma de glándula mucosa, adenoma pleomórfico, tumor carcinoide o el carcinoma adenoideo quístico.[4-15-16]

El pronóstico parece depender del grado de diferenciación histológica y/o de la invasión locorregional o a distancia, por lo cual la presencia de adenopatías hiliares o mediastinicas no hace a una buena evolución.[4]

El tratamiento de elección es el quirúrgico. En los casos de bajo grado de malignidad, la segmentectomía o lobectomía suelen ser suficientes, logrando una supervivencia a 5 años del 100%.[7-17]. Aun quedan por evaluar técnicas menos agresivas de tratamiento como las resecciones por broncoscopia rígida y el uso de láser.[18]. En contrapartida, los de alto grado requieren tratamiento quirúrgico acompañado de terapia adjunta (quimioterapia y/o radioterapia), sobretodo si hay invasión ganglionar mediastinal o si la cirugía no fue curativa.[4-13-15-17]

En conclusión, el carcinoma mucoepidermoide pulmonar es raro, la sintomatología en la mayoría de los casos asemeja a una neumonía recurrente, donde la radiología y la endoscopia bronquial pueden hacer el diagnóstico. El tratamiento y sobretodo el pronóstico dependerá del grado de diferenciación histológica, pudiendo asociarse luego de la exéresis quirúrgica tratamientos complementarios como la quimio y/o radioterapia.

BIBLIOGRAFÍA

1. Smetana HF, Iverson L, Swan LL. Bronchogenic carcinoma: an analysis of 100 autopsy cases. Mil Surgeon 1952;111:335-51.
2. Turnbull AD, Huvos AG, Goodnes JT, Foote FW. Mucoepidermoid tumors of bronquial glands. Cancer 1971;28:539-44.
3. Conlan AA, Payne WS, Woolner LB, Sanderson DR. Adenoid cystic carcinoma (cylindroma) and mucoepidermoid carcinoma of the bronchus. J Thorac Cardiovasc Surg 1978;76(3):369-77.
4. Yousem SA, Hochmolzer L. Mucoepidermoid tumors of the lung. Cancer 1987;60:1346-52.
5. Lamotte F, Meurice JC, Dore P, et al. Carcinomes bronchiques mucoepidermoides. Revue generale a l'occasion d'une nouvelle observation. Rev Pneumol Clin 1992 ;48 :29-32.
6. Reyes-Kattar J, Gomez M, Gomez L, et al. Carcinoma mucoepidermoide de pulmon en la infancia : Reporte de caso,revision de la literaura. Rev Venez Oncol 2007;19(4):344-348.
7. Cavazzaa A, Toschi E, Valcavi R, Piana S, Scotti R, Carlinfante G, et al. Sclerosing mucoepidermoide carcinoma with eosiniphilia of the thyroid: description a case. Pathology 1996;91:31-5.
8. Chang LC, Lee N, Lee CI, Huangs JS. High-grade mucoepidermoide carcinoma of the breast: case report. Chang Keng Hsu Tsa Chih 1998;21:352-7.
9. Yen A, Sanchez RL, Fearneyhough P, Tschen J, Wagner RF. Mucoepidermoid carcinoma with cutaneous presentation. J American Acad Dermathology 1997;37:340-2.
10. Blanco Orozco AI, Ginel A, Sanchez Navarro JM, Torres M. Carcinoma mucoepidermoide pulmonar. Grado histologico y comportamiento. Neumosur 2000;12(2):131-134.
11. Fisher DA, Mond DJ, Fuchs A, Khan A. Mucoepidermoid tumor of the lung: CI appearance. Comput imag Graph 1995;19:339-42.
12. Chen F, Tatsumi A, Miyamoto Y. Successful treatment of mucoepidermoid carcinoma of the carina. Ann Thorac Surg 2001;71:366-368.
13. Alves dos Santos JW, Licks da Silveira M, Tonello C, Dubermann M. Carcinoma mucoepidermoide de bajo grado: una causa rara en neumonia recurrente. Rev Arg Med Respir 2005;1:52-54.
14. Heitmiller RF, Mathisen DJ, Ferry JA, Mark EJ, Grillo HC. Mucoepidermoid lung tumors. Ann Thorac Surg 1989;47:394-399.
15. Kim TS, Lee KS, Han J, et al. Mucoepidermoid carcinoma of the tracheobronchial tree: radiographic and CT findings in 12 patients. Radiology 1999;212:643-648.
16. Shanmugaratnam K. Histological typing of tumors of the upper respiratory tract and ear. International histological classification of tumors. Second Edition. Berlin: World Health Organization:1991:35-6.
17. Sanchez Rojas IE, Arce Quesada M. Carcinoma mucoepidermoide bronquial. Diagnostico diferencial de neumonia recurrente. Presentacion de caso clinico. Rev Med de Costa Rica y Centroamerica 2007;579:113-117.
18. Li CH, Huang SF, Li HY. Bronchoscopic Nd-YAG laser surgery for tracheobronchial mucoepidermoid carcinoma- a report of two cases. Int J Clin Pract 2004;58(10):979-982.