CIRUGIA PARAGUAYA

Vol. XXXVI Nº 1 Junio 2012

CONTENIDO

EDITORIAL

Bienvenida del Presidente 8

ARTÍCULOS ORIGINALES

Peritonitis aguda generalizada: presentación clínica, causas y diagnóstico preoperatorio 10

Endarterectomía Carotidea: Nuestra Experiencia 15

Cirugía laparoscópica de urgencias. Nuestros resultados 21

Características de las lesiones intestinales en traumatismo cerrado de abdomen 25

NOTA CLÍNICA

Tumor Fibroso Solitario de Pleura 29

REPORTES DE CASO

Endometriosis en colon sigmoides 32

Hemorragia Digestiva Baja por infestación parasitaria 34

Enfisema lobar congénito: reporte de 2 casos y revisión de la literatura 37

Organo Científico de la Sociedad Paraguaya de Cirugía (S.P.C.)

ISSN 2070-8785

Sociedad Paraguaya de Cirugía

Afiliada a la FELAC

Comisión Directiva 2011/2012

Presidente:
Dr. Bernardo Weisensee.

Secretaria General:
Dra. Rosa Sánchez.

Secretario Científico:
Dr. Erico Rodriguez.

Secretario de Actas:
Dr. Guido Parquet.

Secretario de Publicaciones:
Dr. Cesar Farina.

Tesorero:
Dr. Francisco Corvalán.

Secretario De Asuntos Gremiales:
Dr. Arnaldo Montiel.

Síndico:
Dr. Ricardo Fretes.

MIEMBROS SUPLENTES

Secretario General:
Dr. Luis Da Silva.

Secretario Científico:
Dr. Carlos Arce.

Secretario de Actas:
Dr. Miguel Ferreira.

Secretario de Publicaciones:
Dr. Chong Lee.

Tesorero:
Dr. Norberto Vázquez.

Secretario de Asuntos Gremiales:
Dr. Justo Jara

Cirugía Paraguaya

Órgano científico de la Sociedad Paraguaya de Cirugía

Fundada en 1970

Volúmen XXXVI
Número 1
Junio de 2012

ISSN 2070-8785

Editor:
Dr. César Farina

Editor Gráfico:

editorial Silvero

Morelos 1842
Tel: 390-938 Fax: 391-435
Asunción, Paraguay

Secretaría de la Sociedad Paraguaya de Cirugía:
Edificio Círculo Paraguayo de Médicos
Cerro Corá y Tacuarí. P.B. Salón 11
E-mail: secretaria@sopaci.org.py.
Asunción, Paraguay.

SOCIEDAD PARAGUAYA DE CIRUGÍA

PRESIDENTES

Dr. Julio César Perito (1970/73)
Dr. Miguel Angel Martínez Yaryes (1974)
Dr. Juan S. Netto (1975) †
Dr. Raúl F. Gómez (1976) †
Dr. Silvio Díaz Escobar (1977-78) †
Dr. Federico Guggiari (1979-1980)
Dr. Francisco Delfino (1981)
Dr. Silvio Díaz Escobar (1982) †
Dr. David Vanuno Saragusti (1983)
Dr. Augusto R. Martínez (1984)
Dr. Felipe O. Armele (1985)
Dr. Alberto Jou Ontano (1986) †
Dr. René Recalde (1987)
Dr. Carlos Rodríguez (1988)
Dr. Isaac D. Frutos (1989)
Dr. José A. Andrada (1990)
Dr. Manuel Talavera (1991)
Dr. Carlos Ferreira Ruso (1992)
Dr. Roberto Prieto (1993-1994)
Dr. Joaquín Villalba (1994-1995)
Dr. Pedro Ruiz Díaz (1995-1996)
Dr. Víctor Mariano Solalinde (1996-1997)
Dr. Castor Samaniego (1997-1998)
Dr. Domingo Pizurno (1998-1999)
Dr. Roberto Mura (1999-2000)
Dr. Juan Olegario Ortiz V. (2000-2001)
Dr. Isaías R. Fretes (2001-2002)
Dr. Osmar Cuenca (2002-2003)
Dr. José Marín (2003-2004)
Dr. Enrique Bellassai (2004-2005)
Dr. Hugo Espinoza (2005-2006)
Dr. Luís A. Carísimo (2006-2007)
Dr. Enrique Bellassai (2007-2009)
Dr. Jacinto Noguera (2009-2011)

MIEMBROS HONORARIOS

Dr. Manuel Riveros †
Dr. Manuel Giagni †
Dr. Pedro De Felice †
Dr. Ramón Doria †
Dr. René Favaloro (Argentina) †
Dr. Domingo Liota (Argentina)
Dr. Pedro Ciesco (Argentina)
Dr. Michel Latarjet (Francia)
Dr. Fernando Montero †
Dr. Juan S. Netto †
Dr. Silvio Díaz Escobar †
Dr. Julio César Perito †
Dr. Pacian Andrada †
Dr. Emilio Constanzo †
Dr. Raúl Gómez †
Dr. Federico Guggiari †
Dr. Alberto Jou Ontano †
Dr. Miguel A. Martínez Yaryes †
Dr. Benito Frutos
Dr. David Vanuno
Dr. Francisco Delfino
Dr. Francisco Quiñónez
Dr. Arnaldo Silvero Sarubi
Dr. Oscar Ortiz Airaldi
Dr. Miguel Arístides Aguilar
Dr. Calixto Vera González †
Dr. René Recalde
Dr. Ramiro García Varesini
Dr. David Obregón
Dr. Vicente Molinas
Dr. Ronald Rolón
Dr. Juan O. Ortiz V. †

MIEMBROS CORRESPONDIENTES EXTRANJEROS

Dr. Francisco Alomar .Argentina (1984)
Dr. Enrique M. Beveraggi - Argent. (1984)
Dr. Edwin Beven - EE.UU. (1986)
Dr. Henry Bismuth - Paris, Francia (1984)
Dr. Sergio Brenner - Curitiba, Brasil (1980)
Dr. Daher Cutait - San Pablo, Brasil (1980)
Dr. Alcino Lázaro Da Silva - Brasil (1988)
Dr. Alberto Estefan - , Uruguay (1982)
Dr. Jorge A. Ferreira - Argentina (1980)
Dr. Ruy Ferreira Santos - Brasil (1982)
Dr. José Manuel Figueroa -España (1986)
Dr. Miguel A. García Casella-Argentina (1984)
Dr. David W. Kinner, EE.UU. (1982)
Dr. Ian C. Lavery - Cleveland, EE.UU. (1984)
Dr. Exequiel, Lirá del Campo - Chile (1980)
Dr. Paul Maicllet - Lyon, Francia (1984)
Dr. Rodolfo Mazzariello - Argentina (1982)
Dr. Pedro Feraina - Argentina
Dr. Jorge Merello - Argentina
Dr. Jaoquín Gama Rodríguez - Brasil
Dr. Marcelo Ribeiro - Brasil
Dr. Raúl Cutait - Brasil
Dr. Alfredo Sepúlveda - Chile
Dr. Pedro Llorens - Chile
Dr. Ronald De La Cuadra - Chile
Dr. Jean Pourcher - Francia
Dr. Jorge Cervantes - México
Dr. Jean Moreaux - París, Francia (1982)
Dr. Jean Pierre Neidhart - Francia (1984)
Dr. Leao Puesch - Buenos Aires, Argentina
Dr. Raúl C. Praderi - Uruguay (1982)
Dr. Juan Reyes Farías - Chile (1984)
Dr. Armando C. Romero - Argentina (1980)
Dr. Mario Rueda Gómez - Bogotá, Colombia
Dr. Julio C. Saucedo M. - Brasil (1986)
Dr. Alfredo Vicencio Tovar - México (1988)
Dr. Rodolfo Vidal E. - Argentina
Dr. Alberto Villazón - México, México (1982)
Dr. Attila Csendes- Chile (1986)
Dr. Eduardo Boccinni - Brasil (1988)
Dr. Joao Bautista Marquesini- Brasil (1990)
Dr. Roberto Kis- San Pablo, Brasil (1990)
Dr. Carlos Domene - San Pablo, Brasil (1990)
Dr. José E. Monteiro Da Cunha - Brasil (1990)
Dr. Elías Hurtado Hoyo - Argentina
Dr. Edmundo Machado Ferraz - Brasil
Dra. Angelita Har Gama - Brasil
Dr. William Saad - Brasil
Dr. Kiyoshi Hashiba- Brasil
Dr. Luiz Pereira Lima - Brasil
Dr. Claudio Navarrete - Chile
Dr. Italo Braghetto - Chile
Dr. Hernando Abaunza - Colombia
Dr. Francois Rouffet - Francia
Dr. Tatsuo Yamakawa - Japón
Dr. Gonzalo Estape - Uruguay
Dr. Celso Silva - Uruguay
Dr. Jean Denis - Francia
Dr. Gerardo Magela Gómez Da Cruz - Brasil
Dr. Enrique Axfonso de Souza e Silva - Brasil
Dr. Marilles Porto Matto - Brasil
Dr. Alice Capobiango - Brasil
Dr. Alfredo Graziano - Argentina
Dr. Christian Jensen - Chile
Dr. Edgardo Torterolo - Uruguay
Dr. Ricardo Voelker - Uruguay
Dr. Héctor Santangelo - Argentina
Dr. Luis Gramatica - Argentina
Dr. Pedro Fernández - Argentina
Dr. Eugenio Bueno Ferreira - Brasil
Dra. Mirian Curet - EE.UU.
Dr. Henry Pitt - EE.UU.
Dr. Mohan Airan - EE.UU.
Dr. José de Vinatea - Perú
Dr. Carlos Ballesta López - España
Dr. Mariano Giménez - Argentina
Dr. Flavio Santinelli - Argentina
Dr. Alejandro Ring - Argentina
Dr. Fernando Serra - Argentina
Dr. Pio Furtado - Brasil
Dr. Charly Genro Camargo - Brasil
Dr. Alvaro Díaz de Liaño - España
Dr. Joseph Rius - España
Dr. Juan Iovanna - Francia
Dr. Fidel Ruiz Healy - México
Dr. Demetrius Demetriades - U.S.A.
Dr. Rao Ivatury - U.S.A.
Dr. Henry Lynch - U.S.A.
Dr. Raymond Dieter - U.S.A.
Dr. Ricardo Torres - Argentina
Dr. Carlos Pellegrini - U.S.A.
Dr. Manuel Gómez - España
Dr. José García Buitron - España
Dr. Kenneth Mattox - U.S.A.
Dr. Luiz Paulo Kowalski - Brasil
Dr. Héctor Geninazi - Uruguay
Dr. Alejandro Weber - México
Dr. José Speranza - Argentina
Dr. Jorge Dodera - Argentina
Dr. Luis Durand - Argentina
Dr. Francisco Suarez A. - Argentina
Dr. Ruben Padin - Argentina
Dr. Rodrigo Aparicio - Chile
Dr. Alvaro Diaz de Liaño - España
Dr. Said Daee - EEUU
Dr. Juan Sarmiento - EEUU
Dr. Adrian Ortega - EEUU
Dr. Roberto Gallardo - Guatemala
Dr. Francisco Barrera - México
Dr. Luis Ruso - Uruguay
Dr. Guido Berro - Uruguay

PRESIDENTES DE LOS CONGRESOS PARAGUAYOS DE CIRUGÍA

Primer Congreso, 1980 ..... Juan S. Netto
Segundo Congreso, 1982 ..... Federico Guggiari
Tercer Congreso, 1984 ..... Silvio Díaz Escobar
Cuarto Congreso, 1986 ..... David Vanuno S.
Quinto Congreso, 1988 ..... Miguel A. Martínez Yaryes
Sexto Congreso, 1990 ..... René Recalde
Séptimo Congreso, 1992 ..... Felipe Armele
Octavo Congreso, 1994 ..... Carlos Ferreira R.
Noveno Congreso, 1996 ..... Joaquín Villalba
Décimo Congreso, 1998 ..... Pedro Ruiz Díaz
Undécimo Congreso, 2001 ..... José Marín
Duodécimo Congreso, 2004 ..... J. Ricardo Fretes
Décimo tercer Congreso, 2006 ..... José Andrada
Décimo cuarto Congreso, 2008 ..... Dr. Enrique Bellassai
Decimo quinto Congreso, 2010 ..... Osmar Cuenca Torres

CIRUGÍA PARAGUAYA

Órgano Científico de la Sociedad Paraguaya de Cirugía (SPC)

CONTENIDO

EDITORIAL

Bienvenida del Presidente 8

ARTÍCULOS ORIGINALES

Peritonitis aguda generalizada: presentación clínica, causas y diagnóstico preoperatorio 10

Endarterectomía Carotidea: Nuestra Experiencia 15

Cirugía laparoscópica de urgencias. Nuestros resultados 21

Características de las lesiones intestinales en traumatismo cerrado de abdomen 25

NOTA CLÍNICA

Tumor Fibroso Solitario de Pleura 29

REPORTES DE CASO

Endometriosis en colon sigmoides 32

Hemorragia Digestiva Baja por infestación parasitaria 34

Enfisema lobar congénito: reporte de 2 casos y revisión de la literatura 37

CONTENTS

EDITORIAL

Welcome from the President 9

ORIGINAL ARTICLES

Acute generalized peritonitis: clinical features, etiology and preoperative diagnosis 10

Carotid endarterectomy: our experience 15

Emergency laparoscopic surgery. our results 21

Characteristics of intestinal injury in blunt abdominal trauma 25

CLINIC NOTE

Solitary Fibrous Tumor of Pleura 29

CASE REPORTS

Endometriosis in colon sigmoid 32

Gastrointestinal bleeding by parasitic infestation 34

Congenital lobar emphysema: report of two cases and review of the literature 37

EDITORIAL

Bienvenida del Presidente

Estimados colegas:

Este año en setiembre (días 5, 6 y 7) se celebrará el **XVI Congreso Paraguayo de Cirugía**, conjuntamente con el **XXIII Congreso de la Federación Latinoamericana del Colegio Internacional de Cirujanos y el II Congreso Paraguayo de Cirugía Torácica**. Será muy grato recibirlos en nuestro país de tradicional hospitalidad.

El Comité Organizador ofrece un atractivo programa científico, una excelente sede, hospedaje de primer nivel y un variado programa social y cultural.

El Congreso se realizará en el **Bourbon Conmebol Convention Hotel**, la primera unidad internacional de la cadena "Bourbon Hotels & Resorts". Inaugurado en setiembre último gracias a un convenio establecido con la Confederación Sudamericana de Futbol "Conmebol", una institución que ha manejado el destino del fútbol sudamericano por casi un siglo. Ubicado en Luque, Gran Asunción, está a 5 minutos del Aeropuerto Internacional y a 20 del centro de Asunción. Anexo al hotel se encuentra el Centro de Convenciones de la Conmebol con un área de exhibición de 3.500 m2 y el Museo del Fútbol Sudamericano que proyecta una simbiosis entre la modernidad y los orígenes de este deporte.

Asunción, conocida como Madre de Ciudades, además de su rica historia estampada en los edificios y plazas de su centro histórico, se desenvuelve, vertiginosa, como una ciudad con todos los componentes de las grandes metrópolis: centros culturales y museos, hoteles y restaurantes de diversas cocinas, campos de golf, salas de cine y teatro, shopping center y paseos comerciales, discotecas y bares, en un ambiente de tranquilidad y seguridad. Como complemento, existe la posibilidad de visitar sitios turísticos e históricos que son patrimonio de la humanidad como son las Cataratas del Yguasú, la Represa Hidroeléctrica de Itaipú, la más grande del mundo, y las Ruinas Jesuíticas.

Resulta muy difícil abarcar todos los aspectos de las especialidades quirúrgicas por lo que el Comité Organizador decidió elaborar el programa científico en base a cuatro ejes principales que son de mayor interés y manejo habitual a nivel local. **Cirugía hepatobiliopancreática, de Mínima Invasión, Oncológica y Trauma** fueron los ejes temáticos seleccionados que serán desarrollados por especialistas extranjeros de reconocida trayectoria mundial a los que se sumarán profesionales locales con amplia experiencia y conocimiento de los temas. Un curso Hands-On pre congreso de "Ecografía para Cirujanos" se dictará los dos días anteriores al inicio del Congreso para los interesados (cupos limitados).

Aseguramos una cálida acogida. Contamos con profesionales especialmente contratados para ayudarlos con su inscripción, alojamiento e interés turístico.

¡Hasta muy pronto!

Aníbal Filártiga Lacroix
Presidente - XVI Congreso Paraguayo de Cirugía

Bernardo Weissensee
Presidente SOPACI

Guido Parquet Villagra
Presidente Sección Paraguaya- ICS

CésarFarina
Presidente Cirugía Torácica

EDITORIAL

Welcome from the President

Ladies and gentlemen: this year in September (5, 6 and 7 days) will be held the 16th Congress of Paraguay surgery, jointly with the Congress XXIII of the Latin American Federation of the International College of surgeons and the Paraguayan Congress II of thoracic surgery. It will be very pleased to receive them in our country of traditional hospitality. The Organizing Committee offers an attractive scientific program, an excellent headquarters, first class accommodation and a varied social and cultural programme. The Congress will take place in the Bourbon Conmebol Convention Hotel, the first international unit of the "Bourbon Hotels & Resorts" chain. Open last September thanks to an agreement established with the South American Confederation of soccer "Conmebol", an institution that has managed the fate of South American football for almost a century. Located in Luque, Gran Asunción, it is 5 minutes from the international airport and 20 from the Centre of Asunción. Annex to the hotel is the Conmebol Convention Center with an area of 3,500 m2 exhibition and the Museum of the South American soccer that casts a symbiosis between modernity and the origins of this sport. Asunción, known as the mother of cities, as well as its rich history stamped in the buildings and squares of the historic center, unfolds, dizzying, as a city with all components of the large metropolises: cultural centers and museums, hotels and restaurants of various cuisines, golf courses, rooms of cinema and theatre, shopping center and commercial rides, discos and bars, in an atmosphere of tranquility and security. In addition, there is the possibility of visiting tourist and historical sites that are world heritage sites such as the falls of Yguasú, the hydroelectric dam of Itaipú, the largest in the world, and the Jesuit ruins. It is very difficult to cover all aspects of the surgical specialties so the Organizing Committee decided to develop the scientific program based on four main axes that are of greater interest and usual management at the local level. Hepatobiliopancreática of minimum invasion, oncologic and Trauma surgery were the selected themes that will be developed by world renowned foreign specialists who will join local professionals with extensive experience and knowledge of the issues. A hands-on course pre «Ultrasound for surgeons» Congress shall issue the two days prior to the start of the Congress for those interested (limited places).

We assure you a warm welcome. We have specially hired professionals to help them with registration, accommodation and tourist attractions. Up very soon!

Aníbal Filártiga Lacroix
Presidente - XVI Congreso Paraguayo de Cirugía

Bernardo Weissensee
Presidente SOPACI

Guido Parquet Villagra
Presidente Sección Paraguaya- ICS

CésarFarina
Presidente Cirugía Torácica

PERITONITIS AGUDA GENERALIZADA: PRESENTACIÓN CLÍNICA, CAUSAS Y DIAGNÓSTICO PREOPERATORIO

ACUTE GENERALIZED PERITONITIS: CLINICAL FEATURES, ETIOLOGY AND PREOPERATIVE DIAGNOSIS

Castor Samaniego, Cynthia Rodríguez, Diego Laconich y Jorge Flores.
Primera Cátedra de Clínica Quirúrgica. FCM.

RESUMEN

Antecedentes: La peritonitis aguda generalizada (PAG) es un cuadro de frecuente observación; sus causas son numerosas y su diagnóstico temprano mejora notablemente los resultados del tratamiento; el conocimiento de las causas comunes orienta la correcta interpretación del cuadro clínico y el enfoque terapéutico racional. **Pacientes y método:** 229 casos de PAG sometidos a laparotomía en la Primera Cátedra de Clínica Quirúrgica en el periodo 2000-2004 (125 hombres y 104 mujeres con una edad media de 39,8 años) son analizados de manera retrospectiva en un estudio descriptivo que tiene como objetivo investigar las causas de la PAG, los resultados de los medios de diagnóstico y la exactitud del diagnóstico preoperatorio. **Resultados**: El dolor abdominal fue referido por 225 (generalizado 116). El examen físico reveló dolor abdominal en 194 pacientes (generalizado en la mitad); la defensa muscular en 172 y la irritación peritoneal en 154. La disminución de los ruidos hidroaéreos se constató en 91 pacientes y la ausencia completa en 50. El fondo de saco Douglas estaba doloroso en 114 pacientes. En el 64% la cifra de Glóbulos blancos superó el rango normal y la neutrofilia fue comprobada en el 90.3%. El apéndice perforado fue la causa en el 60.7%, el estómago y el duodeno en 14.4%, el intestino delgado 7%, el colon y la vesícula biliar 6 % y los genitales internos femeninos en 4 %. El diagnóstico preoperatorio fue correcto en la mitad de los pacientes. **Conclusiones**: el dolor abdominal, signo y síntoma, fue observado en casi todos los casos; la irritación peritoneal, la contractura y la disminución o ausencia de los ruidos intestinales en la mayoría; la neutrofilia fue la regla, no así la leucocitosis. El diagnóstico preoperatorio fue correcto en la mitad de los pacientes. ***Palabras clave:*** Peritonitis generalizada. Causas de peritonitis. Diagnóstico de peritonitis.

ABSTRACT

Background: Acute and generalized peritonitis (AGP) is a frequently observed disease. There are many associated etiologic factors and its early diagnosis improves treatment outcomes. Being acquainted with the main etiologic factors makes a better recognition of the clinical features and rational therapeutic approach. **Patients and method:** 229 patients with AGP that underwent laparotomy at the First Department of Surgical Clinics during the 2000- 2004 period (125 males and 104 females with a mean age of 39.8 years old) were retrospectively studied with the purpose of reviewing the main causes, results of diagnostic evaluations and accuracy of preoperative diagnosis. **Results:** There were 225 patients with abdominal pain (generalized in 116). Physical evaluation showed abdominal pain in 194 patients (generalized in half of the patients); muscle guarding in 172 and peritoneal irritation in 154. Decreasing of bowel sounds was assessed in 91 patients and there were none in 50 patients. Douglas pouch was painful in 114 patients. In 64% leukocytes were out of range and neutrophilia was shown in 90, 3%. Perforated appendix was the cause in 60, 7 % perforation of the stomach and duodenum was the cause in 14.4%, small intestine in 7%, colon and gallbladder in 6% and female internal genital organs in 4%. Preoperative diagnosis was correct in half of the cases. **Conclusions:** Abdominal pain as sign and symptom was observed in most of the cases. Peritoneal irritation, muscle guarding and decreasing or absence of bowel sounds was described in the largest part of cases. Neutrophilia was present in all the cases, even if leukocytosis was not. Preoperative diagnosis was correct in half of the cases. ***Key words:*** Generalized peritonitis, causes of peritonitis, diagnosis of peritonitis.

INTRODUCCIÓN

La peritonitis es un proceso inflamatorio, generalizado o localizado, secundario a una irritación de la serosa peritoneal por agentes químicos, invasión bacteriana, necrosis local o contusión directa. [1,2]

Diversos puntos de vista han sido utilizados para clasificar a las peritonitis; así según su evolución pueden ser *agudas o crónicas; s*egún su extensión *localizadas* o *generalizadas* y según su patogenia *primarias, secundarias* o *terciarias*[3,4]. La peritonitis secundaria supone, por definición, la presencia de un foco de contaminación en la cavidad peritoneal[5]. Entre las principales causas se mencionan: apendicitis aguda, úlcera péptica perforada, obstrucción intestinal con estrangulación y necrosis, perforación visceral tífica o traumática, infecciones pélvicas y dehiscencias de suturas intestinales, por citar las más comunes[6].

El diagnóstico de las peritonitis se basa principalmente en el cuadro clínico, siendo el examen semiológico del abdomen fundamental. El dolor abdominal es uno de los síntomas predominantes y el vómito el síntoma acompañante más frecuente. Acompaña al cuadro un ascenso térmico pronunciado. Son signos determinantes la contractura de la pared abdominal y la detención del tránsito intestinal. Son complementos valiosos para el diagnóstico el laboratorio y los estudios por imágenes[7,2].

El tratamiento fundamental de la peritonitis bacteriana secundaria es la intervención quirúrgica, que debe ejecutarse lo antes posible, después de reanimar al paciente. Existen varios principios terapéuticos críticos, de obligatorio cumplimiento: la supresión de la fuente de contaminación (causa de la peritonitis), el lavado de la cavidad peritoneal (con eventual drenaje o abdomen abierto) y el uso de antibióticos. [8] El primero de los mencionados constituye la parte esencial del quehacer quirúrgico y la principal medida para controlar la afección.[6]

En épocas pasadas la mortalidad de la peritonitis alcanzó el 90%. Esto era considerado natural. Desde los inicios del siglo XX, cuando los principios de la terapia operatoria fueron comúnmente aceptados, la mortalidad disminuyó y se ubicó por debajo del 50%[9]. El fracaso del tratamiento se asocia a menudo con la causa y el grado de la contaminación peritoneal, así como con la respuesta del huésped a la infección[10]. Pasados los años, los avances terapéuticos han introducido nuevas técnicas quirúrgicas, más agentes antimicrobianos potentes, soporte nutricional y desarrollo de las Unidades de Cuidados Intensivos (UCI); como consecuencia ha mejorado la tasa de supervivencia[9].

Los objetivos de este trabajo son:

1. Analiza el cuadro clínico de los pacientes con peritonitis.
2. Evaluar los resultados de los estudios auxiliares efectuados para confirmar el diagnóstico.
3. Investigar las causas comunes de peritonitis agudas generalizadas.
4. Establecer el grado de certeza diagnóstica preoperatoria.

MATERIAL Y MÉTODOS

Estudio retrospectivo descriptivo con componentes analíticos. Revisión de historias clínicas de la 1ª Cátedra de Clínica Quirúrgica: casos de peritonitis aguda generalizada en el periodo 2000-2004. La serie incluye 229 pacientes con peritonitis aguda generalizada secundaria de los cuales 125 (55%) fueron de sexo masculino y 104 (45%) de sexo femenino. La edad promedio fue 39,8 años, el paciente de menor edad tenía 12 años y el mayor 91 años.

Criterios de inclusión:

1. Pacientes adultos de ambos sexos con expedientes clínicos completos.
2. Casos codificados como peritonitis aguda generalizada secundaria no traumática, verificados por laparotomía o laparoscopía.

Variables

1. Motivo de consulta
2. Síntomas y signos
3. Laboratorio
4. Ecografía
5. Dx. preoperatorio
6. Hallazgos operatorios
7. Diagnóstico postoperatorio

RESULTADOS

El motivo de consulta más frecuente fue dolor abdominal; este fue observado en 225 pacientes (84,5%), siendo generalizado en 116 (45%) y localizado en 109 (41%); vómitos en 12 (5%), detención de heces y gases en 9 (3%) y otros como fiebre, náuseas, masa abdominal, diarrea, rectorragia, melena y astenia en 17(6%). Treinta y cuatro pacientes (14,8%) consultaron por más de un síntoma.

Un total de 165 pacientes (72%) refirieron como síntomas acompañantes náuseas y vómitos, fiebre en 134 (58,5%), diarrea en 30 (13%), detención de heces y gases en 29 (12,7%), disuria en 13 (5,7%), distensión abdominal en 10 (4,4%), anorexia en 8 (3,5%) y otros como, polaquiuria, tenesmo, flujo vaginal, coluria, acolia, oliguria, astenia, pirosis, regurgitación, deposiciones negruzcas, rectorragia, lipotimia o mareos en 20,5%.

El hallazgo semiológico más frecuente fue dolor abdominal: 194 casos (84,7%), siendo generalizado en 134 (58,5%) y localizado en 60 (26,2%); la defensa muscular fue comprobada en 172 (75,1%), irritación peritoneal en 154 (67,2%) - generalizada 123 (53,7%) y localizada 31 (13,5%). La disminución de los ruidos hidroaéreos se constató en 91 pacientes (39,7%) y la ausencia completa en 50 (21,8%). El aumento de temperatura en el tacto rectal o vaginal fue hallado en 124 (54,1%). El fondo de saco Douglas estaba doloroso en 114 pacientes (49,7%). La disminución de la excursión respiratoria fue comprobada en 82 casos (35,8%), sonoridad abdominal aumentada en 49 (21,3%) y distensión abdominal en 30 (13,1%). La presencia de dos o más signos fue la regla ***(Tabla 1)***.

El hemograma fue efectuado al ingreso en 217 pa-

cientes (94,7%). Con respecto a los valores de glóbulos blancos, 139 (64%) superaba el rango normal (26,8% entre 11000-15000, 23% entre 15000-20000 y 14,2% mayor a 20000 /mm^3); los 70 restantes (32,3%) se encontraban dentro del rango normal (5000-11000) y 8 (3.7%) con valores menores a 5000. (Tabla 2); 196 pacientes (90,3%) tenían neutrofilia (38,2% entre 86 -90%, 33,2% entre 76-85% y 18,9% mayor a 90%) y los 21 restantes (9,7%) valores normales.

En 60 pacientes (26 %) se realizó un estudio ecográfico; los hallazgos fueron: líquido libre en cavidad peritoneal 18,3%, apelotonamiento y asas distendidas 16,6%, colección en el fondo de saco de Douglas y fosa iliaca derecha 13,2 %, intestino de aspecto inflamatorio 5%, derrame pleural 5% y sin hallazgos positivos en 21,7%. Otros datos -litiasis vesicular, quiste de ovario roto, imagen quística en hígado, páncreas edematoso- en 28,3%.

El apéndice cecal perforado (apendicitis aguda) fue la causa de la peritonitis en 139 casos (60,7%), el estómago y el duodeno (ulcera perforada) en 33 (14,4%), intestino delgado en 16 (perforación intestinal por hernia estrangulada en 4); el colon en 13 (diverticulitis 38,5% y cáncer 30,8%), vesícula 13 (colecistitis aguda), genitales internos en 8 (Enfermedad pélvica inflamatoria). ***(Tabla 3)***

La correlación diagnóstica - pre y postoperatoria - de la causa de la peritonitis fue exacta en 101 pacientes (44,1%); en 56 ocasiones (24,5%) el diagnóstico postoperatorio no coincidió con el preoperatorio y en 72 pacientes (31,4%) no se tenía una orientación preoperatoria del posible foco de contaminación.

DISCUSIÓN

En esta serie, la distribución por sexo y edad no muestra diferencias entre varones y mujeres, en coincidencia con otros trabajos[11, 12], pero cabe resaltar que en el sexo femenino se suman causas de origen genital, frecuentes en países en desarrollo.[13]

El síntoma más constante es el dolor abdominal, principal motivo de consulta. Cabe destacar que en aproximadamente la mitad de los casos éste fue localizado, lo que implica un cierto grado de dificultad para lograr un diagnóstico correcto. Esto podría deberse a que el cuadro de peritonitis en su primera fase se presenta con dolor localizado, que generalmente corresponde al sitio de origen de la contaminación, para luego volverse generalizado. Esto no debería retrasar el diagnóstico; además se debe tener en cuenta la posibilidad de una peritonitis generalizada aún en presencia de síntomas que corresponden a una afectación limitada. Díaz Escobar[14] señala "el motivo de consulta más frecuente es el dolor y los síntomas gastrointestinales"; estos quedan representados en nuestra serie por las náuseas (72%), vómitos (68%) y la diarrea.

El dolor abdominal es uno de los síntomas predominantes y casi nunca falta y puede iniciarse bruscamente o en forma insidiosa. Una vez instalado, es constante, penoso, implacable, siendo de mayor intensidad en el lugar de origen de la peritonitis, sin respuesta a los antiespasmódicos[15].

El dolor inicialmente violento se relaciona con una úlcera péptica perforada y es comparable por su intensidad con el de la pancreatitis aguda grave o del infarto intestinal. En algunos casos, y muy especialmente en pacientes debilitados o ancianos, el dolor puede estar totalmente ausente[16].

El vómito es un síntoma acompañante muy frecuente durante el primer día, al inicio es alimentario o bilioso pero con el paso del tiempo pueden ser de contenido fecal. En los primeros estadios de la peritonitis, el vómito tiene un origen reflejo; más tarde probablemente sea tóxico, pero en la etapa final es causado por íleo paralítico. En la peritonitis aguda, el dolor generalmente antecede a los vómitos[17].

A la palpación superficial se comprueba dolor y es un signo constante. Al principio se sitúa sobre el foco causal, pero se extiende con la difusión de la inflamación peritoneal, la cual rápidamente se torna generalizada y de grado extremo. Existe otro signo que está constantemente presente: dolor a la descompresión y cuando éste es generalizado a todo el abdomen constituye el signo de *Guéneau de Mussy*. Según Mondor, citado por Díaz E., la rigidez de los músculos abdominales es el más seguro e importante. Puede ser localizada, como en algunos casos en que la inflamación peritoneal ha afectado un área limitada, o bien puede ser generalizada cuando la inflamación es difusa. La percusión es dolorosa. En las perforaciones de vísceras huecas el timpanismo puede reemplazar a la matidez hepática derecha.

Los ruidos intestinales están disminuidos desde el comienzo. Pueden estar ausentes sobre el área de mayor compromiso, y en el caso bien establecido de peritonitis con íleo existe a menudo una inquietud siniestra. En cambio, en la obstrucción mecánica los ruidos son intensos, más pronunciados sobre el sitio real del bloqueo.

El tacto rectal pone al alcance del dedo, casi al contacto directo, el fondo de saco peritoneal más declive de la cavidad abdominal; al tacto rectal, el Douglas es muy doloroso y puede estar ocupado por líquido purulento, accesible a la punción diagnóstica.

La disociación de la temperatura axilo-rectal de más de un grado es considerada dato significativo de valor y que representa una información sencilla y fácil de obtener, como lo demuestra el estudio de Frutos; este encontró que el 80% de los casos de peritonitis la presentaban.

Las referencias bibliográficas citan que la leucocitosis acompañada de neutrofilia es un hallazgo prácticamente constante, sin embargo no se encontró una correlación exacta debido a la presencia de un considerable porcentaje de Glóbulos Blancos dentro del rango normal, no así la neutrofilia, con valores elevados en la mayoría de los pacientes.

Dada la gran variabilidad de la leucocitosis, la cifra no debería ella ser un factor determinante a la hora de establecer el diagnóstico de peritonitis generalizada, ya que

debe ser considerada en conjunto con otros parámetros que influyen en el resultado del hemograma, como por ejemplo la edad y el estado inmunológico del paciente.[18]

En materia de métodos auxiliares de diagnóstico, la ecografía abdominal ha adquirido un papel relevante dentro de la patología abdominal en general; el aporte en los cuadros de peritonitis es real cuando la sintomatología y los hallazgos físicos no son concluyentes ayudando a llegar al diagnóstico por la presencia de líquido libre en la cavidad peritoneal.

La radiología debe utilizarse de rutina en todo cuadro abdominal agudo. Una placa radiográfica de abdomen, sin preparación, en posición de pie, incluyendo los diafragmas, puede revelar el neumoperitoneo. En estos casos se revela aire debajo del diafragma (signo de Popper), lo que es patognomónico de perforación de víscera hueca[18]. Si el paciente por la gravedad del cuadro clínico, no puede incorporarse, debe tomarse una radiografía simple, tangencial al abdomen, con el paciente en decúbito dorsal. Puede verse aire debajo de la pared abdominal anterior. Otro signo característico es el que depende de la presencia de derrame libre en el abdomen, evidenciado por la imagen de "vidrio esmerilado" (opacidad uniforme que oculta las estructuras óseas) o por el signo del "revoque", caracterizado por bandas o regiones opacas que separan las asas entre sí. Esto es producido por el edema de la pared intestinal y por el depósito de fibrina sobre las mismas.

La tomografía por computadora (TC) y la ultrasonografía en pacientes muy graves en quienes se sospecha infección intrabdominal son de gran utilidad especialmente para la objetivación de la presencia de líquido libre en cavidad o la existencia de masas o tumores. Así también podrá identificarse en algunos casos al foco causal de la infección.[19]

El diagnóstico preoperatorio de la causa de la peritonitis fue erróneo o no se pudo determinar en más de la mitad de los casos (56%); en contrapartida, en un 44% se corroboró el diagnóstico con los hallazgos de la cirugía. Esto podría deberse a la similitud del cuadro clínico independientemente de la etiología de la peritonitis, además de la urgencia que se plantea en cuanto al tratamiento, ya que si existe un foco abdominal que debe ser suprimido y no se hace imperiosa la necesidad de conocer con exactitud su causa en el preoperatorio, ya que ésta sería determinada en la cirugía misma. La intervención debe realizarse sin pérdida de tiempo por el compromiso vital del paciente.[20]

Entre las causas de peritonitis, encontradas en esta serie, se encuentra en primer lugar la perforación apendicular, seguida de la perforación gastroduodenal por úlcera, del intestino delgado por hernia, del colon por divertículitis y de la vesícula por colecistitis aguda; el absceso tubárico y el absceso hepático completan las causas determinadas con certeza.

Los hallazgos mencionados son similares a los resultados de otros estudios como el de Frutos que señala la apendicular con elevada frecuencia (45%), así como en el estudio de Maingot (40%), Ohene-Yeboah de Ghana (43,1%).[21] La perforación de la úlcera gastroduodenal, que ocupa el segundo lugar en la serie aquí reportada, también coincide con la serie de Corbeta[15] y la serie cubana de Morales.[22]

La frecuencia de peritonitis biliar en ésta serie, secundarias a colecistitis aguda se encontró que se hallaba dentro del 5,7% lo cual es similar al estudio realizado por Granados quien encontró 8%.[23]

La laparoscopía puede lograr un diagnóstico causal mediante la visión directa de las lesiones, al tiempo que resulta sencillo efectuar biopsia y tomas de material. En algunos casos, mediante incisiones complementarias, se pueden insertar aspiradores e irrigadores con los que es posible efectuar la limpieza y el lavado de la cavidad. En manos experimentadas, puede aclarar muchos cuadros dudosos.

La punción abdominal o paracentesis se emplea excepcionalmente. En las mujeres la punción de Douglas permite extraer material purulento. El hallazgo de gonococos es útil para diagnosticar peritonitis primaria a gonococos y evitar la operación.

Con respecto al dato de correlación diagnóstica, no se cuenta con literatura nacional e internacional que avalen éstos resultados en la mayoría de las peritonitis. Uno de los autores encontró una correlación diagnóstica correcta en sólo 18% de los casos de peritonitis biliar.[24]

Abandonada a su evolución espontánea, la peritonitis aguda es casi siempre mortal. Los mecanismos de compensación cardio-circulatorios, respiratorios y renales acaban por ceder, agravados por la hipoxia tisular, la septicemia y la acidosis metabólica que llevan a la muerte. La evolución favorable, en cambio, frecuentemente guarda relación con la operación precoz, el sitio (órgano) fuente de la contaminación, la variedad de gérmenes aislados, el estado nutricional y metabólico, así como otros factores que condicionan la eficacia de los mecanismos inmunológicos.[25]

Los resultados del trabajo deben ser interpretados en función a la antigüedad de la serie; por ésta razón no se ha pretendido evaluar la morbi-mortalidad ya que los recursos de reanimación, antibioticoterapia y tácticas quirúrgicas han evolucionado notablemente; éstas –y los factores pronósticos – serán evaluados con casuísticas más recientes en los estudios que están en curso.

CONCLUSIONES

La causa más frecuente de peritonitis aguda generalizada es la perforación apendicular, seguida por la perforación de úlcera péptica. El cuadro clínico está dominado por el dolor abdominal, los síntomas gastrointestinales, la defensa muscular y la irritación peritoneal. El valor del hemograma es relativo: no se encontró alterado sino en la mitad de los pacientes; la neutrofilia, en cambio, fue comprobada en la mayoría.

La certeza diagnóstica acerca de la causa de la peritonitis alcanzó la mitad de los casos.

BIBLIOGRAFíA

1. Hauman sisbi.unmsm.edu.pe/bibvirtual/libros/medicina/cirugía/tomoI/capitulo12.peritonitis.htm.
2. Avilés P: Cuidados intensivos en peritonitis. Experiencia de 300 pacientes tratados con la técnica de abdomen abierto. Segundo Congreso Internacional de Medicina Crítica en Internet. Publicación electrónica. CDrom, Noviembre 2000.
3. Gómez A, Lozano F, García F. Peritonitis aguda. En: Tamames S, Martínez Ramos C. Cirugía del aparato digestivo. Aparato circulatorio. Aparato respiratorio. Madrid: Editorial médica panamericana 2000: 420-9.
4. Beveraggi E. Enfermedades quirúrgicas del peritoneo. En: Boretti J, Lovesto C. Cirugía. Bases fisiológicas para su práctica. El Ateneo 1989: 1308-17.
5. Díaz Escobar S. Peritonitis agudas. En: Díaz Escobar S. Cirugía. EFACIM 1990: 326-43.
6. Rodríguez Ramírez. R. Causas, tratamiento y complicaciones de la peritonitis difusa en un Hospital de la periferia de Luanda. MEDISAN [revista en la Internet]. 2010 Nov [citado 2012 Abr 15]; 14(8): 1076-1082. Disponible en: http://scielo.sld.cu/scielo.php?script=sci_arttext&pid=S1029-30192010000800005&lng=es.
7. Samaniego C. Peritonitis Aguda. En: Samaniego C. Pautas de la conducta Médica. Cuadros quirúrgicos frecuentes en la guardia hospitalaria. 2ª edición. EFACIM-EDUNA 2000.
8. Hunt JL. Generalized peritonitis. Arch Surg; 1982:117-22.
9. Álvarez M, Iraola M. M.D., Nieto P, Molina F. Factores Pronósticos en la Peritonitis. MEDICRIT 2006; 3(2):43–55 ISSN: 1690-8686NLM UNIQUE ID: 101253595 Indexada en IMBIOMED y en PERIÓDICA, Base de datos de la UNAM.
10. Wong PF, Gilliam AD, Kumar S, Shenfine J, O'Dair GN, Leaper DJ. Regímenes antibióticos para la peritonitis secundaria de causa gastrointestinal en adultos (Revisión Cochrane traducida). En: *La Biblioteca Cochrane Plus*, 2008 Número 4. Oxford: Update Software Ltd. Disponible en: http://www.update-software.com. (Traducida de *The Cochrane Library*, 2008 Issue 3. Chichester, UK: John Wiley & Sons, Ltd.).
11. Corbeta R. Tratamiento quirúrgico de las peritonitis agudas generalizadas de origen apendicular sin drenaje de cavidad. Anales de la FCM 1993; 25 (1-2): 73-98.
12. Watters JM, Blakslee JM, March RJ. The influece of age on the severity of peritonitis. Can J Surg 1996; 39 (2): 142-6.
13. Roig Fabré JJ, González Ruiz ME. *Peritonitis difusa: un reto para el cirujano del nuevo siglo.* Revista Cubana de Medicina Intensiva y Emergencias, 2011; 10: 1-5.
14. Díaz Escobar S. Diagnóstico de las peritonitis agudas. En: Díaz Escobar S. Semiología quirúrgica. EFACIM 1987: 200-8.
15. Corbeta R, Costas L. Etiología y tratamiento de las peritonitis generalizadas por perforación de vísceras huecas. Comunicación al XXVII Congreso de la Asoc de Cirug del Litoral Argentino, Posadas 1988.
16. Frutos B. Apendicitis aguda y ancianidad. Anales de la FCM 1986; 18(1-2):175-83.
17. Ellis H. Peritonitis secundaria aguda. En: Maingot, Schwartz, Ellis. Operaciones abdominales. Panamericana (Bs As) 1992: 387-402.
18. Barreta J, Kociak D, Balducci A, De Feo F et al. Peritonitis secundaria generalizada: predictores de mortalidad y vinculantes de mortalidad. Acta Gastroent Latinoam 2010; 40: 105-16.
19. Ordóñez C, Arias R, Pineda J, Aristizábal G et al. Mortalidad de la peritonitis secundaria con relaparotomía planeada. Rev Colomb Cir 2006; 2: 124-32.
20. Marín E, López R, Rodríguez I. Errores de diagnóstico en apendicitis aguda, Clínicas 1998; 2 (3): 32-5.
21. Ohene-Yeboah M. Causes of acute peritonitis in 1188 consecutive adult patients in Ghana *Trop Doc* 2005; 35 (2): 85-5
22. Morales I, Pérez L, Pérez E. Peritonitis bacteriana difusa. Rev Cub Cir 2000; 39: 160-6.
23. Granados A. Cirugía biliar. Anales FCM; 1988; 20 (1-2): 81-96.
24. Samaniego C. Peritonitis biliar. Anales de la FCM 1992; XXIV: 101-16.
25. Sotto A, Lefrant J, Fabbro-Peray J, Muller L et al. Evaluation of antimicrobial therapy management of 120 patients with secondary peritonitis. Journal of Antimicrobial Chemotherapy 2002; 50: 560-76.

ENDARTERECTOMÍA CAROTIDEA: NUESTRA EXPERIENCIA

CAROTID ENDARTERECTOMY: OUR EXPERIENCE

Dra. Liza Flores Ferreira, Servicio de Cirugía Vascular. Hospital Central I.P.S.

RESUMEN

Introducción: La Endarterectomía Carotídea (EC) consiste en extirpar la placa de las arterias carótidas y constituye el tratamiento de elección de la estenosis ateromatosa crítica de la bifurcación carotídea, debido a que reduce significativamente el riesgo de infarto cerebral cuando se la compara con la evolución natural o el mejor tratamiento médico disponible. El objetivo del presente trabajo es: determinar las características demográficas de los pacientes, evaluar el tipo de tratamiento quirúrgico y la técnica anestésica utilizada e investigar la morbilidad y mortalidad del procedimiento. En nuestro país no existen reportes previos sobre el tema. **Material y métodos:** Se trata de un estudio observacional descriptivo, retrospectivo de corte transversal, en base a historias clínicas de pacientes consecutivos, en quienes se practicó endarterectomía carotídea, en el Hospital Central del Instituto de Previsión Social – Asunción Paraguay, durante el período comprendido entre agosto de 2005 a agosto de 2010. **Resultados:** Se realizaron 82 Endarterectomías Carotídeas, 74,39% de los pacientes fueron de sexo masculino y 25,6% del sexo femenino, Las edades variaron entre 40 años y 90 años, siendo la franja etaria más afectada la comprendida entre 61 años a 80 años, constituyendo el 80% de los casos. El 54,87% de los pacientes tenían antecedentes tabáquicos, las patologías asociadas comprenden: hipertensión arterial: 36,5%, diabetes mellitus: 22%, dislipidemia: 18%, se observaron además pacientes con cardiopatía isquémica, arteriopatía de miembros inferiores, insuficiencia renal crónica y aneurisma de aorta. Todos los pacientes intervenidos contaban con ecografía dúplex color, todas las estenosis eran críticas, mayores de 70%. En 60 pacientes (73,17%) el procedimiento se efectuó bajo anestesia regional y en 22 pacientes (14,63%) se realizó anestesia general. La duración promedio de la cirugía fue 103 min (rango: 75 a 150 min). No se presentaron eventos neurológicos intra operatorios. En 29 pacientes (35,36%) se realizó arteriorrafia, en 32 pacientes (39,02%) se realizó endarterectomía por eversión+ reimplantación, en 20 pacientes (24,39%) se utilizó parche de PTFE y en un paciente (1,21%) se realizó ligadura de la carótida interna por trombosis. La morbilidad del procedimiento fue del 24,35%. Tuvimos una mortalidad del 2,43% (2 pacientes) en estos pacientes se realizó la cirugía combinada entre endarterectomía carotidea y bypass coronario y el óbito fue debido a la trombosis del bypass coronario. **Conclusiones:** Más de la mitad de los pacientes tienen antecedente tabáquico, la ateromatosis carotidea afecta mayoritariamente a varones de 60 años o más. La endarterectomía carotídea con anestesia regional sigue siendo el método estándar en el manejo de la estenosis carotídea, debido principalmente a su baja morbilidad y mortalidad perioperatorias. ***Palabras claves:*** Endarterectomia Carotidea. Anestesia regional**.**

ABSTRACT

Introduction: the carotid endarterectomy is to remove the plaque in the carotid arteries, is the treatment of choice of the ateromatosa critique of the carotid bifurcation stenosis that significantly reduces the risk of stroke when compared with natural evolution or the best available medical treatment. The objective of this paper is: determine the demographic characteristics of the patients, evaluate the type of surgical treatment and the anaesthetic technique used and investigate the morbidity of the procedure. **Material and methods**: This is a descriptive observational study, retrospective cross-sectional, based on medical histories of consecutive patients undergoing carotid endarterectomy in the Central Hospital of the Instituto de Previsión Social - Asuncion Paraguay, during the period from August 2005 to August 2010. **Results:** 82 Carotids Endarterectomies were performed, 74.39% of patients were males and 25.6% female, ages ranged between 40 and 90 years, being the age strip most affected the distance from 61 years to 80 years, constituting 80% of cases. 54,87% Of patients had a smoking history, associated pathologies include: high blood pressure: 36.5%, diabetes mellitus: 22%, dislipidemia:18%, were also patients with ischemic heart disease, arterial disease of lower limbs, chronic renal failure and aortic aneurysm. All operated patients had color duplex ultrasound, all strictures were critical, over 70%. The procedure was conducted in 60 patients (73,17%) under regional anesthesia and general anesthesia was conducted in 22 patients (14,63%). The average duration of surgery was 103 min (range: 75 to 150 min). Intra operative were not neurological events. In 29 patients (35,36%) was arteriorrafia, in 32 patients (39.02%) was conducted endarterectomy by eversion + replantation, patch of PTFE was used in 20 patients (24,39%) and ligation of the internal carotid by thrombosis was conducted in a patient (1.21%). The morbidity of the procedure was 24,35%. We had a mortality of the 2.43% (2 patients) in these patients was combined between carotid endarterectomy and coronary bypass surgery and the death was due to thrombosis of coronary bypass surgery. **Findings**: Carotid endarterectomy with regional anesthesia remains the standard method in the management of the stenosis, carotid, mainly due to its low morbidity and mortality perioperative. **Keywords**: Endarterectomy Carotids. Regional anaesthesia.

INTRODUCCIÓN

La enfermedad de las arterias carótidas afecta a los vasos sanguíneos que conducen al cerebro. Puede producirse un accidente cerebrovascular cuando se obstruyen las arterias carótidas y el cerebro no recibe suficiente oxígeno[1]. El abordaje quirúrgico de las enfermedades cerebrovasculares pretende aliviar los síntomas de la disfunción cerebral y prevenir el infarto cerebral o el ictus mediante la extirpación de las lesiones críticas de la arteria carótida en su porción extracraneana[2]. La enfermedad carotidea se considera responsable de, al menos, 20-30% de los ictus cerebrales[3]. La prevalencia de estenosis carotidea asintomática en la población oscila entre 0,5% y 10% a medida que aumenta la edad del sujeto[4]. Cerca del 90% de las lesiones carotideas extra craneanas se deben a aterosclerosis[2]. El lugar más común de las lesiones significativas es en la bifurcación carotidea[5]. Las manifestaciones clínicas de la estenosis carotidea varían en un amplio espectro que va desde el paciente asintomático hasta el paciente con un accidente cerebrovascular establecido[4].

El objetivo del presente trabajo es: determinar las características demográficas de los pacientes, evaluar el tipo de tratamiento quirúrgico y la técnica anestésica utilizada e investigar la morbilidad del procedimiento. En nuestro país no existen reportes previos sobre el tema.

MATERIALES Y MÉTODOS

Diseño del estudio: estudio observacional descriptivo, retrospectivo de corte transversal, en base a historias clínicas de pacientes consecutivos sometidos a endarterectomía carotídea en el Hospital Central del instituto de Previsión Social –Asunción Paraguay, durante el período comprendido entre agosto del 2005 a agosto de 2010.

Población enfocada: Paciente con estenosis carotídea, de todas las edades de cualquier raza y religión.

Criterios de inclusión: pacientes sintomáticos y asintomáticos con estenosis entre 70 y 99%, de ambos sexos, de todas las edades, de cualquier raza y religión.

Criterios de exclusión: Pacientes asintomáticos con estenosis menores del 60%, pacientes con déficits neurológicos seguidos de infarto cerebral, oclusión carotídea, en pacientes con alto riesgo cuya expectativa de vida es limitada a dos años y pacientes cuyo seguimiento no fue posible.

Muestreo: Un muestreo no probabilístico de casos consecutivos de pacientes que cumplieron con los criterios de inclusión.

Reclutamiento: Se solicitó autorización por escrito al jefe de Servicio de Cirugía Vascular, los datos fueron recogidos en un cuestionario precodificado de investigación y la fuente de obtención de la información fueron las historias clínicas archivadas en el departamento de archivos del Hospital Central del Instituto de Previsión Social.

VARIABLE DE INTERÉS: Pacientes sintomáticos con estenosis entre 70 y 99% y pacientes asintomáticos con estenosis mayores del 60%.

OTRAS VARIABLES: Edad, sexo, patología de base, métodos diagnósticos, porcentaje de estenosis carotídea, tipo de anestesia, utilización de puente vascular transitorio intracarotídeo, tipo de técnica quirúrgica utilizada utilización de parche en el sitio de endarterectomía y tipo de material utilizado, presencia de complicaciones inmediatas y tardías, así como también la mortalidad.

Análisis estadístico: Los datos fueron introducidos a una planilla Excel. Los resultados se analizaron con el programa EPIINFO 2009. Se utilizó estadística descriptiva para caracterizar a la población. Las variables evaluadas se reportan como proporciones y porcentajes.

El tratamiento Quirúrgico realizado fue Endarterectomía Carotídea extirpando la placa de las arterias carótidas.

El método anestésico empleado más frecuentemente fue el bloqueo loco-regional ***(foto 1 y 2).***

Técnica quirúrgica

Paciente en decúbito dorsal y la cabeza orientada hacia el lado contra lateral a la arteria a intervenir-incisión vertical, paralela al borde anterior del músculo esternocleidomastoideo. Se incide la vaina carotídea, se moviliza perimetralmente la arteria carótida común. Una vez identificada la bifurcación, se inyectan de 1 a 2 ml de lidocaína al 1%, a fin de bloquear los nervios que se dirigen al seno carotídeo.

Se administra heparina intravenosa en una dosis entre 5.000 a 10.000 UI, procediendo al pinzamiento de los vasos de la bifurcación carotidea. Posterior a esto se espera por un plazo de 3 min, evaluando periódicamente el status neurológico. Si éste no se modifica, se prosigue con la cirugía en la forma clásica, sin la inserción de shunt temporal ***(foto 3).***

Apertura longitudinal del extremo distal de la arteria carótida común, extendiéndose hacia la arteria carótida interna, más allá de la estenosis a tratar en un segmento aproximado de 3 a 4 cm. A continuación se realiza la resección completa de la placa ateromatosa hasta encontrar una superficie de aspecto liso sobre la capa media arterial; a continuación se hace lavado con suero salino y, retiro selectivo de fragmentos de placa, para evitar embolismos al realizar la reperfusión ***(foto 4 y 5).***

El cierre de la arteriotomía puede ser primario o con parche de material sintético: poliéster (dacrón), politetrafluoroetileno, o vena autóloga (vena yugular externa doble evertida o safena) ***(foto 6).***

La endarterectomía por eversión, consiste en una sección completa y transversal del bulbo carotídeo, extracción de las placas de ateroma a través del plano de clivaje entre la íntima y la media de manera circunferencial y realizar eversión de los segmentos de la túnica media y de la adventicia de la arteria nativa, primero hacia la carótida común y después hacia la externa e interna respectivamente. Cierre primario circunferencial término-terminal ***(foto 7, 8, 9 y 10).***

La técnica de eversión puede ser aplicada con mayor seguridad en lesiones bien localizadas a la bifurcación

Foto 1

Foto 2

Foto 3

Foto 4

Foto 5

Foto 6

Foto 7

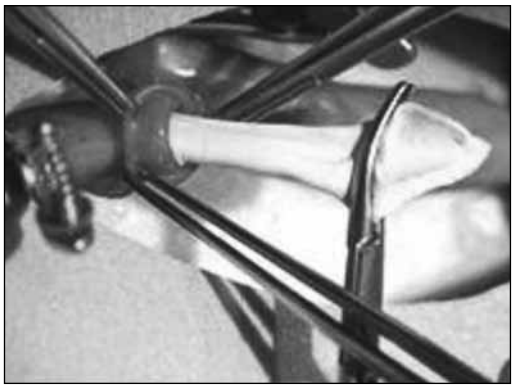

Foto 8

Foto 9

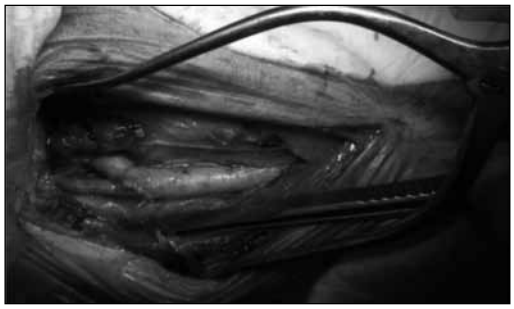

Foto 10

carotídea o en presencia de elongaciones, mientras que la convencional tendrá su mejor indicación en los casos que tengan placas de ateroma que se extiendan a la carótida interna y sobre todo que precisen el uso de shunt.

Se recomienda el monitoreo hemodinámico y neurológico estricto durante las primeras 24 horas del posoperatorio, así como mantener la presión arterial media en el rango preoperatorio y, una vigilancia estricta de la herida quirúrgica. Se debe iniciar antiplaquetarios en el posoperatorio inmediato.

RESULTADOS

Durante el periodo comprendido entre agosto del 2005 y agosto del 2010, se realizaron 82 Endarterectomías Carotídeas, 74,39% de los pacientes fueron de sexo masculino y 25,6% del sexo femenino. ***(Fig. 1)***

Las edades variaron entre: 40- 50 años: 1 paciente (1,21%), 50-60 años: 7 pacientes (8,53%), 61-70 años: 27 pacientes (32,92%), 71-80 años: 39 pacientes (47,56%), 81-90 años: 8 pacientes (9,75%). ***(Fig. 2)***

Las patologías asociadas comprenden: hipertensión arterial: 30 pacientes, diabetes mellitus: 18 pacientes, tabaquismo: 45 pacientes,dislipidemia:15 pacientes, cardiopatía isquémica: 3 pacientes, arteriopatía de miembros inferiores: 5 pacientes, insuficiencia renal crónica: 2 pacientes, aneurisma de aorta: 2 pacientes. ***(Fig. 3)***

Todos los pacientes intervenidos quirúrgicamente contaban con ecografía dúplex color. 24,37% fueron asintomáticas, y 30,48% habían presentado síntomas transitorios, sin déficit al momento de la cirugía. Todas las estenosis eran críticas, mayores de 70%. En 60 pacientes (73,17%) se efectuó bajo anestesia regional y en 22 pacientes (14,63%) se realizó anestesia general. El bloqueo loco-regional fue exitoso en todos los pacientes en cuanto a producir analgesia adecuada durante la intervención, en 10 pacientes (12,19%) requirió conversión de anestesia regional a general por inquietud de la paciente. ***(Fig. 4)***

La duración promedio de la cirugía fue de 103 min

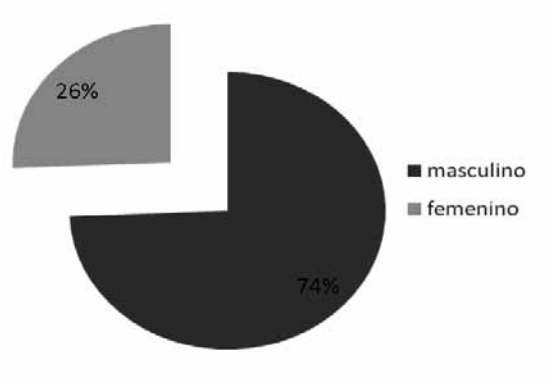

Fig 1. Endarterectomía Carotidea. Distribución de la población estudiada según sexo. HCIPS. 2005-2010. N=82

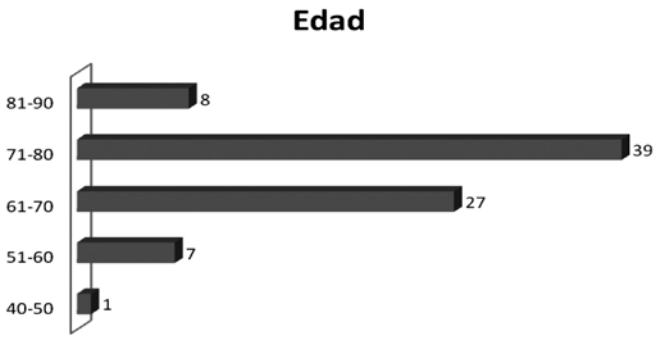

Fig 2. Endarterectomía Carotidea. Distribución de la población estudiada según EDAD. HCIPS. 2005-2010. N=82

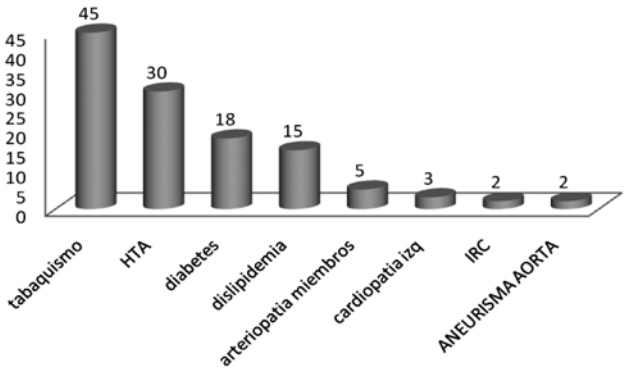

Fig 3. Endarterectomía Carotidea. PATOLOGÍAS ASOCIADAS. HCIPS. 2005-2010. N=82

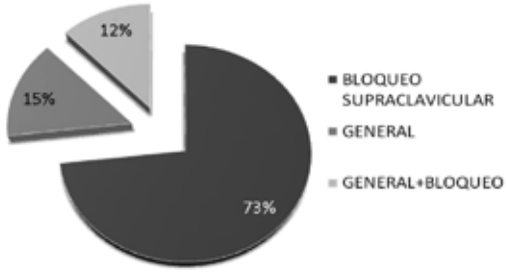

Fig 4. Endarterectomía Carotidea. TIPO DE ANESTESIA UTILIZADA. HCIPS. 2005-2010. N=82

(rango: 75 a 150 min). No se presentaron eventos neurológicos intra operatorios. En cuatro pacientes (4,87%) se insertó un shunt temporal profiláctico por ser portadores de una estenosis crítica contralateral. ***(Fig. 5)***

Se constató que en 45 pacientes (54,87%) presentaron estenosis crítica del lado izquierdo y 37 pacientes (45,12%) del lado derecho, de los cuales 9 pacientes (10,97%)) presentaron estenosis bilaterales. En 29 pacientes (35,36%) se realizó arteriorrafia, en 32 pacientes (39,02%) se realizó endarterectomía por eversión + reimplantación, en 20 pacientes (24,39%) se utilizó parche de PTFE y en un paciente (1,21%) se realizó ligadura de la carótida interna por trombosis. ***(Fig. 6)***

En el postoperatorio un paciente presentó parálisis de las cuerdas vocales, 5 pacientes (6,09%) presentaron hematoma de herida operatoria, 3 pacientes (3,65%) desviación de la comisura labial, un paciente (1,21%) sangrado activo de herida operatoria, y 10 pacientes (12,19%) presentaron hipertensión severa en el postoperatorio, que requirió de manejo farmacológico por 72 hs. ***(Fig. 7)***

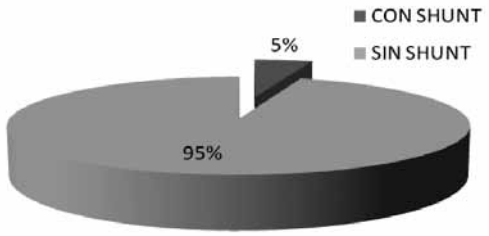

Fig 5. Endarterectomía Carotidea. UTILIZACIÓN DE SHUNT INTRAOPERATORIO. HCIPS. 2005-2010. N=82

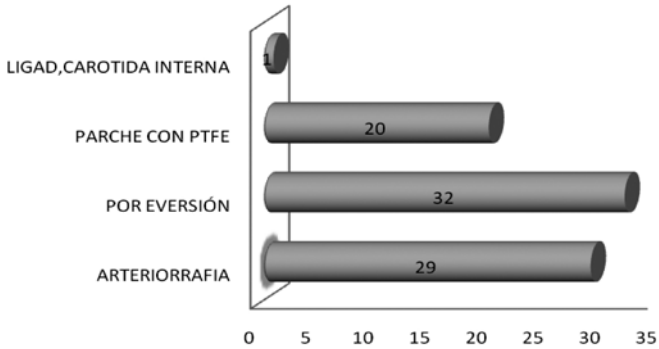

Fig 6. Endarterectomía Carotidea. TIPO DE TÉCNICA QUIRÚRGICA UTILIZADA. HCIPS. 2005-2010. N=82

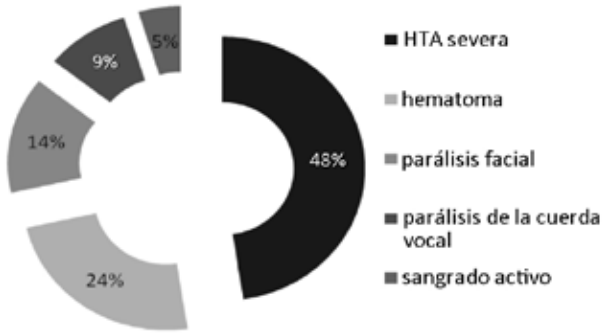

Fig 7. Endarterectomía Carotidea. COMPLICACIONES POSTOPERATORIAS. HCIPS. 2005-2010. N=82

Hubo una mortalidad del 2,43% (2 pacientes) en dichos pacientes se realizó la cirugía combinada entre endarterectomia carotidea y bypass coronario, la mortalidad fue causada por trombosis del bypass coronario.

Todos los pacientes permanecieron las primeras 24 hs del postoperatorio en el servicio de terapia intensiva, 61 pacientes (74,39%) fueron dados de alta antes de las 72 hs de operados. El grado de satisfacción de los pacientes con el procedimiento, medido en una entrevista postoperatoria, fue alto en forma unánime.

DISCUSIÓN

La endarterectomía carotidea es el mejor tratamiento disponible de la estenosis crítica de la arteria carótida interna, tanto asintomática, como la que se manifiesta a través de síntomas de isquemia cerebral[1-5].La tendencia de los procedimientos quirúrgicos ha consistido en realizar procedimientos menos invasivos por vía endoluminal, como la angioplastia o la instalación de endoprótesis o stent. Estas técnicas se han acompañado de una importante morbilidad neurológica[15,16], además de un aumento considerable en los costos[17]. La anestesia regional ha sido la técnica de elección de nuestro grupo desde los inicios de esta cirugía en nuestro servicio, ya desde la década del sesenta, diversos centros de prestigio iniciaron un cambio de técnica hacia el uso de anestesia regional, no sólo reportando excelentes resultados, sino que adoptando esta técnica como primera elección hasta estos días[6,10-14]. El realizar el procedimiento con el paciente despierto, permite una monitorización permanente del status neurológico, la experiencia extranjera ha confirmado estos hechos[18-20]. El alta hospitalaria precoz, en nuestra experiencia , lleva a una disminución importante de los costos y se compara con los plazos que requieren los procedimientos endovasculares. Esto también ha sido observado por otros investigadores[18-20]. Nos parece que esta operación ha evolucionado en el sentido correcto, acercándose cada vez más al concepto de procedimiento mínimamente invasivo, manteniendo los excelentes resultados ya probados y acompañándose además de una importante reducción en el período de hospitalización y de los costos.

CONCLUSIÓN

La estenosis carotídea crítica se presentó con mayor frecuencia en varones entre 60 a 80 años y la endarterectomía se efectúo en el 73,17% bajo anestesia regional.

La endarterectomía carotídea con anestesia regional sigue siendo el método estándar en el manejo de la estenosis carotídea con lesión ateromatosa primaria crítica síntomatica o asintomática de la bifurcación carotídea, debido principalmente a su baja morbilidad y mortalidad perioperatorias y a la reducción significativa en las tasas de la enfermedad cerebrovascular ipsilateral y contralateral en el seguimiento a corto y largo plazo.

REFERENCIAS

1- Heart hospital Estenosis Carotidea. MedlinePlus www.nlm.nih.gov/medlineplus/spanish/carotidarterydisease.html
2- Rutherfort R MD et el. VASCULAR SURGERY. 6ta edición. Editorial Elsevier.Madid 2006. Cap: 136, 137, 138, 139: 1897-2003.
3- ROBERTO CARLOS FOMINAYA PARDO, MD, CARLOS AUGUSTO SANTOS RODRÍGUEZ, MD, FIDEL ANTONIO CANO RESTREPO, MD. Endarterectomía carotídea:resultados perioperatorios y a mediano plazo, experiencia, Hospital Universitario San Vicente de Paúl (HUSVP), Universidad de Antioquia
4- Castilla J.M; Delgado P.;Martín V; Fernadez-Arconada O. Neurocirugía: Morbimortalidad en la endarterectomía carotídea. 2005; 16:35
5- Consenso de Estenosis Carotídea Sociedad Argentina de Cardiología Sociedad Neurológica Argentina. Filial de la Federación Mundial de Neurología. .REVISTA ARGENTINA DE CARDIOLOGÍA. 2006; 74: 160-173
6. Grant EG, Benson CB, Moneta GL, Alexandrov AV, Baker JD, Bluth EI, et al. Carotid Artery Stenosis: Grayscale and Doppler US Diagnosis. Society of Radiologists in Ultrasound. Consensus Conference. Radiology 2003; 229: 340-6.
7. Jogestrand T, von Arbin M, Bergqvist D, Lilja A, Lindqvist M, Matzsch T, et al. Recommendations by the Swedish Quality Board for Carotid Surgery. Ultrasound good preoperative method for evaluation degree of carotid stenosis. Lakartidningen 2003; 100:2443-5.
8. Nicolaides A, Sabetai M, Kakkos SK, Dhanjil S, Tegos T, Stevens JM, et al; ACSRS Study Group. The Asymptomatic Carotid Stenosis and Risk of Stroke (ACSRS) study. Aims and results of quality control. Int Angiol 2003 ;22: 263-72.
9. Halliday A, Mansfield A, Marro J, Petto C, Petto R, Porter J, et al. MRC ACST Collaborative group Prevention of disabling and fatal strokes by successful carotid endarterectomy in patients without recent neurological symptoms: Randomized controlled trial. Lancet 2004; 363: 1491-502.
10. Grant EG, Duerinckx AJ, El Saden SM, Melany ML, Hathout GM, Zimmerman PT, et al. Ability to use duplex US to quantify internal carotid arterial stenoses: fact or fiction? Radiology 2000; 214: 247-52
11- Renato Mertens M, et al. Endarterectomía carotídea bajo anestesia regional: experiencia inicial. Rev. méd. Chile 2000; 128: 1
12- HOBSON R, WEISS D, FIELDS W, GOLDSTONE J, MOORE W, TOWNE J, WRIGHT C. Efficacy of Carotid Endarterectomy for Asymptomatic Carotid Stenosis. N Engl J Med 1993; 328: 221-7.
13- EXECUTIVE COMMITTEE FOR THE ASYMPTOMATIC CAROTID ATHEROSCLEROSIS STUDY. Endarterectomy for Asymptomatic Carotid Artery Stenosis. JAMA 1995; 273: 1421-8.
14- Moneta G, Taylor D, Nicholls S, Bergelin R, Zierler R, KazmersA, Clowes A, Strandness D. Operative versus Nonoperative Management of Asymptomatic High-grade Internal Carotid Artery Stenosis: Improved Results with Endarterectomy. Stroke 1987; 18: 1005-10.
15. Ameneiro **Pérez, Santiago Andrés.** Instituto Nacional de Angiología y Cirugía Vascular. La Habana, Cuba. ¿Endarterectomía carotídea sin angiografía? Situación actual del diagnóstico no invasivo.encuentro de neurocirugía 2000
16. Westwood ME, Kelly S, Berry E, Bamford JM, Gough MJ, Airey CM, et al. Use of magnetic resonance angiography to select candidates with recently symptomatic carotid stenosis for surgery: systematic review. BMJ 2002; 324:198-20
17- Regidor E, Cuenca E, García P, et al. Indicadores de Salud. 2ªEdición. Ministerio de Sanidad y consumo. Subdirección General de Información Sanitaria y Epidemiología. Madrid 1993.
18. Halliday AW, for the steering committee et al. (Halliday A, Thomas D and Mansfield A). The asymtomatic carotid surgery trial (ACST). Rationale and Design. Eur J Vasc Surg 1994; 8:703-10.
19. Halliday AW, Thomas DJ, Mansfield AO. The asymptomatic carotid surgery trial (ACST). Int Angiol 1995; 14:18-20.
20. Dr. Renato Mertens Martín "Morbimortalidad de la endarterectomía carotídea extracraneana en el Hospital DIPRECA. Rev Chil Cardiol 2008; 27: 37-42
21- Chambers BR, Donnan GA. Endarterectomía carotídea para la estenosis carotídea asintomática (Revisión Cochrane traducida). En: La Biblioteca Cochrane Plus, 2008 Número 2. Oxford: Update Software Ltd. Disponible en: http://www.update-software.com.
22- Fomiyana Pardo RC, MDEndarterectomía carotídea: resultados perioperatorios y a mediano plazo, experiencia institucional. Revista colombiana de cirugía.
23- Dr. Jesús Pérez Nellar Manual de Prácticas Médicas - Hospital Hermanos Ameijeiras. ESTENOSIS CAROTÍDEA. Diagnóstico y Tratamiento.
24- Cantú-Brito C. Estenosis carotídea aterosclerosa. Rev Invest Clin 2009; 61 (1): 53-65
25- Hernández Seara A. et el. Endarterectomía carotídea por eversión. Estudio comparativo con la técnica convencional. Instituto de Angiología y Cirugía Vascular la habana.

CIRUGÍA LAPAROSCÓPICA DE URGENCIAS. NUESTROS RESULTADOS

EMERGENCY LAPAROSCOPIC SURGERY. OUR RESULTS

Dra. Rosa Ferreira, Dr. César Farina, Dr. Jose Gamarra, Dr. Rubén Domínguez, Dr. Nelson Martínez, Dr. Carlos Sosa. II Cátedra Clínica Quirúrgica. Hospital de Clínicas. FCM-UNA

RESUMEN

Introducción: La cirugía laparoscópica representa en nuestros tiempos un componente importante en el diagnóstico y tratamiento de los cuadros agudos abdominales, sobre todo en aquellos que presentan dudas diagnosticas. **Material y métodos:** Estudio descriptivo, observacional, prospectivo de pacientes operados de urgencia por cirugía video laparoscópica, en el período de marzo de 2008 a junio de 2010, en la II Cátedra de Clínica Quirúrgica FCM-UNA. **Resultados:** Se realizaron 110 laparoscopías por la urgencia, fueron del sexo femenino 88 pacientes y del masculino 22 pacientes. El promedio de edad fue de 49 años (rango de edad comprendido entre los 18 y 80 años). El 58,1% (64 pacientes) intervenidos presentaron colecistitis aguda, apendicitis aguda 12,7% (14 pacientes); laparoscopías diagnósticas 13,6% (15 pacientes), cirugías ginecológicas 10,9% (12 pacientes) y peritonitis apendicular 4,5% (5 pacientes); con un índice de conversión del 5,4% (6 pacientes). Se registró un incremento en el uso de la cirugía laparoscópica *versus* la cirugía abierta en urgencia del 0,5% del 2008, 8,6% del 2009 y en junio del 2010 14%. Las cirugías fueron realizadas por cirujanos del staff en un 76,3% (84 pacientes) y residentes 23,7% (26 pacientes). El tiempo quirúrgico estuvo comprendido entre 40 y 220 minutos, con una media de 46,8 minutos. Se registra un 97.0% de precisión diagnóstica; así como un 5,4% (6 pacientes) de complicaciones producto del acto quirúrgico laparoscópico, hemoperitoneo en tres pacientes, infección de la herida operatoria en 2 pacientes y un paciente con íleo prolongado. El tiempo de internación postoperatorio fue de 1-12 días, con una media de 2,7 días. La reinserción laboral fue a los 12-15 días postoperatorio. No tuvimos óbitos. **Conclusiones:** La frecuencia de la cirugía video laparoscópica de urgencias va en aumento en nuestro servicio. La cirugía laparoscópica es la una alternativa válida para el abordaje de las patologías que requieran exploración quirúrgica de urgencia, siempre y cuando la inestabilidad hemodinámica del paciente u otras contraindicaciones propias de la anestesia la contraindiquen, evitando así laparotomías innecesarias o retrasos diagnósticos, que generan mayor número de complicaciones. ***Palabras Claves:*** Abdomen agudo. Cirugía Video Laparoscópica. Resultados.

ABSTRACT

Introduction: laparoscopic surgery in our times represents a component bearing in the diagnosis and treatment of acute abdominal tables, especially in those with doubts. **Material and methods**: descriptive, observational, prospective study of patients operated emergency by video laparoscopic surgery, in the period of March 2008 to June 2010, in the II Catedra de Clinica Quirurgica.Hospital de Clinicas. FCM –UNA. **Results** Were 110 for the urgency, 88 patients were female and the male 22 patients. The average age was 49 years (age range between 18-80 years). 58.1 per cent (64 patients) operated presented acute cholecystitis, appendicitis acute 12.7% (14 patients); Laparoscopic diagnostic 13.6% (15 patients), 10.9% gynecological surgeries (12 patients) and peritonitis appendicular 4.5% (5 patients); with a 5.4% conversion rate (six patients). There was an increase in the use of laparoscopic surgery versus surgery opened in urgency of 0.5% of the 2008, 8.6% of the 2009 and June 2010 14%. The surgeries were performed by staff surgeons 76.3% (84 patients) and residents 23.7% (26 patients). Operative time was comprised between 40 and 220 minutes, with an average of 46.8 minutes. There is a 97.0% diagnostic accuracy; as well as a 5.4% (six patients) of complications of the laparoscopic surgical Act, hemoperitoneum in three patients, infection of the surgical wound in two patients and a patient with prolonged ileus. The time of post-operative hospitalization was 1-12 days, with an average of 2.7 days. The return to work was 12-15 days post operative. We had no deaths. **Conclusions:** the frequency of video emergency laparoscopic surgery is increasing in our service. Laparoscopic surgery is an alternative valid to deal with diseases that require emergency surgical exploration, provided the patient hemodynamic instability or other contraindications of anesthesia counter-indicates avoiding unnecessary laparotomías or diagnostic delays, that generate greater number of complications. ***Keywords:*** Acute Abdomen. Video laparoscopic surgery. Results.

INTRODUCCIÓN

La cirugía laparoscópica de urgencias se introdujo en nuestro servicio en el año 1999. Inicialmente, en las co-

lecistectomías y posteriormente en las apendicectomías, generalizando su uso con el transcurrir del tiempo, como arma diagnóstica y terapéutica complementaria en cuadros de abdomen agudo. Al inicio, en numerosas ocasiones el equipo necesario para realizar este procedimiento no se encontraba disponible o no se contaba con cirujanos entrenados para realizarla en la urgencia, con los años hemos aumentado notablemente los procedimientos quirúrgicos, subsanando los problemas ya descritos.

La laparoscopía no sólo ha demostrado su utilidad como procedimiento diagnóstico, sino también como opción terapéutica eficiente, pues los avances registrados con el uso de la cirugía laparoscópica en el abdomen agudo de urgencia, vienen demostrando su versatilidad que ya casi no tiene límites [1,2,3].

En manos de cirujanos entrenados [4] en esta técnica, que ofrece seguridad, una reintegración rápida a sus actividades laborales y adicionalmente estética al paciente, sin mayores inconvenientes, en comparación con las técnicas abiertas [5,6,7].

La curiosidad por explorar instrumentalmente a las cavidades del cuerpo humano, se remontan a más de 200 años, el primero en lograrlo fue Bozzani (1805), que visualizó la uretra humana, usando primitivos métodos de iluminación y endoscopios [8].

Teniendo en cuenta que han transcurrido más de cien años desde que Kelling comunicó su primera experiencia con un simple cistoscopio y que Ruddock vislumbrara el éxito de la cirugía laparoscópica tras 2,500 laparoscopías, logrando una precisión diagnóstica del 93.6% similar al encontrado por Benedict en 1949. Aunque se han descrito, como con cualquier otra técnica, complicaciones que se pueden presentar desde la colocación de la aguja de Veress y la instalación del neumoperitoneo; como enfisema del epiplón y subcutáneo, hematoma de pared abdominal, puntura de colon, de estómago y de vejiga, incluyendo también retroenfisema, laceración hepática, desgarros del peritoneo, además de las propias del acto quirúrgico, no obstante éstas al ser poco frecuentes no invalidan su uso [1].

A partir de 1980 es cuando cobra el mayor impulso de la mano de los ginecólogos y en 1987 se describe por un cirujano argentino, el Dr. Aldo Kleimann, la colecistectomía laparoscópica en ovejas. Es a partir de la década del 90 cuando esta técnica desarrolla un crecimiento exponencial tanto para diagnóstico como para terapéutica [9].

En sus inicios el valor monetario de los equipos y del instrumental hace que esta cirugía fuera desarrollada en Europa y Estados Unidos. Actualmente se dispone de los equipos necesarios en la mayoría de los centros de alta complejidad en nuestro medio y los costos de esta cirugía han descendido al punto de igualarse con los de la cirugía convencional [9].

Los beneficios de este procedimiento en los abdómenes agudos en mujeres en edad fértil han sido reportados por los ginecólogos hace varios años [10].

La posibilidad de diagnosticar con certeza y tratar la patología ginecológica, que anteriormente requería grandes incisiones, por dos o tres incisiones de 1 cm, con baja morbilidad, es sin duda un éxito de la laparoscopía. [10,11,12].

En los inicios de la apendicectomía laparoscópica esta técnica fue resistida por quienes aseguraban que por una pequeña incisión de Mc. Burney era factible resolver la patología con iguales resultados [13,14,15]. Actualmente, no se discuten los beneficios de la videolaparoscopía, particularmente en pacientes obesos al evitar la patología incisional y sus complicaciones [5].

Son numerosas las publicaciones internacionales que expresan el uso de la laparoscopía en los traumatismos abdominales y abdominotorácicos, tanto abiertos como cerrados [16,17,18].

La curva de aprendizaje es un proceso de gran importancia en este procedimiento, afortunadamente, la mayoría de los programas de especialización en cirugía general contemplan programas de entrenamiento, en cirugía laparoscópica, lo que permitirá evaluar y tratar las diferentes patologías de urgencia por una gran mayoría de los cirujanos [9].

Nuestro objetivo es demostrar la frecuencia de la cirugía video laparoscópica en urgencias y, su utilidad en el diagnóstico y tratamiento.

MATERIAL Y MÉTODO

Diseño y Población: Es un trabajo prospectivo, observacional, de pacientes operados de urgencias por videolaparoscopía, en la II Cátedra Clínica Quirúrgica, en el período de marzo de 2008 a junio de 2010.

Para lo cual se revisaron las historias clínicas de los pacientes, así como el registro de técnicas quirúrgicas; utilizándose el equipo de laparoscopia habitual, cámara de 30° ó 0°, monitores, instrumental, insufladores automáticos, un neumoperitoneo estándar de 10 – 15 mmHg.

Los Criterios de inclusión fueron Historias clínicas completas, y fichas de consultorio externo de pacientes de ambos sexos, mayores de 18 años, operados de urgencia por video laparoscopía, fueron excluídos los pacientes menores de 18 años con historia clínica incompleta.

Variables: Abdomen agudo, Cirugías laparoscópica realizada, etiología de las laparoscopía, tiempo quirúrgico, complicaciones, edad, sexo, días de internación post operatorio, índice de conversión.

Tipo de muestreo: No probabilístico a criterio.

Instrumentos: Los datos fueron recogidos a través de un cuestionario que fue completado mediante la revisión de las historias clínicas de cada paciente que contenían las variables de interés y los registros de pacientes que acuden al consultorio en el post operatorio.

Asuntos éticos

La revisión de las historias clínicas no ocasionará ningún daño a los pacientes, tanto la identidad como los resultados de cada paciente será confidencial.

Se revisaron 1.300 fichas clínicas, de las cuales 110 pacientes cumplieron con las variables en estudio.

RESULTADOS

Se realizaron 110 laparoscopías por la urgencia, fueron del sexo femenino 88 pacientes y del masculino 22 pacientes.

El promedio de edad fue de 49 años (rango comprendido entre los 18 y 80 años).

El rango de edad por sexo se registró para las mujeres de 18 a 80 años con una edad media de 41,6 años y en los varones de 20 a 79 años, con una media de 32,6 años.

Se registró un incremento en el uso de la cirugía laparoscópica *versus* la cirugía abierta en urgencia de 0,5% en el 2008 a 8,6% en el 2009 y, en junio del 2010 14%.

El 58,1% (64 pacientes) intervenidos presentaron colecistitis aguda, apendicitis aguda 12,7% (14 pacientes); laparoscopias diagnósticas 13,6% (15 pacientes, de los cuales 6 fueron no terapéuticas), cirugías ginecológicas 10,9% (12 pacientes) y peritonitis apendicular 4,5% (5 pacientes); con un índice de conversión del 5,4% (6 pacientes).

En las ***tablas I y II***, se presentan las etiologías en las laparoscopias convertidas y en las diagnósticas.

Las cirugías fueron realizadas por cirujanos del staff en un 76,3% (84 pacientes) y residentes 23,7% (26 pacientes).

El tiempo quirúrgico estuvo comprendido entre 40 y 220 minutos, con una media de 46,8 minutos.

Se registro un 97.0% de precisión diagnóstica; así como un 5,4% (6 pacientes) de complicaciones producto del acto quirúrgico laparoscópico, hemoperitoneo en tres pacientes, infección de la herida operatoria 2 pacientes y un paciente con íleo prololongado.

El tiempo de internación post operatorio fue de 1 a 12 días, con una media de 2,7 días.

La reinserción laboral fue a los 12 a 15 días del post operatorio. No tuvimos óbitos.

TABLA I. Etiología de las laparoscopías convertidas

Sangrado del Lecho Vesicular	2 Pacientes	C0lecistitis Aguda
Laceración de la Vena Cava	1 Paciente	Colecistitis Aguda
Dificultad Técnica y Duda Anatómica	3 Pacientes	Colecistitis Aguda

Fuente: II Cátedra Clínica Quirúrgica. Hospital Clínicas. FCM-UNA

TABLA II. Etiología de las laparoscopías diagnosticas

Enfermedad Pélvica Inflamatoria	4 Pacientes
Adenitis Mesentérica	3 Pacientes
Quiste Ovario Endometriosico	1 Paciente
Úlcera Gastrica Perforada	1 Paciente

Fuente: II Cátedra Clínica Quirúrgica. Hospital Clínicas. FCM-UNA

DISCUSIÓN

El abdomen agudo es un desafío para el cirujano general, sobre todo en casos dudosos, siendo este una importante causa de morbimortalidad [1].

La cirugía laparoscópica de urgencia, se transforma en un nuevo instrumento diagnóstico y terapéutico [1].

La laparoscopia exploradora permite la visualización y exploración directa de los órganos de la cavidad abdominal, evitando así la realización de laparotomías innecesarias en la urgencia, con un alto rendimiento diagnóstico, debiendo promoverse su uso en unidades críticas para definir las opciones terapéuticas [7]; es el caso del abdomen agudo quirúrgico y el trauma abdominal en donde la cirugía laparoscópica ha demostrado eficiencia y seguridad como Lee señala, alcanzando 91.2% de efectividad al llegar a un diagnóstico preciso, similar al obtenido en nuestro estudio, cabe destacar que nuestros resultados son de abdomen agudo inflamatorio y hemorrágico, debido a que nuestro hospital no es un centro de referencia de trauma.

Temoche EE y cols. relatan un 95% de incremento en los últimos años del uso de la cirugía laparoscópica en urgencia, en nuestro trabajo el incremento es de 8,6 del año 2009 a 14% semestral en el 2010, siendo de todas maneras significativo a pesar de las limitaciones con las que cuenta nuestro servicio.

La mayor parte de las patologías que se atienden por urgencia son de naturaleza inflamatoria [1,2,3]. por tanto la población afectada corresponde al rango de edades encontrado en el presente estudio; las cirugías laparoscópicas convertidas por dificultad técnica y/o por sangrado, involucran a la colecistitis aguda que fue la etiología más frecuente en nuestro trabajo.

Dentro de las laparoscopías diagnósticas; 15 pacientes se encuentran, las de origen ginecológico en un 33,3%(5 pacientes), así como las laparoscopías no terapéuticas en un 40% (6 pacientes), 1,14 aun por debajo de los índices internacionales, evitando la laparoscopía, laparotomías innecesarias y complicaciones propias de la cirugía abierta como infecciones de heridas operatorias, tan poco frecuentes en la cirugía laparoscópica; con estancias hospitalarias menores en comparación con las descritas para las técnicas abiertas; que prospectivamente incrementarían la morbimortalidad de este grupo de pacientes, siendo menester de los cirujanos como Paterson-Brown afirman, reducir el porcentaje de intervenciones quirúrgicas innecesarias para prestar un servicio adecuado a los pacientes [19,20].

Con el empleo de la laparoscopía, en situaciones dudosas, el porcentaje de laparotomías innecesarias se redujo significativamente pasando, según Obgonna, del 14.0 al 6% ($p < 0.005$) quien señala además una exactitud diagnóstica del 86% y, evitando laparotomías innecesarias en el 57% de los pacientes en las que se usó; aunque en el presente estudio no se pudo determinar las laparotomías innecesarias, el 40% de las laparoscopías diagnósticas fueron no terapéuticas lográndose una pre-

cisión diagnóstica del 97%, así como un reducido índice de conversión del 4.99% a diferencia de estudios internacionales como el de Perri SG., quien encontró un 13% y 16.8% de Lee en Singapore.

Las ventajas del procedimiento laparoscópico, como la menor morbimortalidad, la reducción del dolor, la estancia hospitalaria y el pronto retorno a la actividad laboral ha primado en la elección de esta técnica en urgencia en todo el orbe [1,2,8], no sólo por su utilidad demostrada en el establecimiento del diagnóstico precoz, sino por las ventajas postoperatorias que ofrece.

La reinserción laboral precoz (10-15 días para cirugía laparoscópica vs. 30-45 días para cirugía convencional) en personas que por sus actividades son sometidas a esfuerzos físicos intensos, en particular en nuestra población, es otra de las grandes ventajas [7,8].

En nuestro estudio la reinserción laboral fue a los 12-15 días post operatorio en promedio.

Feliu Palà, en un estudio acerca de la percepción de los cirujanos respecto a la laparoscopía, ésta tuvo una aceptación como técnica de elección para muchas patologías de más del 88%.

De acuerdo con algunas series publicadas la morbilidad es del 4%, mortalidad 0.4%, nosotros constatamos una morbilidad del 5,4% y una mortalidad del 0%.

Por lo tanto en todo paciente con abdomen agudo quirúrgico con duda diagnóstica el primer abordaje quirúrgico debería ser la laparoscopia exploradora, como método de diagnóstico y terapéutico.

CONCLUSIONES

La frecuencia de la cirugía video laparoscópica de urgencias va en aumento en nuestro servicio, registrándose un 14% en el primer semestre de 2010.

La cirugía laparoscópica constituye una alternativa válida para el abordaje de las patologías que requieran exploración quirúrgica de urgencia, siempre y cuando la inestabilidad hemodinámica del paciente u otras contraindicaciones propias de la anestesia la contraindiquen, evitando así laparotomías innecesarias o retrasos diagnósticos, las mismas que generan mayor número de complicaciones.

REFERENCIAS

1. Temoche EE y cols. *Laparoscopia en emergencias quirúrgicas*. TRAUMA 2007; 10(2):41-45.
2. Lee KB, Wong SK. Emergency laparoscopic surgery-the Changi General Hospital experience. *Ann Acad Med* Singapore 2002; 31(2): 155-7.
3. Targarona EM, Trias M, Delgado F. Cirugía lap.: Expectativas y realidades. *Cir Esp* 2000; 68: 299-303.
4. Gohp T. Totally intra-abdominal Laparoscopic Billroth II gastrectomy. *Surg Endoscop* 1992; 6: 160.
5. De Vinatea J. Cirugía laparoscópica del aparato digestivo. *Rev Gastroenterología* Perú 1998; 18(Supl 1): s108-s1133.
6. Perri SG, Altilla F et al. Laparoscopy in abdominal emergences. Indications and limitations. *Chir Ital* 2002; 54(2):165-78.
7. Velanovich V. Laparoscopic *vs* open surgery. A preliminary comparison of quality of life outcomes. *Surg Endosc* 2000; 14: 16-21.
8. Gajardo S. Consideraciones Históricas de la laparoscopía. 11-17.En: Hepp J, Navarrete C. Cirugía Laparoscópica. Sociedad de Cirujanos Chilenos. Chile 2007.
9. Andreani H et cols. *Cirugía Laparoscópica en la Urgencia. Nuestra Experiencia* .Patología de Urgencia, 2002; 10(1).3-9.
10. Whitworth CM., Whitworth PW., Sanfillipo J. Value of diagnostic laparoscopy in young woman with possible appendicitis. Surg Gynecol Obstet. 1988; 167: 1487-1490.
11. Carson S., Buster J.: Current concepts: Ectopic pregnancy. N Engl J Med. 1993; 329 (16): 1174-1181.
12. Gassner P., Cox M., Cregan P.: Torsion of the omentum: diagnosis and resection at laparoscopy. Aust NZ J Surg, 1999; 69 (6): 466-467.
13. Krisher S., Browne A., Dibbins A.: Intra-abdominal abscess after Laparoscopic appendectomy for perforated appendicitis. Arch Surg, 2001; 136 (4): 438-441.
14. Lomax D.: Laparoscopic appendicectomy. Lancet, 1993; 342 (8881): 1247.
15. Mutter D., Vix M., Biu A.: Laparoscopy not recommended for routine appendectomy in men: results of prospective randomized study. Surgery,1996; 120: 71-74.
16. Chen R., Fang J.: Selective application of Laparoscopy and fibrin glue in the failure of nonoperative management of blunt hepatic trauma. J Trauma, 1998; 44 (4): 691-695.
17. Kawahara N., Zantut L.: Laparoscopic treatment of gastric and diaphragmatic injury produced by thoracoabdominal stab wound. J Trauma, 1998; 45 (3): 613-614.
18. Leppäniemi A, Elliott D.: The role of Laparoscopy in blunt abdominal trauma. Ann Med, 1996; 28 (6): 486-489.
19. Deutsch A. Laparoscopy in the prevention of innecessary appendicectomy. *Br J Surg* 1987; 69(6): 336-7.
20. Paterson-Brown S, Vipond MN. Modern aids to clinical decision–making in the acute abdomen–. *Br J Surg* 1990; 77:13-18.
21. Obgonna BC, Obekpa PO, Momoh JT et al. La laparoscopia en el tratamiento de los pacientes con abdomen agudo en los países en vías de desarrollo. *Br J Surg* (ed. Esp.) 1992; 18(6): 404-406.

CARACTERÍSTICAS DE LAS LESIONES INTESTINALES EN TRAUMATISMO CERRADO DE ABDOMEN

CHARACTERISTICS OF INTESTINAL INJURY IN BLUNT ABDOMINAL TRAUMA

Dr. Paredes O, Dr. Méndez E, Est Domínguez J.
Centro de Emergencias Medicas MSP Y BS.

RESUMEN

En una revisión de archivo relacionado a lesiones intestinales por traumatismo cerrado de abdomen, durante un periodo de 4 años, desde enero del año 2007 a diciembre del 2010 y, que fueron tratados quirúrgicamente en el servicio de Emergencias Médicas de Asunción Paraguay MSP Y BS, se evidenció:

a) Su relación importante a accidentes de vehículos automotores.
b) La presencia de graves lesiones asociadas a su presentación.
c) La mayor frecuencia observada en personas jóvenes y del sexo masculino.
d) La alta frecuencia de lesiones del intestino delgado en relación a las de colon.

ABSTRACT

In a review of records related to intestinal injury blunt abdominal trauma over a period of 4 years from January 2007 to December 2010, and were surgically treated at the Emergency Medical Service in Asuncion Paraguay, it was shown:

a) Its important relationship to motor vehicle accidents.
b) The presence of severe injuries associated with their presentation.
c) Most frequently observed in young male.
d) The high frequency of small bowel injury in relation to colon

INTRODUCCIÓN

En el trauma abdominal cerrado las lesiones de vísceras macizas son las que más peligro inminente de muerte suponen, ya que el sangrado de ellas eventualmente a eso conduce, aunque lo mismo podría acontecer en laceraciones mesentéricas que también conllevan un sangrado variable en su magnitud y que podrían llevar al óbito.

Las heridas intestinales han aumentado en frecuencia[1], dos factores muy importantes serían: el aumento de la violencia urbana y las altas velocidades en las rutas, lo que ha cambiado la constelación del traumatismo abdominal [2-3].

Luego del hígado y del bazo, el intestino delgado es el tercer órgano afectado frecuentemente y estos ocurren en 5% al 15% de casos producidos por traumatismo cerrado [4].

El colon y el recto que es su continuación, son considerados como los menos clementes de los órganos intraabdominales [5]. Su significancia en el contexto del politraumatismo hace que la misma se sitúe como de mucha gravedad.

No obstante, el colon dañado por trauma cerrado es consecuencia, sino directa, muy relacionada a accidentes de vehículos automotores [6].

Las lesiones del intestino delgado sufren de mejor reputación por cuanto por su mejor vascularización, menor densidad poblacional de bacterias y fácil manejo quirúrgico son de relativo mejor pronóstico para cuando tengan que ser reparados.

Para el intestino delgado como el grueso el trauma contuso en general tiene peor pronóstico que las heridas penetrantes y esto quizás, por la mayor rapidez en la exploración quirúrgica de estas últimas.

La fisiopatología de la ruptura del intestino delgado y grueso en el trauma cerrado fue muy debatida concluyéndose que existirían tres mecanismos. [7]

a- Aplastamiento: donde una fuerza directa aplicada directamente contra el abdomen puede aplastar al intestino contra la columna.
b- Desgarro: en casos de desaceleración brusca, el intestino sufre avulsión cerca de los puntos de fijación o cerca de bridas.
c- Estallido: cuando el intestino lleno de líquido u otro contenido es bruscamente sometido a aumento de presión como en asa ciega, en estos casos se acompañarían de lesión mesentérica importante.

La cascada en el diagnóstico de lesiones intestinales en trauma cerrado suelen ser secundarios atendiendo a la hemodinamia inestable que envuelven a estos pacientes y que suscitan su exploración quirúrgica.

El recto, por estar localizado en la pelvis compacta hacen que su diagnóstico y tratamiento constituyan un

reto, siendo pues las fracturas del complejo pélvico, llamadas de atención para ir en busca de su evidencia, por considerarse su entorno de características propias se ha considerado separarlo para un estudio distinto, no siendo considerada su presentación para este trabajo.

PACIENTES Y MÉTODOS

Se hizo revisión del libro de cirugías del servicio de Emergencias Médicas en el periodo comprendido desde el 1º de enero del 2007 hasta el 31 de diciembre del año 2010 (4 años). Se separaron las intervenciones en las que hubo hallazgo de lesiones intestinales (intestino delgado o de colon), producidas por trauma cerrado. De estas se recogieron datos filiatorios, mecanismo exacto de trauma, lesiones asociadas, sus hallazgos y la evolución post quirúrgica.

Objetivos

1- Determinar los acontecimientos de su producción
2- Establecer el perfil de lesiones ante su diagnóstico
3- Determinar la mortalidad en los sucesos que estuvo presente su diagnóstico

RESULTADOS

Lesiones intestinales: Existieron un total de 58 lesiones intestinales y su distribución según el sexo se observa en el siguiente cuadro. ***Ver cuadro 1.***

Según edad: El de menor edad fue de 2 años y el mayor de 72 años. Siendo el promedio de 32,2 años.

Causas: su distribución según etiología se expresa en el ***cuadro 2.***

Perfil de lesiones: las laceraciones en el mesenterio fueron las más descriptas y, como órgano mayormente involucrado, se encontró al hígado. Las lesiones en general son referidas en el cuadro siguiente aclarándose que la asociación de lesiones fue la constante. ***Ver cuadro 3.***

Según el tratamiento: en 40 pacientes se realizó sutura intestinal o resección y en 18 casos por considerarse lesión solamente de la serosa no se realizó gesto quirúrgico. ***Ver Gráfico 1.***

Según intestino lesionado: hubo lesión intestinal abierta en 32 casos y en 8 casos fue fundamentalmente mesentérica que por la devascularización segmentaria que produjo, obligó a resecar el intestino con o sin anastomosis primaria. ***Ver Gráfico 2.***

Según tipo de lesión: se encontró mayor cantidad de lesiones abiertas del intestino delgado en total 25 casos y lesiones abiertas de colon en 7 casos. Esta relación es casi de 4 a 1.

Según la mortalidad: se produjeron 17 óbitos en esta serie y su distribución de acuerdo a porcentaje se observan en la siguiente gráfica. ***Ver grafico 3***

CUADRO 1. Distribución de lesiones intestinales (n=58)

Sexo	Número	Porcentaje
Masculino	**50**	**86%**
Femenino	**8**	**14%**
Total	**58**	**100%**

CUADRO 2. CAUSAS (n= 58)

Causas	Número de casos
Accidentes de tránsito	**43**
Caída de altura	**4**
Agresión por golpes	**3**
Caída de bicicleta	**4**
Impacto directo por objeto	**1**
Caída de caballo	**1**
Aplastamiento por tractor	**1**
Pisado por vaca	**1**
Total	**58**

CUADRO 3. PERFIL DE DAÑOS (n= 58)

Órgano	Número
Laceración de mesenterio	26
Fracturas	22
Traumatismo de cráneo	14
Hígado	12
Hematoma de mesenterio	10
Contusión pulmonar	7
Bazo	5
Páncreas	4
Vesical	3
Renal	4
Diafragma	2
Duodeno	1

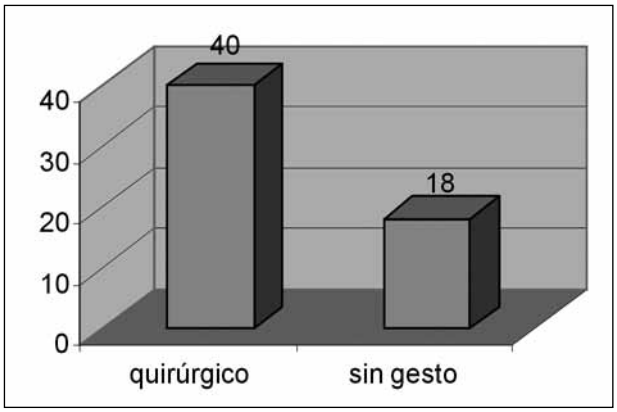

GRÁFICO 1. Tipo de tratamiento (N = 58)

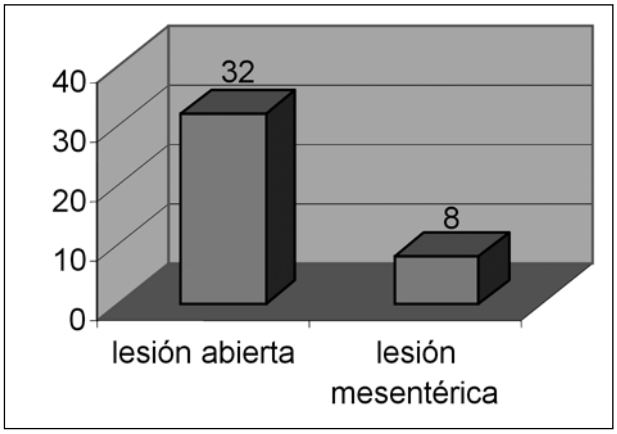

GRÁFICO 2. Característica de lesión (N= 40)

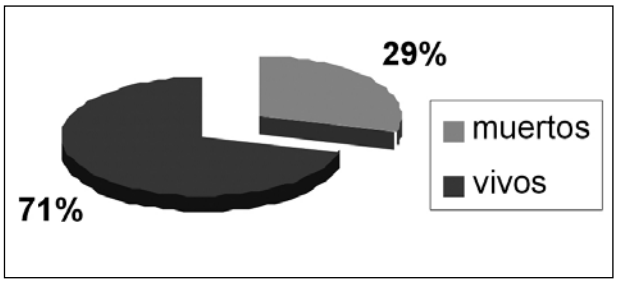

GRÁFICO 3. Mortalidad de operados (N= 58)

DISCUSIÓN

De los pacientes estudiados con trauma cerrado y lesiones intestinales, en su mayoría se presentaron secundarios a accidentes de vehículos automotores y, en personas jóvenes coincidiendo con otros autores, que hablan de que en los últimos tiempos se ha registrado un aumento notorio en este grupo etario y, por esta causa probablemente por el desarrollo de viajes a alta velocidad.

Sobre ello, afirman que el trauma de vísceras abdominales esta presente en el 15% de todos los accidentes fatales y contribuye en forma significativa a las muertes tardías por sepsis. [1,2,7] sobre todo las relacionadas al intestino grueso.

Para las lesiones intestinales en general, la gran mayoría de los autores coinciden en denotar al trauma penetrante como su responsable mas frecuente y al trauma cerrado en la minoría de ellos, cuyo porcentaje oscila entre el 1 y 3% para el colon y del 5% al 15% para el intestino delgado [7,8].

Según los resultados obtenidos en el trabajo la proporción de lesiones del intestino delgado es de 4 a1 en relación al colon en este tipo de trauma.

En el presente estudio, no se estableció la presentación clínica de los pacientes, pero debemos atender a este respecto a autores como Jones y col. que encuentran que en el trauma cerrado de abdomen, el examen físico tiene poca exactitud, varía de 55% a 84%. [9] Aclarando que si no se hallare comprometido el sensorio los signos peritoneales pueden estar presentes, pero la sospecha clínica de lesión intestinal por trauma cerrado, pasa a segundo plano atendiendo a la inestabilidad hemodinámica en que suelen encontrarse los mismos.

De la serie estudiada se desprende que el contexto del paciente es de gravedad por cuanto las lesiones asociadas son la regla.

Para las lesiones asociadas y su relación a órgano abdominal se recuerda al hígado como su más frecuente acompañante [7,8]. Nosotros encontramos esta asociación en el 20% de los casos.

Algunos pacientes presentaron lesiones cráneo-encefálicas, contusiones pulmonares, fracturas, etc. y no fueron establecidas en el perfil de lesiones asociadas, por ser recién diagnosticadas en el post-operatorio o no fueron descritas, en casos de óbitos.

No se pudo establecer la estancia hospitalaria porque muchos pacientes, quedan más tiempo de lo que significa su lesión intestinal por requerir cirugía máxilo-facial, injertos etc. El lavado peritoneal diagnostico (LPD) al igual que el estudio de FAST (focused abdominal sonography for trauma) tampoco están referidos por no considerarse fiables su transcripción a las fichas clínicas, aunque es una rutina en el servicio su implementación y su utilidad, aunque no estrictamente tabulada es considerada como de mucha importancia.

En cuanto a la mortalidad evidenciada en el trabajo y atendiendo la precocidad de su presentación; se entiende que las mismas, no se produjeron por sepsis o complicación del tratamiento del intestino lesionado y/o tratado, sino mas bien debido a trastornos hemodinámicos u otros [10].

CONCLUSIONES

- La lesión contusa intestinal es mas frecuente en la actualidad debido al alto índice de accidentes de transito de gran velocidad.
- El sexo masculino y la edad joven constituyen dos factores de asociación común en estos eventos
- De los intestino el de mas probabilidad de lesio-

narse es el delgado

- La sospecha de lesión intestinal por trauma cerrado es secundario en el contexto del paciente politraumatizado, dada la inestabilidad hemodinámica en la que por lo general se presentan estos pacientes
- Toda lesión intestinal por trauma cerrado, trae acompañado otras lesiones en los pacientes que, por lo general son graves.

REFERENCIAS

1. Stevens S, Maull KI, Small bowel injuries. Surg Clin of North Americ. 1990; 70:3 541-560.
2. Willian N, Ratliff DA, Gastrointestinal disruption and vertebral fracture associated with the use of seat belts. Annals of the Royal College of Surgeons of England. 1993; 75: 129-132
3. Hardacre JM, West KW, Rescorla FR, Vane DW, Grosfeld JL. Delayed Honest of intestinal obstruction in children alter unrecognized SEAT Belt injury. Journ of Ped Surg. 1990; 25:9 967-969.
4. Maull KI, Reath DB, Impact of early recognition on outcome in non penetrating rounds of the small bowel. South Med Jour. 1984; 77: 1075-1077.
5. Walt, A.J. Managament of injuries of the colon and rectum: Advances in Surgery. 1983 Year book.Medical Pub; 16: 227
6. Ross SE, Hoyt DB: Blunt colonic injury a multicenter review. Frama J 1992;33: 379-384.
7. Kimball I, Rodriguez F. Trauma de estomago e intestino delgado. En: Rodriguez A; Ferrada R. Trauma. Ed.Feriva. Colombia 1997; 335-342
8. Roberts L, Kim D, Hoyt D, Barret J, Ferrada R. Trauma de colon-recto y ano En: Rodriguez A; Ferrada R. Trauma. Ed.Feriva. Colombia 1997; 397- 410.
9. Tovar A, Toro Yepes L. Trauma abdominal En: Rodriguez A; Ferrada R. Trauma. Ed.Feriva. Colombia 1997; 307-324.
10. Machain G. Prevalencia de lesiones colónicas en el traumatismo abdominal. An Fac C Med. 2001; 1: 17-46.

TUMOR FIBROSO SOLITARIO DE PLEURA

SOLITARY FIBROUS TUMOR OF PLEURA

Arce Aranda Carlos[1], Lee Chong[1], Torres Rodríguez Alfredo[1], Decouvelaere Anne-Valerie[2], Soskin Ana.[3]

RESUMEN

Introducción: Los tumores fibrosos solitarios de la pleura son neoplasias raras (900 casos reportados) que se originan en el tejido conectivo submesotelial. Son poco sintomáticos y pueden alcanzar grandes dimensiones. El objetivo del trabajo es presentar nuestra experiencia en el manejo de estos tumores. En este estudio retrospectivo descriptivo fueron incluidos todos los pacientes con diagnóstico confirmado de tumor fibroso solitario pleural entre enero 2008 y diciembre 2010. **Resultados**: dos mujeres de 45 y 50 años sin patologías previas, han presentado dolor en hemi tórax izquierdo. La TAC de Tórax mostró tumores de 20 cm y 4 cm de diámetro respectivamente. Las biopsias percutáneas pre-operatorias no pudieron descartar una neoplasia. El otro caso (hombre de 62 años) con antecedentes de cirugía por timoma y cáncer de tiroides presentaba un tumor para-cardiaco izquierdo de 6 cm de diámetro. Todos los casos fueron sometidos a cirugía, logrando la resección tumoral video asistida en los tumores de menor diámetro y a través de toracotomía en el tumor más voluminoso. El perfil inmuno-histoquímico mostró positividad para vimentina y CD34 y negativo para citoqueratina. No hubo morbi-mortalidad post-operatoria siendo dados de alta entre el tercer y séptimo día post-operatorio. **Discusión y Conclusión:** Estos tumores son raros, pocos sintomáticos, pudiendo ser descubiertos de manera casual en una radiografía de tórax de control. El tratamiento definitivo es la resección quirúrgica completa, que puede efectuarse por toracotomía o videotoracoscopia, dependiendo del tamaño del tumor con buenos resultados. ***Palabras Claves:*** Tumor fibroso de la pleura, cirugía.

ABSTRACT

Introduction: Solitary fibrous tumors of the pleura are rare neoplasms (900 cases reported) that originate from submesothelial connective tissue. There are few symptoms and can reach large dimensions. The aim of this work is to present our experience in the management of these tumors. In this retrospective study included all patients with confirmed diagnosis of pleural solitary fibrous tumor between January 2008 and December 2010. **Results:** Two women aged 45 to 50 years without previous pathologies, have back pain in left hemi thorax. Chest computed tomography showed tumors of 20 cm and 4 cm in diameter. The pre-operative percutaneous biopsies could not rule out malignancy. The other case (male, 62 years) who had undergone surgery for thymoma and thyroid cancer had a tumor to-left cardiac 6 cm in diameter. All cases underwent surgery, making video-assisted tumor resection in tumors of smaller diameter and by thoracotomy in the most voluminous tumor. The immunohistochemical profile showed positivity for vimentin and CD34 and negative for cytokeratin. There was no morbidity and postoperative mortality were discharged between the third and seventh post-operative day. **Discussion and Conclusion:** These tumors are rare, few symptomatic and may be discovered incidentally during a chest radiograph control. The definitive treatment is surgical excision, which can be performed by thoracotomy or VATS, depending on the size of the tumor with good results. ***Keywords:*** fibrous tumor of the pleura, surgery.

INTRODUCCIÓN

Los tumores fibrosos solitarios de la pleura son neoplasias raras, con aproximadamente 900 casos publicados en la literatura. [1,2,3] Descritos inicialmente por Klemperer y Rabin [1] en 1931, son tumores que se originan en el tejido conectivo submesotelial. [2,4]

Crecen lentamente, son poco sintomáticos y pueden llegar a alcanzar grandes dimensiones.

El objetivo del trabajo es presentar nuestra experiencia en el manejo de estos tumores.

En este estudio retrospectivo descriptivo fueron in-

1. Departamento de Cirugía Torácica – Primera Cátedra de Clínica Quirúrgica - Hospital de Clínicas (Asunción –Paraguay)
2. Laboratoire d'Anatomopathologie –Centre León Bérard (Lyon- Francia)
3. Cátedra de Anatomía Patológica FCM UNA
- Correspondencia: Dr. Alfredo Torres. Bernadino Gorostiaga 463 c/ Carios Nazareth – Asunción. Email: alfr.torres@gmail.com

cluidos todos los pacientes con diagnostico confirmado de tumor fibroso pleural entre enero 2008 y diciembre 2010, atendidos en el Hospital de Clínicas (Departamento de Cirugía Torácica).

PRESENTACIÓN DE CASOS

Primer caso:

Mujer, de 45 años, no fumadora, con historia de dolor en base del tórax izquierdo de 3 meses de evolución, acompañado de estado subfebril. No hemoptisis ni pérdida de peso.

Al examen físico lo llamativo es la franca disminución del murmullo vesicular en base izquierda.

Inicialmente tratada como un cuadro neumónico, sin mejoría luego de 15 días de antibioticoterapia.

Remitida al servicio. Estable, afebril. La radiografía de tórax muestra un velamiento importante del campo pulmonar izquierdo (hasta tercio medio). La TAC de tórax realizada muestra una enorme tumoración de 20 cm de diámetro mayor que ocupa el ángulo costovertebral, sólido, con áreas de refuerzo al contraste. No se puede descartar un compromiso parenquimatoso. ***(Fig. 1)***

Laboratorio: ligera anemia (Hb: 9), sin infección bacteriana, con una eritrosedimentación acelerada en la primera hora. Resto normal.

Fibrobroncoscopia: no imagen de tumoración endobronquial, pero si importante compresión extrínseca del lado izquierdo. BAL negativo.

Biopsia Trucut de la masa guiada por TAC y estudio histológico: sospecha de sarcoma pulmonar.

Se realiza toracotomía posterolateral izquierda, con conservación del serrato mayor, donde se constata una enorme tumoración blanco-nacarada de 20 cm de diámetro, adherida en múltiples partes a la pleura visceral y parietal, sin mayor infiltración al parénquima del lóbulo inferior subyacente. Se logra resecar la enorme tumoración, de 1350 gramos ***(Fig. 2)*** dejando ambos lóbulos pulmonares intactos.

Segundo caso:

Mujer de 50 años, sin patologías previas e historia de dolor en hemitórax izquierdo.

Al examen físico no poseía datos de valor llamativos.

Las imágenes radiológicas del tórax (Radiografía y TAC) han mostrado una tumoración de 4 cm de diámetro. En el lóbulo inferior izquierdo, periférico, sin afectación costal ***(Fig. 3)***.

No se constataron alteraciones en el laboratorio y la endoscopia bronquial fue normal.

La biopsia Trucut de la masa guiada por TAC y estudio histológico no pudo descartar neoplasia.

La paciente fue sometida a cirugía, logrando la resección tumoral video asistida.

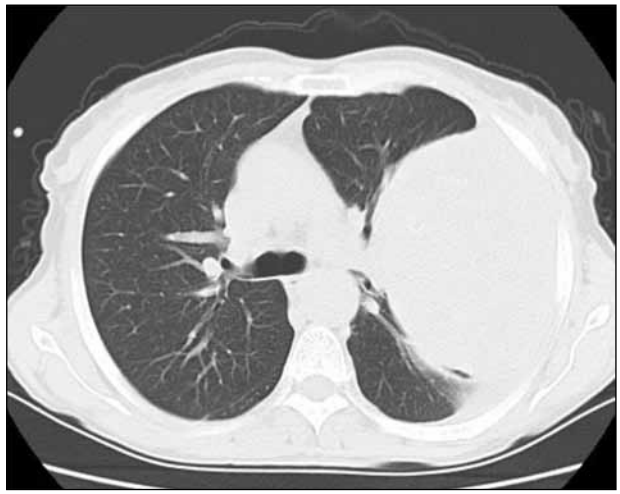

Fig. 1. Corte tomográfico axial de tórax, evidenciándose tumoración de 20cm de diámetro mayor que ocupa casi todo el hemitórax izquierdo. Obtenido del archivo autor.

Fig. 2. Vista macroscópica de la pieza operatoria (Foto del autor).

Fig. 3. Radiografía de tórax donde se evidencia masa en lóbulo inferior del pulmón izquierdo. Obtenido de archivo del autor.

Tercer caso:

Hombre de 62 años con antecedentes de cirugía por timoma y cáncer de tiroides 10 años antes. En un control radiológico y tomográfico se constató un tumor para-cardiaco izquierdo de 6 cm de diámetro ***(Fig. 4)***, sin ninguna repercusión clínica ni laboratorial.

Ante la sospecha de una metástasis pulmonar se decide una cirugía video asistida donde se realiza la resección tumoral.

No se constató morbi-mortalidad post-operatoria en ningún caso. Los 3 pacientes fueron dados de alta entre el tercer y séptimo día post-operatorio.

Se han realizado las coloraciones rutinarias de hematoxilina y eosina. Además el perfil inmuno-histoquímico mostró positividad para vimentina y CD34 y negativo para citoqueratina, confirmando el diagnostico de Tumor Fibroso de la Pleura. ***(Fig. 5)***

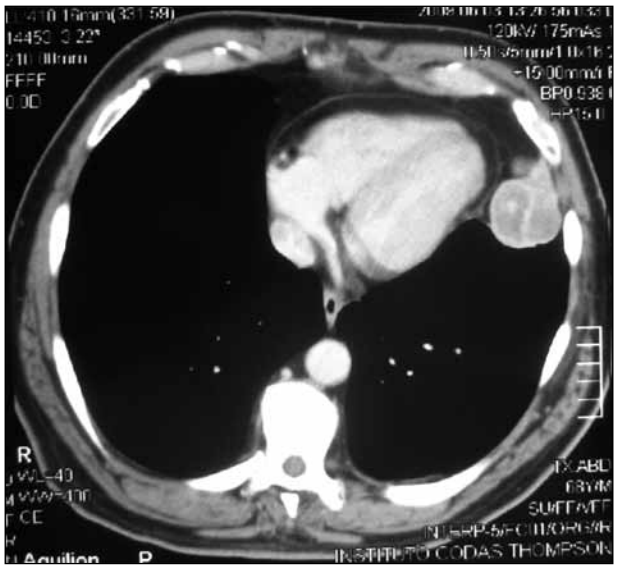

Fig. 4. Corte tomográfico axial de tórax donde se evidencia masa para cardiaca izq. Obtenido del archivo del autor.



Fig. 5. Microscopia de gran aumento (HyE) donde se evidencia gran número de mitosis y la hipercelularidad. (Gentileza de la Cátedra de Anatomía Patológica FCM-UNA).

DISCUSIÓN Y CONCLUSIÓN

Este tipo de tumor es raro. Crecen dentro del espacio pleural, prácticamente sin dar síntomas, pudiendo ser descubiertos en una radiografía de tórax de control, tal como ha ocurrido en el tercer caso.[1,2]

La mayoría de las veces son periféricos, no dando repercusión ni clínica ni laboratorial. A medida que crecen, el dolor y la disnea en mayor grado, pueden ser motivos de consulta.

Histológicamente están constituidos por células fusiformes, con grados variables de celularidad. A veces las biopsias (por aspiración o por trucut) no pueden establecer un diagnóstico preciso con las tinciones habituales, no pudiendo descartar malignidad, como ocurrió en los 2 primeros casos. El perfil inmuno histoquímico es característico, con positividad para vimentina y CD34 junto con negatividad para citoqueratina, lo cual permite distinguirlo del mesotelioma maligno.[5,6,7,8]

El tratamiento definitivo es la resección quirúrgica completa, que puede efectuarse por toracotomía o videotoracoscopia, dependiendo del tamaño del tumor. El rol de la terapia adyuvante no está bien claro aun.[3,4]

En conclusión, si bien es una neoplasia benigna, el tumor fibroso de pleura según England[9] puede presentar criterios de malignidad como ser la presencia de 4 o más mitosis por 10 campos de mayor aumento, la hipercelularidad, el pleomorfismo, las hemorragias y necrosis tumorales, que si están presentes, aumentarían la posibilidad de recidiva.

BIBLIOGRAFÍA

1. Klemperer P, Rabin CB. Primary neoplasms of the pleura. A report of five cases. Arch Pathol 1931; 11:385-412.
2. Weynand B, Noel H, Goncette L, Noirhomme P, Collard P. Solitary fibrous tumor of the pleura : a report of five cases diagnosed by transthoracic cutting needle biopsy. Chest 1997; 112:1424-8.
3. Cardillo G, Facciolo F, Cavazzana AO, Capece G, Gasparri R, Martelli M. Localized (solitary) fibrous tumors of the pleura:an analysis of 55 patients. Ann Thorac Surg 2000; 70:1808-12.
4. De Perrot M, Fischer S, Brundler MA, Sekine Y, Keshavjee S. Solitary fibrous tumours of the pleura. Ann Thorac Surg 2002; 74:285-93.
5. Brozzetti S, D'Andrea N, Limiti MR et al. Clinical behavior of solitary tumors of the pleura. An inmunohistochemical study. Anticancer Res 2000 ;20:4701-6.
6. Morgan MB, Smoller BR. Solitary Fibrous tumors are immunophenotypically distinct from mesotheliomas. J Cutan Pathol 2000;27: 451-4.
7. Vam Rijm M, Lombard CM, Rouse RV. Expression of the CD34 by solitary fibrous tumors of the pleura, mediastinum and lung. Am J Surg Pathol 1994; 18:814-20.
8. Mc Guire LLJ, Chan HS, Pang J. Case Report.Solitary Fibrous of the pleura:expression of citokeratins. Pathol 1990;22 :232-4.
9. England DM, Hochholzer L, McCarthy MJ. Localized benign and malignant fibrous tumors of the pleura. A clinicopathologic review of 223 cases. Am J Surg Pathol 1989; 13:640-58.

ENDOMETRIOSIS EN COLON SIGMOIDES

ENDOMETRIOSIS IN COLON SIGMOID

Dr. Arnaldo Montiel Roa, Dr. Osvaldo Gauto
Instituto de Previsión Social Hospital Central

RESUMEN

La endometriosis, entidad ginecológica benigna, se caracteriza por ser una patología que cursa de manera crónica en mujeres en edad fértil, estimándose hasta en el 15% de las mujeres premenopáusicas. Caracterizada por la presencia de tejido endometrial fuera del útero debido al flujo retrogrado transtubárico de la sangre menstrual, la presentación clínica es muy inespecífica debido a la concomitancia de sintomatología intestinal y ginecológica. Puede manifestarse la misma con dolor abdominal y/o pélvico (habitualmente con dolor tipo cólico), apareciendo el mismo o exacerbándose con la menstruación, pueden presentar además distensión abdominal, dolor y/o sangrado rectal, así como también alteración del tránsito intestinal. La obstrucción intestinal generalmente acontece cuando la endometriosis afecta al íleon, siendo la afectación colónica muy infrecuente. La ubicación rectosigmoidea es la más comúnmente involucrada cuando esta ocurre. Con el presente trabajo queremos reportar el caso de una paciente que fue tratada en el Servicio de Cirugía General del Hospital Central del Instituto de Previsión Social con endometriosis colónica, patología rara en nuestro medio e inclusive a nivel mundial. ***Palabras claves:*** endometriosis colorrectal, obstrucción intestinal por endometriosis, hemorragia digestiva.

SUMMARY

Endometriosis, a benign gynecologic entity, is characterized by presenting itself in a chronic way in women during her reproductive years, being estimated up to 15% of all premenopausic women. Being characterized by endometrial tissue outside the uterus due to the retrograde transtubarian flow of menstrual blood, its clinical presentation is highly inespecific and varies due to the concomitancy of intestinal and gynecologic symptomatology. It can present with abdominal and/or pelvic pain that appears or increases with menstruation, abdominal distention, rectal bleeding and/or pain as well as with changes in bowel habits. Intestinal obstruction generally occurs when the ileon is affected, being the colonic one infrequent. Its rectosigma localization is the most common when it occurs. The objective of this clinical presentation is to refer the case of a patient that we had at our General Surgery Department headquarters at the Instituto de Prevision Social with colorectal endometriosis, a rare pathology nation and worldwide. ***Key words:*** colorectal endometriosis, intestinal obstruction by endometriosis, rectal bleeding.

INTRODUCCIÓN

La endometriosis, definida como la presencia de tejido endometrial ectópico, sigue siendo una patología común en mujeres en edad premenopáusica, presentándose como tercera causa de hospitalización por causa ginecológica en los Estados Unidos [2]. Ocasionalmente la misma puede comprometer la pared del intestino, infiltrándola desde la superficie peritoneal hacia el lumen, variando la profundidad de la misma.

Aunque la frecuencia exacta del compromiso intestinal se desconoce, debido en gran parte a la falta de sintomatología específica para dicha localización, se ha estimado que la misma podría ocurrir entre un 3% al 37% [3, 4]. La sintomatología que produce es inespecífica, pudiendo la misma presentarse como una concomitancia de síntomas intestinales y ginecológicos. Entre las mismas pueden incluirse dolor abdominal y/o pélvico, habitualmente de tipo cólico que se inicia o exacerba con la menstruación, distensión abdominal, dolor y sangrado rectal, alteración del tránsito intestinal, así como con nauseas y/o vómitos. La obstrucción intestinal generalmente acontece cuando la endometriosis afecta el íleon siendo la afectación colónica muy infrecuente. La ubicación rectosigmoidea es la más comúnmente involucrada cuando la misma ocurre.

Laboratorialmente la misma no muestra cambios significativos, siendo los exámenes complementarios los que nos guían hacia una posible etiología. Los exámenes complementarios que se utilizan más frecuentemente abarcan endoscopia digestiva baja y métodos de estudios por imágenes. Así mismo puede realizarse un enema baritado de doble contraste y una tomografía axial computada en casos que ameriten [5].

En muchos de ellos se realiza una rectosigmoidoscopía con instrumento rígido objetivándose una estenosis de lumen sin alteración de la mucosa; la colonoscopía podría dejarse para aquellos casos en los que se sospecha una neoplasia para su toma de biopsia. El tratamiento quirúrgico con resección intestinal está indicada ante síntomas obstructivos, sangrado o si no se ha podido descartar patología neoplásica [6].

CUADRO CLÍNICO

Datos de filiación: paciente de sexo femenino, 32 años, sin patología de base, con historia de alteración del tránsito intestinal.

Motivo de consulta: Dolor en fosa iliaca izquierda.

Examen físico: abdomen doloroso a la palpación superficial y profunda sin signos de irritación peritoneal,

RHA presentes, PP negativa.

Antecedente quirúrgico: Paciente doble cesareada anteriormente, hace 5 meses.

ESTUDIOS

Laboratorio:

HB: 11.9 Hto: 36.3 GB: 5000 N: 68,9% Tipificación: A (+) Marcadores Tumorales: CEA: normal, CA 19-9: normal, CA 125: normal

Rx de Abdomen: normal **ECG**: normal

Colonoscopía: A nivel de sigmoides distal presenta una subestenosis que se rebasa con cierta dificultad, que compromete un segmento de aproximadamente 5 centímetros de longitud, con mucosa hiperemica, edematosa, friable, y con formaciones polipoideas de entre 3 y 5 mm de diámetro a las cuales se toman múltiples biopsias.

Anatomía Patológica: Pólipo inflamatorio con edema de la mucosa adyacente, sin atipias. No se observa proceso neoplásico maligno.

Diagnóstico Preoperatorio: Tumor de colon sigmoides de etiología a determinar.

La paciente fue sometida a cirugía.

Hallazgo operatorio: Tumor estenosante a nivel del colon sigmoides, hígado, estómago, y peritoneo libre de secundarismos y adenomegalias. Útero y anexos sin particularidades.

Operación efectuada: Sigmoidectomía más anastomosis colorrectal termino terminal mas colocación de drenaje tubular a nivel de la anastomosis.

EVOLUCIÓN

La paciente regresa a sala posterior a su cirugía presentando buena evolución y es dada de alta a la semana.

El resultado de la anatomía patológica informa endometriosis en su pared que se extendía desde la serosa hasta la mucosa estenosando su luz. Los márgenes quirúrgicos proximal y distal no presentó evidencia de lesión. La subserosa presentó fibrosis y edema. Los cuatro ganglios linfáticos pericólicos que fueron extraídos presentaron histología benigna.

DISCUSIÓN

Complicación rara de patología ginecológica benigna. En nuestro caso vimos una paciente en edad reproductiva que se presenta con un cuadro de obstrucción intestinal; laboratorialmente la misma no presentó alteración. Mediante la colonoscopia se constata tumor estenosante a nivel de rectosigma que tras el acto quirúrgico y por anatomía patológica se diagnostica colon sigmoides con endometriosis. Se realizó una laparotomía con la consiguiente sigmoidectomía más anastomosis colorrectal terminoterminal con drenaje de Pezzer a nivel de la anastomosis tras la cual la paciente pasa a sala teniendo una buena evolución y es dada de alta a los 6 días post operatorio sin complicaciones.

Aunque la endometriosis se considera una patología ginecológica relativamente frecuente en la mujer, su presentación intestinal es infrecuente. Presenta por lo general clínica inespecífica, debido a que la misma imita sintomatología propia de patologías intestinales así como de aquellas que son de origen ginecológico. Como diagnóstico diferencial se citan más la diverticulitis, la enfermedad de Crohn, el carcinoma colorrectal y los abscesos tuboováricos. No obstante, teniendo síntomas de alteración del tránsito intestinal en mujeres en edad reproductiva, con antecedentes de endometriosis debería hacernos sospechar esta afección.

Los métodos auxiliares de diagnóstico usados con mayor frecuencia son la colonoscopia, el enema baritado a doble contraste y la tomografía axial computada. Sin embargo, se reportan asímismo casos en los que se han utilizado además la endosonografia rectal y la RMN tratando de reducir de esa manera una laparoscopia y/o laparotomía diagnostica [7].

El manejo médico de la endometriosis consiste en terapia hormonal con el uso prolongado de anticonceptivos orales, dejando a la paciente en amenorrea. En la actualidad el tratamiento de elección consiste en el uso de agonistas GnRH con un uso mínimo de tres meses. Su uso para el manejo de la endometriosis con afectación rectosigmoidea ha fracasado debiendo recurrir a la cirugía como tratamiento definitivo. La cirugía efectuada por lo general consiste en la sigmoidectomía más anastomosis colorectal; dependiendo del caso podría así mismo realizarse procedimientos ginecológicos como ser la histerectomía y/o anexectomía.

CONCLUSIÓN

- Patología ginecológica benigna que cursa de manera crónica en mujeres en edad reproductiva.
- Sintomatología inespecífica; cuadro obstructivo bajo en frecuencia.
- El colon sigmoide es el lugar más frecuente de afectación.
- La sigmoidectomía con anastomosis colorectal es el tratamiento quirúrgico propuesto en la mayoría de los casos.

BIBLIOGRAFÍA

1. Yantiss RK, Clement PB, Young RH. Endometriosis of the intestinal tract: a study of 44 cases of a disease that may cause diverse challenges in clinical and pathologic evaluation. Am J Surg Pathol 2001; 25: 445-454
2. Missner SA, Cramer DW: The epidemiology of endometriosis, Obstet gynecol Clin North Am 2003; 30: 1-19
3. Caterino S, Ricca L, Cavallini M, et al: Intestinal endometriosis. Three new cases and review of the literature. Ann ital Chir 2002; 73: 323-9
4. Roseau G, Dumontier I, Palazzo L, et al: Rectosigma endometriosis: endoscopic ultrasound features and clinical implications. Endoscopy 2000; 32: 525-30
5. Urbach DR, Reedjik M, Richard CS, Lie KI, Ross TM. Bowel resection for intestinal endometriosis. Dis Colon Rectum. 1998; 41, 1158-1164
6. Bromberg SH, Waisberg J, Franco MI, et al: Surgical treatment of colorectal endometriosis. Int Surg 1999; 84:234-8
7. Eguchi S, Komuta K, Haraguchi M, et al: MRI facilitated a diagnosis of endometriosis of the rectum. J Gastroenterol 2000; 35: 784-788

HEMORRAGIA DIGESTIVA BAJA POR INFESTACIÓN PARASITARIA

GASTROINTESTINAL BLEEDING BY PARASITIC INFESTATION

Dr. José David López Rivas*
Universidad Nacional de Asunción. Facultad de Ciencias Médicas.
Hospital de Clínicas. Sala X. Asunción – Paraguay. 2011.

RESUMEN

La hemorragia digestiva baja es el sangrado del tubo digestivo entre el ángulo de Treitz y el ano. Su magnitud varía desde el sangrado leve hasta la hemorragia exanguinante. De entre las causas menos frecuentes de hemorragia digestiva baja se cita la parasitosis intestinal. Presentamos una paciente de 32 años, procedente del interior del país que consulta por rectorragia, en la que se hace diagnóstico de hemorragia digestiva baja por infestación parasitaria. Recibe tratamiento médico con remisión completa del cuadro. Resulta interesante tener en cuenta este diagnóstico diferencial para sangrados digestivos bajos agudos dado que no existen publicaciones sobre este tema. ***Palabras Clave:*** Hemorragia digestiva baja.

ABSTRACT

Lower gastrointestinal bleeding is bleeding from the digestive tract between the angle of Treitz and the anus. Its magnitude varies from minor bleeding to exsanguinating hemorrhage. Among the less common causes of lower gastrointestinal bleeding intestinal parasitoids is cited. We present a patient with 32 years old, from inside the country who complains of rectal bleeding, which is diagnosed with lower gastrointestinal bleeding by parasitic infestation. Get medical treatment with complete remission of their condition. It is interesting to consider this differential diagnosis for acute low digestive bleeding since there are no publications on this topic. ***Key Words:*** Low digestive Bleeding.

INTRODUCCIÓN

La hemorragia digestiva baja es el sangrado del tubo digestivo entre el ángulo de Treitz y el ano.(1,2,3) Su magnitud varía desde el sangrado leve hasta la hemorragia exanguinante. De entre las causas menos frecuentes de hemorragia digestiva baja se cita la parasitosis intestinal.

El presente trabajo tiene como objetivo el reporte de una paciente a la cual se le diagnosticó hemorragia digestiva masiva por infestación parasitaria.

No existen publicaciones nacionales sobre el tema por lo que resulta importante este trabajo para el diagnóstico diferencial.

Presentamos una paciente de 32 años, procedente del interior del país que consulta por rectorragia. Acude al servicio de urgencias pálida, sudorosa, hipotensa y taquicárdica. Sin antecedentes de valor que orienten al diagnóstico etiológico. El laboratorio informa Hb 3,3 g Hto 10%, grupo sanguíneo O Rh (+). Se estabiliza a la paciente con transfusiones y soluciones cristalinas. Se realiza endoscopía digestiva alta con la que se descarta sangrado alto masivo, procediéndose luego a una colonoscopía, observándose infestación parasitaria masiva desde el íleon terminal hasta el recto que produce erosión y sangrado de la mucosa. Microbiología informa Strongyloides stercoralis, Blastocystis hominis y cristales de Charcot Leyden en la materia fecal. Recibe Albendazol e Ivermectina con lo que remite completamente el sangrado.

OBJETIVO:

Reportar un caso de hemorragia digestiva baja masiva por infestación parasitaria.

Diseño:

Consiste en la presentación de caso clínico.

MATERIAL Y MÉTODO:

Se hace la revisión de historias clínicas y publicaciones internacionales sobre el tema.

CASO CLÍNICO

Presentamos una paciente de 32 años, procedente del interior del pais que consulta por rectorragia. Presenta deposiciones diarreicas durante una semana y en los siguientes 7 días, melena y rectorragia en varias oportunidades en escasa y moderada cantidad. Acude al servicio de urgencias pálida, sudorosa, hipotensa y taquicárdica. Como antecedente personal la paciente presenta secuelas de poliomielitis que padeció en la niñez. Niega síntomas colónicos y cáncer familiar. Niega ingesta de AINES, etilismo, tabaquismo, hepatitis y enferme-

** Residente de Tercer Año del Servicio de Cirugía Sala X del Hospital de Clínicas. Dirección de correo electrónico: jose25lopez@hotmail.com*

dades inmunosupresoras que orienten el diagnóstico. El laboratorio informa Hb 3, 3 g % Hto 10 %, grupo sanguíneo O Rh (+). Se estabiliza a la paciente con transfusiones y soluciones cristalinas. Se realiza endoscopía digestiva alta con la que se descarta sangrado alto masivo. Se realiza colonoscopía observándose infestación parasitaria masiva desde el ileon terminal hasta el recto que produce erosión y sangrado de la mucosa ***(Fig. 1 y 3)***. Microbiología informa Strongyloides stercoralis, Blastocystis hominis y cristales de Charcot Leyden en la materia fecal ***(Fig. 2 y 4)***. Recibe Albendazol e Ivermectina con lo que remite completamente el sangrado.

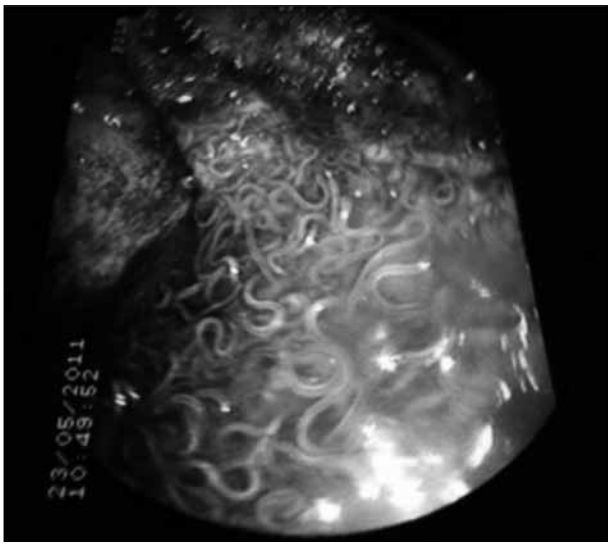

Fig. 1. Imagen de colonoscopía en colon trasverso.

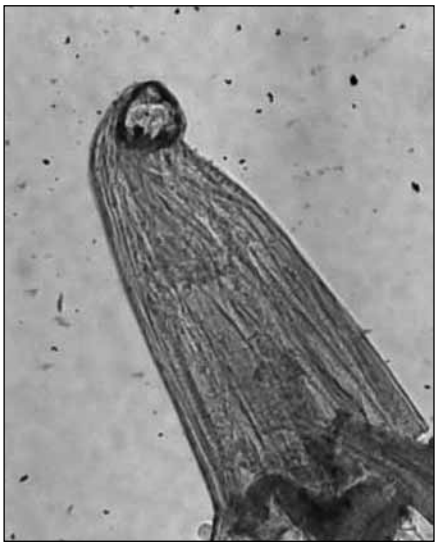

Fig. 2. Strongyloides stercoralis

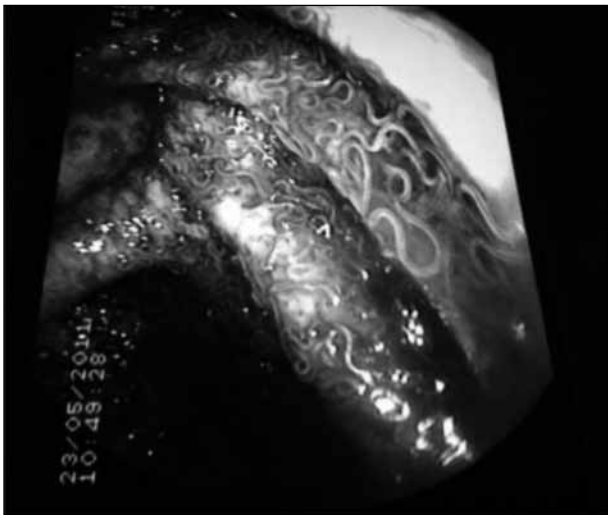

Fig. 3. Colonoscopía en colon ascendente. Parasitos provienen inclusive del intestino delgado hacia el ciego

Fig. 4. Blastocystis homini

DISCUSIÓN

Existen pocas publicaciones de hemorragias digestivas debidas a parasitosis intestinal y, ninguna que informe sangrado importante por infestación parasitaria. Generalmente se trata de pacientes inmunocomprometidos o niños, provenientes de zonas rurales; en quienes la infestación por parásitos, produce cuadros de diarrea y anemia crónicas, que puede manifestarse como hematoquecia o encontrarse en el análisis de la materia fecal. Además, en los niños se observa oclusión intestinal con más frecuencia[1]. Esta es una paciente joven, proveniente de un área rural del país, sin datos de valor que orienten el diagnóstico; probablemente con anemia crónica que se agrava por el sangrado. Se llega al diagnóstico final por colonoscopía y el estudio microbiológico de la materia fecal.

CONCLUSIONES

El "sangrado agudo" por parásitos intestinales es excepcional por lo que resulta interesante tener en cuenta este caso para diangósticos diferenciales en pacientes sin antecedentes claros que orienten al diagnóstico.

BIBLIOGRAFÍA

1- American Academy of Pediatrics Committee; Red Book: Report of the Committee on Infectious Diseases; 26th Edition; 2003.

2- Canese Arquímedes, Canese Andrés; Manual de microbiología y parasitología médica; Asunción Paraguay; Editado por el autor; 6ta edición; 2005.

3- Ferraina Pedro, Oria Alejandro. Cirugía de Michans; Buenos Aires – Argentina; Editorial El Ateneo; 1994.

4- Villalba Acosta Joaquín, Morales Rivas Ricardo; Cirugía: Fundamentos y terapéutica; Asunción – Paraguay; Editorial EFACIM; 2001.

ENFISEMA LOBAR CONGÉNITO: REPORTE DE 2 CASOS Y REVISIÓN DE LA LITERATURA

CONGENITAL LOBAR EMPHYSEMA: REPORT OF TWO CASES AND REVIEW OF THE LITERATURE

Dr. Fernando Molinas[1], Dra. Ana Soskin Reidman[1], Dra. Carolina Bray[1], Dra. Verónica Vera[1], Dr. Hugo Arza[2].

RESUMEN

Introducción: el enfisema lobar congénito es la distensión anormal del parénquima pulmonar, de etiología variable. Generalmente se manifiesta a temprana edad, durante los primeros meses de vida. La presentación clínica más frecuente es con dificultad respiratoria de intensidad creciente. Los estudios de imágenes, concretamente la radiografía y la tomografía axial computada del tórax permiten hacer el diagnóstico y decidir la pauta terapéutica a seguir. La lobectomía del lóbulo afectado es el tratamiento de elección. La anatomía patológica confirma el diagnóstico. **Objetivos:** reportar dos casos anátomo-clínicos de enfisema lobar congénito en dos lactantes de 7 y 2 meses de edad, respectivamente, haciendo énfasis en la forma de presentación clínica, el tratamiento instaurado y su confirmación por anatomía patológica. **Resultados:** Dos pacientes lactantes ingresaron al servicio de urgencia pediátrica por dificultad respiratoria. Uno de ellos presentó además fiebre y VDRL 1:64 por lo que fue tratado con antibióticos, desapareciendo la infección pero no la dificultad respiratoria. En ambos casos, la placa de tórax mostró una imagen radiolúcida del lado afecto. La tomografía axial computarizada de tórax confirmó las anomalías pulmonares en ambos casos. El tratamiento instaurado fue la lobectomía. La anatomía patológica confirmó el diagnóstico. **Conclusión:** el enfisema lobar congénito es una patología que siempre debe ser considerada entre los diagnósticos probables ante un lactante con dificultad respiratoria y radiolucidez pulmonar. Debe evitarse el retraso diagnóstico ya que la remoción quirúrgica del lóbulo afectado es el único tratamiento eficaz y debe aplicarse con celeridad para evitar el óbito, especialmente en pacientes con marcada dificultad respiratoria. ***Palabras claves:*** Lactante, dificultad respiratoria, radiolucidez, agrandamiento de espacios aéreos, lobectomía.

SUMMARY

Introduction: congenital lobar emphysema is the abnormal distention of the lungs parenchyma. Its usual clinical manifestation appears at a short age, especially during the first months of life. The most frequent clinical presentation is a respiratory distress of increasing intensity. The imaging studies, that are chest radiograph and CT scan of the lungs, can make the diagnosis. Then a proper therapeutic procedure can be selected and applied. Lobectomy of the affected pulmonary lobe remains as the most effective therapy. The pathology studies confirm the diagnosis. **Objectives:** report two cases of congenital pulmonary emphysema affecting two nurslings of 7 and 2 months old, respectively. A special care is considered when presenting the information regarding the clinical presentation, the treatment applied and the pathology confirmation. **Results:** two nurslings patients where admitted to the pediatric emergency service presenting with respiratory distress. One of them had fever and VDRL 1:64 so antibiotics were used. The infection was managed but the respiratory distress persisted. In both cases, chest radiograph showed a radiolucent image on the affected area. CT scan of the lungs confirmed the disease in both cases. Lobectomy was performed as treatment. The pathology study confirmed both diagnoses. **Conclusion:** congenital lobar emphysema is an illness always to be considered among the probable diagnoses when dealing with a nursling affected by respiratory distress and presenting with a radiolucent image. A delay on the diagnosis should be avoided as the surgical removal of the affected lobe is the only effective therapy and must be done as quickly as possible to avoid death, especially when dealing with patients showing marked respiratory distress. ***Keywords:*** Nursling, respiratory distress, radiolucency, enlarged airspaces, lobectomy.

INTRODUCCIÓN

El enfisema lobar congénito es una patología que afecta más frecuentemente al lóbulo pulmonar superior izquierdo[1,2]. Está causada en un 50% de los casos por la obstrucción parcial o total del bronquio fuente y en la otra mitad no se haya causa evidente por lo que se considera idiopático.[1] Se presenta con agrandamiento del lóbulo pulmonar pero sin verdadera destrucción de los tabiques alveolares.[3] Como consecuencia, el parénquima pulmonar remanente colapsa y aparece un desvío del mediasti-

1 Servicio de Anatomía Patológica
2 Servicio de Cirugía Pediátrica
Hospital Nacional de Itaugua.

no contralateral, llevando a dificultad respiratoria que va empeorando a medida que el lóbulo afecto se insufla con aire.[2] Se plantea la existencia de un mecanismo valvular como causa del atrapamiento progresivo de aire dentro del lóbulo afecto.[2]

En la radiografía de tórax se observa una menor trama pulmonar con sobre-distensión e hiperclaridad correspondiente al lóbulo afectado, compresión de otros lóbulos, atelectasia y desplazamiento del mediastino al lado contralateral.[2] La TAC de tórax es útil en caso de duda diagnóstica.[4]

El diagnóstico diferencial se plantea con todas aquellas entidades que muestren una hiperclaridad pulmonar, especialmente la hernia diafragmática, el neumotórax espontáneo y la malformación adenomatoidea quística.[2]

El tratamiento de elección es la extirpación quirúrgica del lóbulo afectado.[2] La recuperación es rápida y sin secuelas, con pronta re-expansión del pulmón residual y centrado mediastínico. La mayoría de estos pacientes presentan estudios funcionales respiratorios normales varios años después de la cirugía.[4]

El objetivo de este trabajo es reportar dos casos de enfisema lobar congénito ambos en pacientes lactantes, resaltando la forma de presentación clínica, la estrategia diagnóstica utilizada, el tratamiento instaurado y su confirmación por anatomía patológica.

PRESENTACIÓN DE CASOS

1er Caso: Paciente M. B., sexo masculino, 7 meses, procedencia rural (Ykua Mandyju). Nacido por parto domiciliario sin controles prenatales. Peso al nacer 4.550 g. Corresponde al 4to hijo varón, todos sus hermanos se encuentran vivos y saludables. Al ingreso, en el servicio de urgencia pediátrica, presenta un cuadro de dificultad respiratoria marcada de aproximadamente 10 días de evolución y fiebre de 22 días de evolución. Se realizó una placa de tórax, que mostró un área radiolúcida mal delimitada en el lóbulo superior izquierdo ***(fig. 1)***. El hemograma de ingreso mostró 25.800 blancos x mm3 y la V.D.R.L. positiva 1:64. Se trató como una sepsis luética con penicilina cristalina por 14 días.

La fiebre remitió pero la dificultad respiratoria empeoró. Tras su internación en UCIP, se realizó TAC de tórax con contraste ***(fig. 2)***, que puso en evidencia la patología. El estudio anatomopatológico de la pieza de lobectomía confirmó el diagnóstico ***(fig. 3, 4 y 5).***

2do Caso: Paciente J. W., sexo femenino, 2 meses de edad, procedencia rural (San Pedro, Río Verde). Ingresa al servicio de urgencias pediátricas con una historia de tos y dificultad respiratoria progresiva de 15 días de evolución, que se agudizó horas antes de la consulta hospitalaria. Al momento del examen físico se encontraba en mal estado general, irritable, con una marcada asimetría torácica (abombamiento del hemitórax izquierdo), con silencio auscultatorio y tiraje subcostal bilateral marcado. La placa de tórax mostró una hiperlucidez homogénea

Figura 1

Figura 2

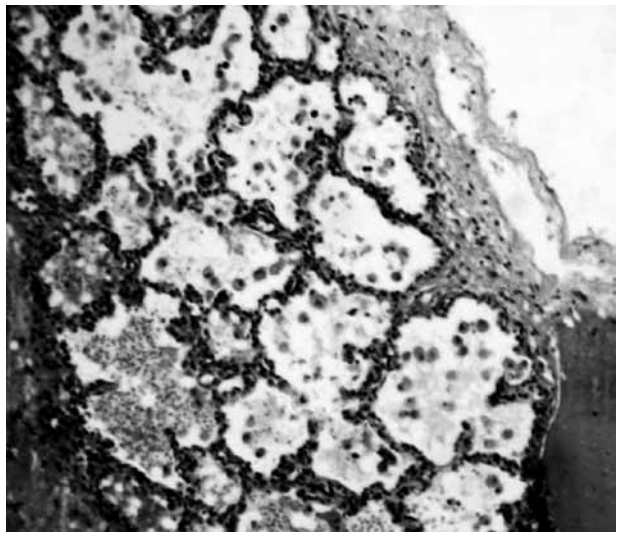

Figura 3

de todo el hemitórax izquierdo con mediastino desviado al lado opuesto ***(fig. 6).*** Se planteó un neumotórax como diagnóstico probable y se instaló un tubo de drenaje pleural. La TAC de tórax con contraste puso en evidencia las alteraciones del parénquima y de los vasos, compatibles con un enfisema lobar congénito. Se realizó lobectomía superior izquierda y el estudio anátomo-patológico confirmó el diagnóstico ***(fig. 7, 8 y 9).***

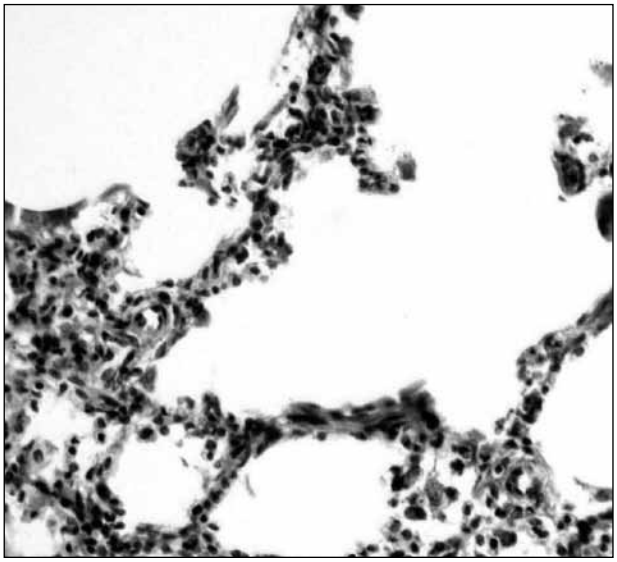

Figura 4

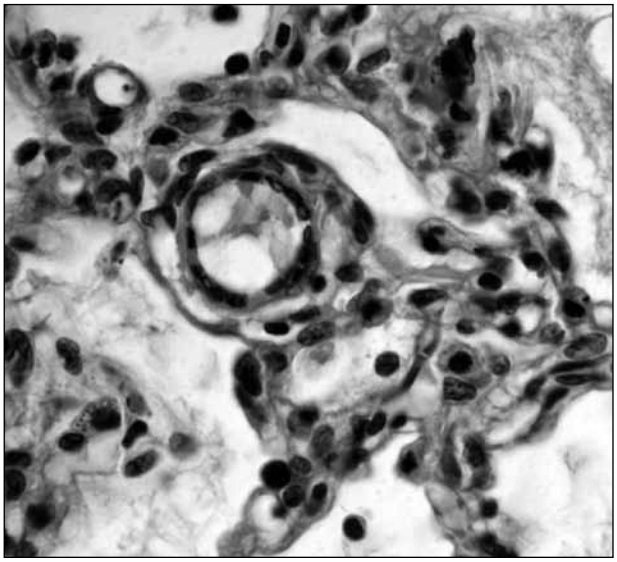

Figura 5

Figura 6

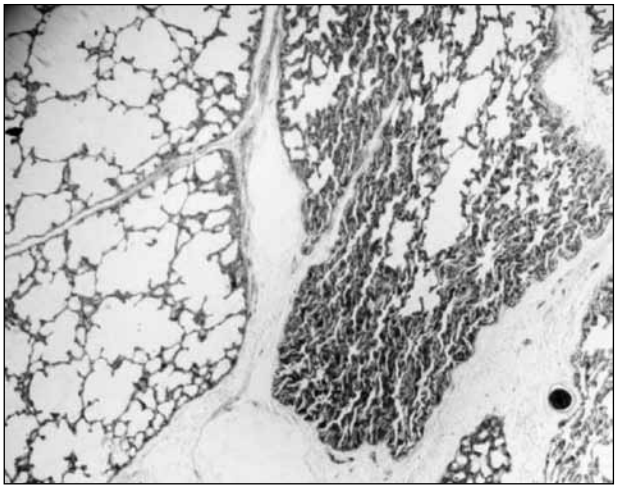

Figura 7

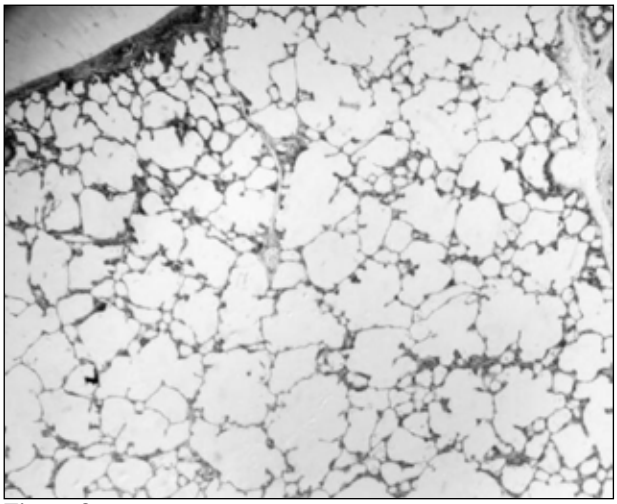

Figura 8

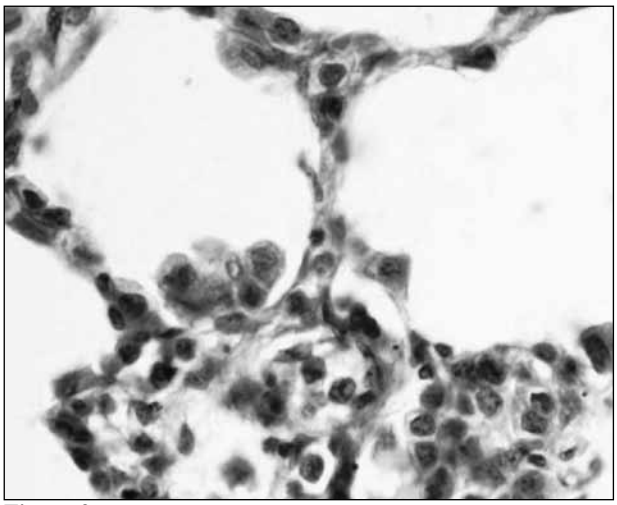

Figura 9

DISCUSIÓN

El enfisema lobar congénito se asocia a obstrucción parcial o completa del bronquio fuente del lóbulo afectado. Esta obstrucción puede ocurrir por factores intrínsecos como atresia bronquial congénita, estenosis o moco. También puede deberse a causas extrínsecas como son las vasculares y neoplásicas.[2] Aproximadamente en el 50% de los casos no se encuentran estas causas y se consideran idiopáticas.[1]

El lóbulo superior es el más comprometido, y el compromiso del lóbulo inferior es más raro, y se asocia a casos adquiridos.[1,2]

Las causas de enfisema neonatal adquirido suele ser una enfermedad por membranas hialinas previa o displasia broncopulmonar. Estos casos pueden ser secundarios a aspirado traqueal durante la asistencia respiratoria mecánica.[5,6] Afecta más comúnmente a pacientes del sexo masculino con una relación de 2M/1F.[2]

La clínica suele ser de un distress respiratorio, que muchas veces se comienza a tratar como una enfermedad de membranas hialinas y las imágenes se vuelven evidentes en unos días.

CONCLUSIÓN

Muchos de estos casos son mal diagnosticados en un primer momento, en general como infecciones pulmonares o como neumotórax. La hipótesis diagnóstica de una malformación pulmonar congénita debe ser considerada por el médico en presencia de dificultad respiratoria y solicitar una placa de tórax. El retardo en el diagnóstico lleva a tratamientos innecesarios y hospitalizaciones frecuentes. Aún existen controversias sobre el momento oportuno para el tratamiento quirúrgico.

REFERENCIAS

1. González R, Seguel E, Gyhra A, Bravo JC, Alarcón E, Saldías R, Stockins A, Gutierrez G, Maureira DLA. Enfisema lobar congénito: Presentación de 4 casos. Rev Ch Cir. 2005; 58:164-168.
2. Ferrer S, Claret Corominas I. Enfisema lobar congénito. Anales de Medicina y Cirugía. 1963; XLIII:217-229.
3. Quiñones A, Sotelo R, Juárez H, Flores A, Rivera F, Romero A. Enfisema lobar congénito coexistente con pecho excavado. Presentación de un caso clínico radiológico. Revista del Instituto Nacional de Enfermedades Respiratorias. 2006;19: 282-285
4. Vásquez H, Prado T, Salazar E. Enfisema lobar congénito y malformación adenomatoidea quística. Act Ped; 8:36 - 38
5. Jones K, Colby T. Congenital lobar emphysema in Practical Pulmonary Pathology, a diagnostic approach. Leslie K, Wick M. Editorial Churchill-Livingston. 1st ed: 2005: 57.
6. Gilbert-Barness. Developmental abnormalities of the lungs, in Potter's Pathology of the Fetus. Infant and Child, Elsevier, 2nd ed: 2007: 1093-1108.

Normas de admisión para la publicación de trabajos en "Cirugía Paraguaya"

CIRUGIA PARAGUAYA, órgano oficial de la Sociedad Paraguaya de Cirugía, considerará para su publicación aquellos trabajos clínicos o experimentales relacionados con cualquier especialidad quirúrgica o de temas afines, y que traten de contribuir en la enseñanza, desenvolvimiento o integración nacional.

Todos los originales aceptados quedarán como propiedad de CIRUGIA PARAGUAYA. Los diferentes artículos serán juzgados por el Comité Científico y Comité Editorial y su fallo será inapelable. La responsabilidad de los conceptos publicados será enteramente de los autor (es).

INFORMACIONES GENERALES

Los artículos presentados para publicaciones deberán ser inéditos, impresos en computadora, a doble espacio, separados, en una sola carilla, debidamente numeradas y con márgenes de 2,5 cm.

El autor deberá enviar tres copias impresas del trabajo una en disco de 3 1/2, incluyendo figuras o ilustraciones al Editor de la Revista, acompañados de una carta del autor autorizando su publicación. Solamente serán aceptados para su publicación los artículos que obedecen los criterios establecidos y cuando las modificaciones solicitadas sean realizadas satisfactoriamente.

Las cartas al Editor deberán exclusivamente comentarios científicos relacionados a los artículos publicados en la revista CIRUGIA PARAGUAYA y el DIRECTOR se reserva el derecho de publicarlas.

FORMA Y ESTILO

Los artículos deberán ser concisos y en español. Las abreviaturas deben ser limitadas a los términos mencionados repetitivamente, y cuando no alteren el entendimiento del texto y deberán ser definidos a partir de su primera utilización en páginas separadas y en siguiente orden:

1- Título /s – titulo corto.
2- Resumen y palabras claves.
3- Summary y and Key Words (lo anterior en inglés).
4- Introducción.
5- Material y método.
6- Resultados.
7- Discusión.
8- Conclusiones.
9- Referencias Bibliografías.
10- Datos para correspondencia: datos completos del autor principal, domicilio, teléfono, fax, otros.
11- Ilustraciones.
12- Figura y tablas.
13- Otros.

CATEGORIA DE ARTICULOS

1- EDITORIALES. Salvo excepciones, su redacción se hará por encargo del Comité Editorial o del editor de la revista CIRUGIA PARAGUAYA, expresando las ideas personales o institucionales sobre un tema concreto de actualidad, que se refiera o no a un artículo que se publique en ese número de la Revista.

2- ORIGINALES: Publicación de investigaciones clínicas, experimentales o de técnicas quirúrgicas que permitan ampliar e emular el conocimiento sobre un problema quirúrgico, repetir las observaciones y juzgar sus conclusiones. Deberá estar constituídos por: Resumen. Indroducción. Material y Método. Discusión. Se recomienda referencias selecionadas, limitándose al número de 30 (treinta).

3- ARTICULOS DE REVISION. Estudio retrospectivos o recapitulativos en los que se analicen informaciones ya publicadas sobre problemas quirúrgicos, completadas con aportaciones personales.

4- CASE REPORT. RELATO DE CASOS O NOTAS CLINICAS.

Nota iniciales que contienen una o más informaciones nuevas, o casos clínicos infrecuentes o de interés como aporte para conocer el problema.

5- CARTAS AL EDITOR. Publicaciones de objeciones o comentarios relativos a artículos publicados recientemente en la Revista, observaciones o experiencias que por su característica puedan ser resumidas en un breve texto. El Editor de la Revista no está obligado a publicar todas las cartas recibidas.

ORGANIZACION DE ARTICULOS

1- PAGINA. TITULOS. El titulo deberá ser claro, en español; conteniendo la máxima información con un mínimo de palabras, no deberá contener fórmulas, abreviaturas, o interrogaciones. Deberá ser acompañado del (os) nombres (s) completo del autor (es), seguido de sus títulos profesionales, nombre de la Institución de trabajo. Para los artículos originales el número de autores será un máximo de 10 (diez) y para las notas breves y case-report un máximo de cinco

2- RESUMEN. SUMMARY. Podrá contener 250 palabras, debiendo ser informativos, conteniendo objeti-

vos, procedimiento y resultados con su significancia estadística. La traducción literal del resumen debe evitarse.

3- PALABRAS CLAVES. KEY WORDS. Según indicaciones del Index Medicus.

4- INTRODUCCION. Deberá indicar objetivo del trabajo, la hipótesis formulada. El porqué del trabajo. Se recomienda evitar extensas revisiones bibliográficas, historia y bases anatómicas.

5- MATERIAL Y METODOS Caracterizando la investigación, experimento o trabajo realizado, tiempo de duración, tipo de serie o población estudiada y técnicas utilizadas, proporcionando detalles suficientes y siguiendo los principios éticos de la declaración de Helsinki de 1975.

6- RESULTADOS. Relatos de las observaciones efectuadas con el material y método empleado. Estos datos pueden expresarse en detalles en el texto o en forma de tablasy figuras.

7- DISCUSION. El autor intentará ofrecer sus propias opiniones sobre el tema, destacando entre otros: significado y aplicación de los resultados, consideraciones sobre inconsistencia de la metodología y las razones de validez de los resultados; relación con publicaciones similares: similitudes y diferencias, indicaciones para futuras investigaciones.

8- REFERENCIAS. BIBLIOGRAFIA. Irán numeradas y por orden de aparición en el texto. Todas las citas bibliográficas serán mencionadas en el texto mediante su correspondiente número arabigo y no se mencionará ningún autor que no aparezca en dichas citas. Las referencias bibliográficas se presentarán de la forma que se expone en los siguientes ejemplos: Artículos de revistas e iniciales de todos los autores si son seis o menos. Siete o más, solo se exigirán los seis primeros, seguidos de la expresión el al. : título del trabajo en idioma original: abreviatura del nombre de la Revista acorde a con la utilización por el Index Medicus: año de publicación, volumen y página primera y ultima del trabajo.

Libro y monografías: Autores, titulo de libro, o monografía, ciudad, editorial y año de publicación.

Capítulos de libros: autores, títulos de capítulo en el idioma original, apellidos e iniciales del nombre del editor o editores, titulo del libro, ciudad de publicación, editorial, año de publicación, y página primera última del capítulo. El numero de citas bibliográficas es deseable que no sobrepase de 30 (treinta).

9- FIGURAS. Se considerará figuras ñas ilustraciones, fotografías, gráficas y esquemas. Las fotografías se seleccionarán cuidadosamente, procurando que sean de buena calidad. El autor deberá proporcionar el original y 3 copias. Serán fotos en blanco y negro. Cuando se desee la publicación de fotografías en color, los gastos correrán a cargo del autor, que solicitará presupuesto a la editorial. El editor de la revista y el comité editorial se reservan el derecho de rechazar, previa información a los autores, aquellas fotografías que no reúnan la calidad necesaria para una buena reproducción. La fotos deberán ir numeradas al dorso y con una etiqueta adhesiva, indicando además el nombre del primer autor.

Las ilustraciones se presentarán por separación, dentro de un sobre, y sus pies deberán macanografiarse en hojas aparte.

Las fotografías y gráficos irán numerados de manera correlativa y conjunta como figuras.

10- TABLAS. Se presentará en hojas e incluirán: a) numeración de la tabla, b) enunciado (título) y c) una sola tabla por hoja. Deberán ser claras y sin correcciones.

Los originales que no cumplan estrictamente estas condiciones serán devueltos a sus autores para que proceda a efectuar las modificaciones que les sean sugeridas por esta Revista.

La Redacción de CIRUGIA PARAGUAYA se reserva el derecho de introducir modificaciones en los trabajos recibidos, sin alterar el sentido de los mismos, con el objeto de adaptarlos a las presentes normas de publicación.

•••