COLECISTECTOMÍA LAPAROSCÓPICA EN SITUS INVERSUS TOTALIS

LAPAROSCOPIC CHOLECYSTECTOMY IN SITUS INVERSUS TOTALIS

Cuenca Torres Osmar[1]; Berdejo Bareiro José[2]; Martínez Arguello Deivis[3]; Frachi Fernando[3]

RESUMEN

El Situs Inversus Totalis es un raro desorden genético que se caracteriza por la transposición de los órganos tóracoabdominales en sentido sagital, brindando una imagen llamada "en espejo". Su etiología todavía no es clara, pero se cree que se debe a una predisposición genética debido a un gen autosómico recesivo de penetrancia incompleta. La presencia de litiasis vesicular sintomática en un paciente con Situs Inversus Totalis conlleva no solo a dudas diagnósticas sino que además constituye un verdadero desafío terapéutico, ya que cualquier procedimiento quirúrgico es técnicamente más dificultoso en estos pacientes (sobre todo la colecistectomía laparoscópica) debido a las anormalidades anatómicas que presentan.

Se presenta el caso de una paciente del sexo femenino de 61 años de edad que acude al servicio de nuestro hospital por dolor abdominal y a quien se le realiza el diagnóstico de litiasis vesicular en situs inversus abdominal, realizándose posteriormente estudios imagenológicos que confirman el diagnóstico de situs inversus totalis.

Cinco días después se practicó la colecistectomía laparoscópica con los mismos estándares de la colecistectomía laparoscópica convencional observándose los mismos resultados que en los pacientes con Situs Solitus

Palabras claves: Situs Inversus, Colecistectomía Laparoscópica, Situs Solitus

INTRODUCCIÓN

El situs inversus totalis, descripto por primera vez en animales por Aristóteles y en humanos por Fabricius, es una entidad embriológica de presentación infrecuente, que según diferentes publicaciones tiene una incidencia que varía entre el 0.002 hasta el 0.01% de la población, es ligeramente más frecuente en el hombre y no influye en la expectativa de vida. Si bien la causa es todavía de origen incierto, se cree que es debida a la expresión de un gen autosómico recesivo. Se caracteriza por tener la distribución en espejo de las vísceras torácicas y abdominales, pudiendo o no, acompañarse de alteraciones cardíacas, intestinales y vasculares.

La incidencia de litiasis vesicular no difiere de la publicada para la población general. Por estas razones, en la bibliografía mundial, sólo se encuentran comunicaciones de casos reporte que combinan pacientes con situs inversus totalis que fueron sometidos a colecistectomía por litiasis vesicular sintomática. Drover en 1992, fue el primero en publicar la realización de una colecistectomía videolaparoscopica en un paciente con situs inversus.

OBJETIVO

Presentar nuestra experiencia institucional en cirugía de la vía biliar de un caso clínico en un paciente con *Situs Inversus* Totalis.

MATERIALES Y MÉTODOS

Paciente Femenino de 61 años de edad que consultó en el servicio de urgencia de nuestro hospital por presentar dolor abdominal tipo cólico en epigastrio e hipocondrio izquierdo acompañado de nauseas y vómitos de aproximadamente 2 días de evolución. Al examen físico, presentó dolor a la palpación profunda del epigastrio e hipocondrio izquierdo sin defensa o irritación peritoneal.

Se realizan dosaje de amilasa y lipasa en sangre, donde no se observan elevación de ninguna de las enzimas

Servicio de Cirugía General Hospital Nacional de Itaugua. Itaugua Guazú, Paraguay.
1. Jefe de Departamento del Servicio de Cirugía General Hospital Nacional de Itauguá.
2. Jefe de Sala del Servicio de Cirugía General Hospital Nacional de Itauguá.
3. Residente del Servicio de Cirugía General Hospital Nacional de Itauguá.

pancreáticas. Se solicitó ecografía abdominal que reveló la presencia del hígado y vesícula biliar en el cuadrante superior izquierdo, diagnosticándose la litiasis vesicular en situs inversus abdominal. Posteriormente se realizó radiografía de tórax observándose dextrocardia, confirmando así el diagnóstico de Situs Inversus Totalis **(Fig.1).** También se realizo en forma adicional una Tomografía toracoabdominal a doble contraste donde se observa la transposición de todos los órganos toracoadominales. **(Fig. 2, 3, 4)**. Cinco días después se practicó la colecistectomía laparoscópica, con alta hospitalaria sin ninguna complicación.

TÉCNICA

Para la realización de la colecistectomía laparoscópica se colocó al paciente en posición francesa, antitrendelemburg y lateralizado hacia la derecha. El cirujano se ubicó entre las piernas del paciente y el ayudante a la derecha de este último. Se utilizaron 5 trócares: un primer trócar de 10 mm por el ombligo con técnica abierta por donde se introdujo la videocámara **(Fig. 5).** El segundo trocar (esta vez de 5 mm) se introdujo en epigastrio y fue el utilizado para la retracción del fondo vesicular **(Fig. 6).** Posteriormente se introdujo un trocar de 10 mm en flanco Izquierdo el cual se utilizó para la disección **(fig. 7)** y otro trocar de 5 mm en flanco derecho sobre la línea medio clavicular izquierda para la movilización del cuello vesicular **(Fig. 8).** El quinto trocar se introdujo a nivel del hipocondrio derecho sobre la línea medio clavicular por el cual se introdujo un separador hepático **(Fig. 9).**

RESULTADO

Se llevó a cabo la colecistectomía de la misma forma que en la práctica habitual. Se clipó el conducto cístico y la arteria cística con endoclip mediun large, luego la electro-disección monopolar de fondo a cuello según técnica. Al igual que en todos los casos, se extrajo el espécimen con bolsa de protección por el orificio umbilical. Se indicó el alta hospitalaria en las primeras 48 horas del postoperatorio.

DISCUSIÓN

La indicación de colecistectomía en un paciente con situs inversus total es muy rara y los números institucionales concuerdan con las publicaciones revisadas.

No existe hoy en día evidencia de predisposición de litiasis vesicular en el SIT, pero muchas veces esta condición retrasa el diagnóstico y *genera verdaderos desafíos quirúrgicos*, especialmente en la colecistectomía laparoscópica.

Si bien se han descripto procedimientos laparoscópicos básicos (apendicetomías) y complejos (gastrectomías, colectomías), los mismos no ofrecen mayores dificultades en lo que respecta a la disección "diestra" durante la cirugía.

Esto último es completamente diferente en la colecistectomía laparoscópica ya que por lo general los ci-

Fig. 1. Radiografía de tórax que muestra la dextrocardia.

Fig. 2. Tomografía toracoadominal que muestra la transposición de los órganos toracoabdominales.

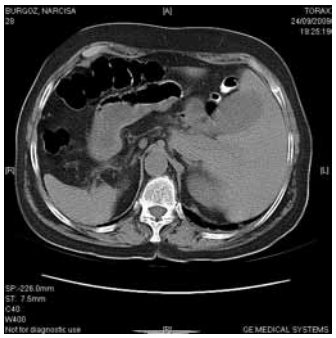

Fig. 3. Tomografía de abdomen que muestra la interposición de los órganos.

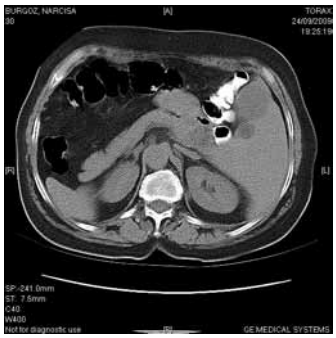

Fig. 4. Tomografía de abdomen que muestra la cabeza del páncreas hacia la izquierda.

Fig. 5. Trocar de 10mm a nivel umbilical por donde se realiza la insuflación con Co2 e introducción de la video cámara.



Fig. 6. Introducción de trocar de 5 mm a nivel del epigastrio el cual se utilizo para el pinzamiento del fondo vesicular.

Fig. 7. Introducción de trocar de 10mm en flanco izquierdo el cual se utilizo para la disección.

Fig. 8. Introducción de trocar de 5mm en flanco derecho el cual se utilizó para la movilización del cuello vesicular.

Fig. 9. Introducción de trocar de 5 mm en hipocondrio derecho por donde se introdujo un separador hepático.

rujanos son diestros (como en el presente caso), lo cual ocasiona dificultades para poder exponer y disecar cómodamente el triangulo de Calot.

Tal es así que cuando se plantea un abordaje laparoscópico en pacientes con Situs Inversus, las dificultades técnicas no son despreciables ya que se trabaja en campos quirúrgicos bidimensionales y con imágenes especulares.

Se pudo programar la cirugía electiva y el punto a destacar fue la elección del sitio de emplazamiento de los trócares.

Se recomienda la colocación de los trócares en espejo a la utilizada en forma convencional, sin embargo, en el caso presentado, el de 10 mm fue usado para la mano derecha, situación que no provocó contratiempos.

CONCLUSIÓN

La colecistectomía laparoscópica parece ser el procedimiento quirúrgico de elección para el tratamiento de los pacientes con litiasis vesicular sintomática y *situs inversus*, ya que aunque impone demandas técnicas especiales, su realización con los mismos estándares de la colecistectomía laparoscópica convencional provee de los mismos resultados que en los pacientes con anatomía normal (Situs Solitus).

BIBLIOGRAFÍA

1. Machado N, Chopra P. Laparoscopic cholecystectomy in a patient with situs inversus totalis: feasibility and technical difficulties. JSLS 2006; 10:386–98.
2. Mayo C. Situs inversus totalis: A statistical review of data on seventy-six cases with special reference to disease of the biliary tract. Arch Surg 1949; 58:724-30.
3. Kobus C, Targarona E, Alonso V. Cirugía laparoscópica y situs inversus. Revisión de la literatura y presentación de un caso de sigmoidectomía por diverticulitis. Cir Esp 2003; 73:381-4.
4. Wittgrove A, Clark G. Laparoscopic gastric bypass for morbid obesity in a patient with situs inversus. J Laparoendosc Adv Surg Tech 1998; 8:53-5.
5. Dávila ÁF, Dávila ÁU, Montero PJ, Lemus AJ, López AF, Villegas J.Colecistectomía laparoscópica con un solo puerto visible subxifoideo de 5mm. Rev Mex Cir Endosc 2001;2:16-20.
6. Echenique EM, Urkia EJM. Situs inversus totalis. Primera descripcion cientifica realizada durante la ilustración en México. Cir. Esp. 2001;70;247-50.
7. Melchor GJM,Perez GR, Torres, VM, Rodriguez BVR. Situs inversus.Reporte de dos casos. Cir. Ciruj 2000; 68: 72-5.