REVASCULARIZACIÓN DE MIEMBRO INFERIOR CON INFECCIÓN DE LA REGIÓN INGUINAL UTILIZANDO UN BYPASS OBTURADOR

LOWER LIMB REVASCULARIZATION WITH INFECTION OF THE INGUINAL REGION USING A BYPASS PLUG

Dr. Jorge Flores, PhD. Dr. Carlos Frutos G, Dra. Laura Kurtz, Est. Arsenio Martínez y Est. Aldo Galeano.*

RESUMEN

Se presenta el caso de un paciente anciano, portador de un bypass axilo-femoral izquierdo infectado. El mismo debió ser retirado con el consecuente peligro de isquemia y amputación del miembro afecto. Para revascularizar este y a fin de evitar la zona infectada, se procedió a realizar un bypass a través del agujero obturador de la pelvis.

ABSTRACT

We report the case of an elderly patient with an infected left axilo-femoral bypass graft. It was necessary the resection of it with threaten of isquemia and subsequent amputation of the affected lower limb. The patient underwent a bypass throw the obturator foramen of the pelvis, avoiding the infected groin, for revascularization and limb salvage.

INTRODUCCIÓN

La infección de la región inguinal plantea un dilema quirúrgico en aquellos pacientes que precisan de revascularización de un miembro inferior isquémico, debido a que en la mayoría de los casos uno de los segmentos del bypass debe asentarse en este sitio o atravesar esta región. Esto implica el potencial peligro de infección del conducto (vena o prótesis) utilizado para este propósito, lo cual implicaría el fracaso del procedimiento quirúrgico (1). Ante esta situación se torna necesario buscar alternativas anatómicas por donde se pueda realizar el pasaje del bypass a fin de evitar la zona infectada, surgiendo como posibilidad el agujero obturador de la pelvis.

El objetivo de este trabajo es reportar la utilización de esta alternativa de tratamiento en un paciente portador de un bypass axilo-femoral izquierdo infectado, que debió ser resecado, para preservar la perfusión del miembro inferior ipsilateral y evitar su amputación.

REPORTE DE CASO

Paciente de 80 años, fumador de 20 cigarrillos por día, e historia de claudicación intermitente, que posteriormente evolucionó a dolor de reposo en el miembro inferior izquierdo. Once meses antes, fue sometido en otro servicio a un bypass axilo-femoral izquierdo debido a isquemia crítica del miembro inferior del mismo lado. Fue utilizada una prótesis de Dacron anillada, de 6 mm de diámetro, cuyo segmento proximal se anastomosaba en forma término-lateral al tercio medio de la arteria axilar izquierda, extendiéndose a través de un trayecto subcutáneo a lo largo del borde izquierdo del tórax y abdomen hasta la región inguinal izquierda, en donde el extremo inferior de la prótesis se anastomosaba en forma termino-lateral a la arteria femoral común izquierda. Desde aproximadamente 5 meses antes de su ingreso a nuestro servicio, el paciente desarrolló infección de su prótesis, presentando secreción purulenta y necrosis de la piel que la recubría en algunos segmentos de su trayecto incluyendo la región inguinal izquierda. Una arteriografía reveló oclusión de las arterias iliaca común, hipogástrica, e iliaca externa izquierdas, lo que habría desencadenado, antes de su primer bypass, la isquemia del miembro afectado. El paciente fue tratado con antibióticos de amplio espectro desde su ingreso.

Se optó por realizar en el mismo acto quirúrgico, en primer lugar y luego de aislar las zonas infectadas, un abordaje abdominal a través de una incisión mediana para-infraumbilical, exponiendo la aorta abdominal. Se utilizó una prótesis de expandex politetrafluoroetileno Goretex® (EPTFE) anillada de 6 mm de diámetro, la cual se anasto-

*** Institución:** Centro Médico Bautista. División de Cirugía Vascular y Endovascular.

mosó a la aorta abdominal por encima de su bifurcación en forma término-lateral, exteriorizando la misma desde la pelvis a través del agujero obturador del coxal izquierdo, evitando de esta manera la región inguinal infectada. Se labró un túnel por medio de un tunelizador entre los músculos vasto interno lateralmente y los abductores largo y corto medialmente, exteriorizando la arteria femoral profunda en el tercio medio del muslo, realizando la anastomosis inferior de la prótesis a este vaso en forma término lateral. Se constató un buen pulso arterial por debajo de la anastomosis distal. Las heridas operatorias fueron cerradas por planos y aisladas. En un segundo tiempo, se llevo a cabo la resección del bypass axilo-femoral de Dacron a lo largo de su trayecto, excepto en su tercio superior que no se demostraba infectado, incluyendo el segmento de la arteria femoral común, también infectada, en donde se había realizado la anastomosis inferior durante la primera cirugía. Se realizó debridamiento quirúrgico de las áreas infectadas, dejando el trayecto del primer bypass abierto para realizar con posterioridad curaciones repetidas **(Fig. 1)**. Una angio-TAC de control reveló una adecuada permeabilidad del bypass obturador, además de una apropiada perfusión del miembro por debajo de la anastomosis distal **(Fig. 2, 3, y 4)**. El paciente fue dado de alta en buenas condiciones y con el miembro viable en el 13° día postoperatorio.

DISCUSIÓN

Aquellos pacientes que presentan infección de la región inguinal y precisan de una cirugía de revascularización del miembro inferior ipsilateral, plantean el dilema de realizar el procedimiento quirúrgico ante el peligro de infección del bypass, que llevaría al fracaso del mismo (1). Nuestro paciente en cuestión precisaba que tanto la resección de la prótesis infectada y la nueva revascuriza-

Fig. 1: Paciente en el que se observan las heridas suturadas del abordaje abdominal y femoral izquierdo por las que se realizó el bypass obturador y el lecho quirúrgico de la resección de su anterior bypass axilo-femoral en su flanco izquierdo.

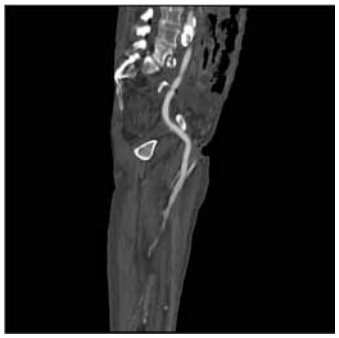

Fig. 2: Corte sagital en una angio-TAC tridimensional en donde se observa el pasaje de la prótesis de EPTFE a través del agujero obturador del coxal izquierdo y la perfusión de la arteria femoral profunda distal a la anastomosis.

Fig. 3: Corte frontal en una angio-TAC tridimensional en donde se observa el pasaje de la prótesis de EPTFE a través del agujero obturador del coxal izquierdo.

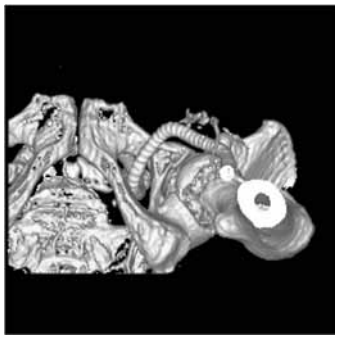

Fig. 4: Corte horizontal en una angio-TAC tridimensional en donde se observa el pasaje de la prótesis de EPTFE a través del agujero obturador del coxal izquierdo.

ción del miembro fueran realizadas en un mismo tiempo, de manera a preservar la perfusión de este, alejando así el riesgo de una amputación por isquemia. Este escenario nos exponía a la necesidad de separar anatómicamente ambos procedimientos, a pesar de tener que realizarlos en un mismo acto operatorio.

El bypass obturador para reperfundir un miembro isquémico, llamado así porque se realiza a través del agujero obturador de la pelvis, se presenta como una alternativa válida en estos pacientes (2); prescindiendo así de la necesidad de que el conducto venoso o protésico entre en contacto con la región inguinal. En este paciente en particular, se prefirió utilizar una prótesis anillada de EPTFE, en vez de utilizar vena safena interna invertida debido a que el conducto debía atravesar una región rodeada de músculos que podrían, al contraerse, colapsar la débil pared venosa, llevando esto a la trombosis de su luz. Además, se ha demostrado extensamente que las prótesis de EPTFE son más resistentes a las infecciones frente a otros tipos de prótesis sintéticas (3). La arteria femoral profunda, además de poseer un calibre conveniente como sitio de reentrada del flujo de sangre, presenta un número adecuado de ramas colaterales con el fin de asegurar una correcta reperfusión del miembro isquémico (4, 5). Junto a esto es necesario realizar un debridamiento amplio de todos los tejidos desvitalizados para una eficaz remisión del proceso infeccioso.

CONCLUSIÓN

El bypass obturador constituye una alternativa válida de revascularización en miembros isquémicos para aquellos pacientes que hayan desarrollado infección de la región inguinal.

BIBLIOGRAFÍA

1. Engin C, Posacioglu H, Ayik F, Apaydin AZ. Management of vascular infection in the groin. Tex Heart Inst J 2005; 32: 529-534.
2. Donahoe PK, Froio RA, Nabseth DC. Obturator bypass graft in radical excision of inguinal neoplasm. Ann Surg 1967; 166: 147-149.
3. Lipsitz EC, Veith FJ, Shah TR. Prosthetic infrapopliteal bypasses. In: Sidewy, editor. Diabetic foot. Lower extremity arterial disease and limb salvage. 1st. ed. Philadelphia: Lippincott Williams & Wilkins; 2006. p. 233-243.
4. Valentine RJ, Wind GG. Vessels of the lower extremity. In Valentine RJ, Wind GG, editors. Anatomic Exposures in vascular surgery. 2nd. ed. Philadelphia: Lippincott Williams & Wilkins; 2003. p. 373-412
5. Rabbani A, Moini M, Rasouli MR. Obturator bypass as an alternative technique for revascularization in patients with infected femoral pseudoaneurysms. Arch Iran Med 2008; 11:50-53.