Cirugías de "conversión" en reconstrucción mamaria

Conversion surgery in breast reconstruction

Galli Marcelo[1], López Roberto[2], Sanabria Valeria[2], Rojas Heraldo[3]

RESUMEN

La cirugía en cáncer de mama puede lograr un buen control local en condiciones estéticas aceptables. Estudios con más de 20 años de seguimiento demostraron la seguridad del tratamiento conservador y que la reconstrucción no tiene efectos deletéreos sobre la evolución de la enfermedad. Debemos hacer esfuerzos para lograr resultados cosméticos favorables, y cuando estos son mediocres o se deterioran con el tiempo debemos poder corregirlos.

Presentamos cuatro casos de reconstrucción post mastectomía. Fueron reconstrucciones por implantes con resultados estéticos complicados. Tres fueron reconstruidos en otros centros; uno de nuestra propia serie. Luego de una cuidadosa consideración de los antecedentes oncológicos y motivos del deterioro estético, realizamos una nueva reconstrucción usando tejidos autólogos para disminuir la probabilidad de futuras complicaciones. Introducimos el término *cirugía de conversión* para significar el cambio de un tipo de reconstrucción a otro.

Los resultados de estas intervenciones fueros exitosos. El seguimiento de 22 meses no mostró enfermedad recurrente, con resultados satisfactorios y aceptación de los pacientes.

Para disminuir las complicaciones y malos resultados en cirugías reconstructivas es importante el trabajo multidisciplinario o una formación en la cirugía oncoplástica.

La mastología incluye el control riguroso del cáncer, optimizando los resultados estéticos con sus consecuencias psico-fisícas.

Palabras claves: Cáncer de mamas, Secuela cosmética, Oncoplástia.

ABSTRACT

Breast cancer surgery has evolved to good local control, and esthetic quality. Studies with over 20 years follow up have shown the safety of breast conserving surgery, and shows that reconstruction has no deleterious effect on disease evolution. Efforts must be made, therefore, to achieve favorable esthetic outcomes, and when these are not optimal or deteriorate over time, they must be corrected.

We present four cases of breast reconstruction after mastectomy. All had implant with esthetic results that had developped complications. Three had a reconstruction in other centers; one was from our own case. After careful consideration of the cancer history and the reasons for cosmetic deterioration, a new reconstruction was done using autologous tissues to decrease the probability of futher complications. We introduce the term *conversion surgery* to signify changing one type of breast reconstruction to another.

The results of these reinterventions were succesful. Follow up of 22 months, shows no recurring disease, and satisfactory esthetic results.

To decrease this type of complications and non-optimal breast reconstructions, a multidisciplinary approach or training in breast oncoplastic surgery are of great importance. Senologie must include rigurous control of breast cancer while optimising cosmetics results, with their physical and psycological consequences.

Key Words: Breast cancer, Cosmetic sequeale, Oncoplastie.

Abreviaciones utilizadas en este trabajo:
TRAM (transverse rectus abdominis muscular flap)
RMD (reconstrucción mamaria diferida)
PMR (plastia mamaria de reducción)
RM (reconstrucción mamaria)
CAP (complejo areola pezón)
CDI (carcinoma ductal infiltrante)
CDIS (carcinoma ductal in situ)
MCEC (mastectomía con conservación del envoltorio cutáneo)

INTRODUCCIÓN

El tratamiento quirúrgico del cáncer de mamas requiere una rigurosa evaluación pre operatoria en el sentido de que el control local y el aspecto cosmético merecen el mismo rigor analítico. La imagenología actual así como las opciones químicas neo adyuvantes inciden en favor de la detección de lesiones preclínicas y en la reducción de ciertos tumores, permitiendo las cirugías conservadoras en aproximadamente dos tercios de los casos[1]. Sin embargo, las cirugías radicales nuevamente van ganando terre-

1. Instituto Nacional del Cáncer
2. Hospital de Clínicas
3. Hospital Nacional de Itaugua - Paraguay

Autor correspondiente: Dr. Marcelo Galli - Dirección: Serrati 147 (Asunción-Paraguay) -E-mail: mgalliroma@yahoo.com.ar
Fecha de recepción: 30-abril-2013 **Fecha de aceptación:** 13-mayo-2013

no como consecuencia de avances en el campo genético, biológico e histológico, así como mejoras en la calidad de los materiales protésicos y la disminución de la morbilidad en técnicas de reconstrucción total [2,3,4]. Considerando que las reconstrucciones parciales o totales no afectan la sobrevida [5,6], siempre que sea posible y cuando las condiciones del contexto lo permiten, las pacientes deben ser informadas de las distintas opciones reparadoras, sean totales o parciales. Tanto los implantes de silicona como los tejidos autólogos son alternativas que ofrecen buenos resultados. Es decir, a la certeza de una mastectomia como mejor opción de control local de la enfermedad, merece incluir en el mismo razonamiento la posibilidad de reparar el defecto físico. Ahora bien, un número no despreciable de casos reconstruídos no alcanzan las expectativas de valoración cosmética, o con el tiempo sufren un proceso de degradación. Las secuelas estéticas luego de una cirugía conservadora o reparadora han sido bien agrupadas por diferentes equipos [7,8,9] en grupos o tipos según el grado de complicación. Mismo si en esta serie de pacientes nos referimos a reconstrucciones totales, el deterioro puede ser tal (deformidad, asimetría, dolor) que genera diferentes grados de morbilidad psíco-física por lo cual son candidatas a una nueva reconstrucción. Las causas son múltiples: técnicas desacertadas (tipo de implantes, irradiación), complicaciones post operatorias (necrosis, infección, contractura capsular etc.), cambios ponderales de las pacientes y el mismo paso del tiempo.

Las cirugías de reatrapaje son indicadas en situaciones de valoración oncológica (recidivas), en tanto que las cirugías de **"conversión"** son procedimientos quirúrgicos necesarios en caso de un considerable deterioro cosmético posterior a reconstrucciones totales, que desfavorecen el confort y calidad de vida de la paciente. Son casos que ameritan un cambio en la técnica operatoria, colgajos autólogos por prótesis o simplemente cambio de técnica de los colgajos (Gran dorsal - TRAM). En el presente trabajo analizamos cuatro casos en forma individual, teniendo en cuenta el estadio pre operatorio, criterios de reconstrucción, las posibles causas de deterioro cosmético, tiempo transcurrido, los factores de riesgo y el estado oncológico al momento de la re intervención quirúrgica, así como los resultados a corto y mediano plazo.

En los últimos ocho años, nuestro equipo de trabajo ha hecho 85 reconstrucciones totales post mastectomía. Siete de cada diez pacientes amputadas recibieron una reconstrucción, representando cerca del 30 % de nuestros casos operados (280 aproximadamente).Resaltamos que la mayoría de las pacientes se beneficiaron de cirugías conservadoras (60 %). Actualmente se acepta que tumores pequeños y uni focales sean tratados mediante cirugías limitadas (tumorectomia-cuadrantectomia), más aún en senos de volumen mediano a grande. Técnicamente factible, seguro oncológicamente y predecible de buenos resultados, las cirugías conservadoras por abordajes clásicos u oncoplásticos uni o bilaterales son opciones válidas [10,11]. En cuanto a la técnica de reparación inmediata o diferida luego de una mastectomía, utilizamos implantes de silicona, colgajos músculo-cutáneos o combinación de ambos, teniendo en cuenta tanto las condiciones oncológicas y morfológicas, las terapias adyuvantes (radioterapia) así como los deseos de la paciente. Las prótesis en cirugía reconstructiva que actualmente tienen más aceptación son las de perfil anatómico o en gota de agua, puesto que la mayor repartición en el polo inferior le confieren proyección y volumen más natural, dando así al seno reconstruido una ptosis más estilizada y armonía en el segmento III [12]. Otros artificios técnicos son la conservación del surco sub mamario y la cobertura parcial del implante por el músculo pectoral mayor (2/3 superiores), evitando así un exceso de tensión con riesgo consecuente de sufrimiento [13].

La transferencia de tejidos de distancia hemos utilizado tanto en reconstrucciones totales como parciales y nos ofrece buenos resultados cosméticos estables en el tiempo. Por tanto priorizamos los colgajos visto su condición de tejido autólogo.

MATERIAL Y MÉTODOS

Fueron 60 casos de reconstrucciones por tejidos autólogos y 25 por prótesis. Tres casos ajenos a nuestro equipo de trabajo y uno nuestro, ameritaron una cirugía de conversión visto el deterioro significativo del aspecto cosmético dado por complicaciones varias. Se trata de 4 reconstrucciones totales por implantes de silicona. En todos consideramos el estatus oncológico pre operatorio, una eventual radioterapia, la táctica operatoria de primera intención, tipo y volumen del implante y el lapso de tiempo entre una y otra cirugía, las complicaciones (necrosis, infección, contractura capsular etc.), el estado clínico y oncológico actual. Es de señalar también que las pacientes solicitaron el mejoramiento en el aspecto general de la unidad mamaria (ambas mamas). En función de todos estos elementos hemos optado por otras opciones quirúrgicas.

Caso 1:

Paciente remitida de otro servicio, de 36 años con diagnóstico de cáncer de mama y embarazo. A las 36 semanas se realiza una cesárea programada e inicia 3 ciclos de quimioterapia neo adyuvante. Posteriormente es sometida a una mastectomía radical modificada derecha, donde la patología informa un remanente tumoral infiltrante de 30 milímetros con un ganglio invadido de 24 resecados (pT2N1M0). Terminado su esquema de quimioterapia post operatoria (7 ciclos), es sometida a una RMD por expansor y plastia de reducción del seno contra lateral. Meses después un proceso inflamatorio-infeccioso local del seno reconstruido la lleva a un toillete quirúrgico y remoción del expansor. A los seis meses es re intervenida y se le instala un implante de perfil redondo de 300 cc. Luego de lo cual inicia un proceso de encapsulamiento (tipo IV de Baker: deformidad, desplazamiento, dolor), [14] y se desarrolla una fístula cutánea. En esas condiciones la paciente acude a nuestra consulta **(Fig. 1a)**. Luego de

evaluar sus condiciones clínicas, oncológicas y morfológicas decidimos que la mejor opción sería una nueva reconstrucción por colgajo de TRAM **(Fig. 1b)**, [15], visto el excedente graso-cutáneo abdominal inferior y el volumen mamario a reconstruir. Entre los criterios de riesgo relativo de sufrimiento del colgajo figuran la obesidad y el tabaquismo, así como las cicatrices abdominales. En este caso una cicatriz de cesárea horizontal y supra púbica no supondría mayor riesgo para la vitalidad del colgajo puesto que los vasos perforantes peri umbilicales se encuentran distantes y que el músculo recto anterior es seccionado en sus inserciones púbicas **(Fig. 1c-1d)**. La paciente cursa un post operatorio sin inconvenientes y a 36 meses con resultados totalmente aceptables **(Fig. 1e)**, la misma solicita completar la reconstrucción del CAP y retoque de cicatrices. Consideramos pertinente el comentario del mejoramiento significativo de la silueta ganado mediante esta técnica de reconstrucción, que equivaldría a una dermolipectomia con fines estéticos **(Fig. 1f).**

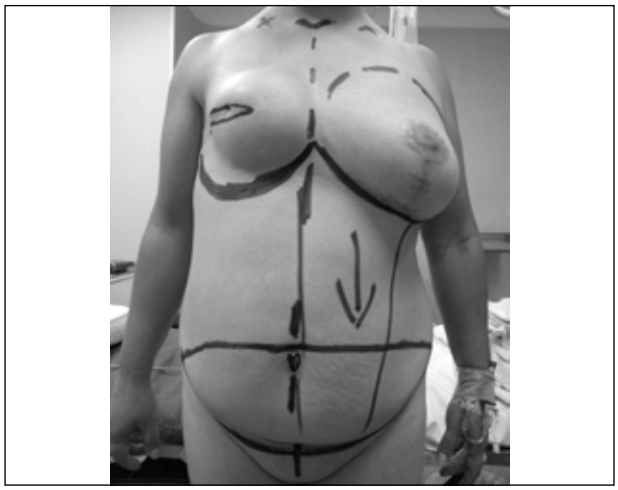

1a

1b

1c

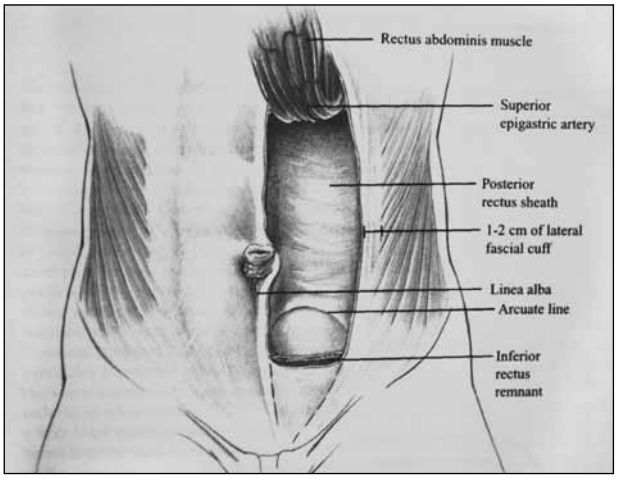

1d

1e

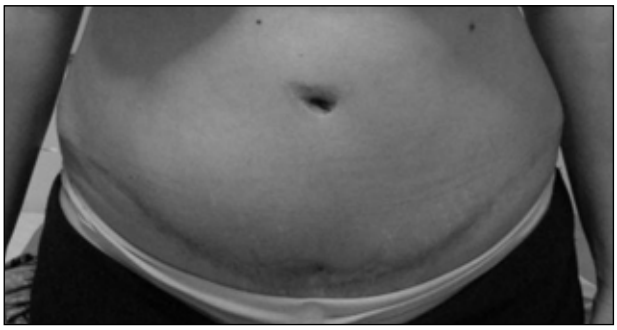

1f

Caso 2:

Paciente de 43 años remitida de otro servicio con antecedente de MRM por cáncer de mama derecho (T1N0M0), es sometida en forma inmediata a una RM por implante de silicona (250 cc, perfil redondo) más simetrización del seno opuesto por técnica de "T" invertida [16]. Refiere que a los cuatro meses, debido a una infección de la mama reconstruida, es sometida a la explantación de la prótesis. Completa sus esquemas (8 ciclos) de quimioterapia y luego de 18 meses acude a nuestra consulta afectada emocionalmente y con grandes expectativas de solución (**Fig. 2a**). Constatamos un acartonamiento y retracción fibrosa del área pectoral derecha y un gran volumen mamario izquierdo con ptosis grado II (con una distancia clavícula pezón de treinta y dos centímetros) [17]. Su estado clínico es favorable (no diabetes, no fumadora, no hipertensión) y sus estudios de extensión son negativos. Dada las buenas condiciones del sitio donante de tejido (abdomen inferior), realizamos una reconstrucción diferida por colgajo de TRAM mono pediculado y una nueva reducción mamaria contralateral **(Fig. 2b-2c)**. En el post operatorio se presenta un sufrimiento y posterior necrosis en un 10 % de la superficie de la areola izquierda, la cual cicatriza por segunda intención sin mayores consecuencias **(Fig. 2d).** Por otro lado el colgajo músculo-cutáneo del recto anterior del abdomen de volumen considerable, evoluciona favorablemente. Doce meses después realizamos en un segundo tiempo algunos retoques cosméticos del colgajo y la reconstrucción del CAP derecho **(Fig. 2e-2f-2g)**.

2a

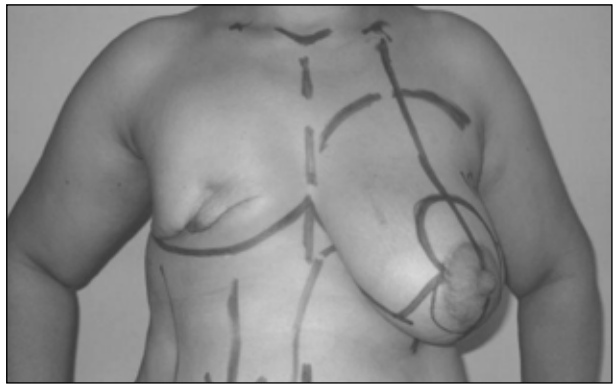

2b

2c

2d

2e

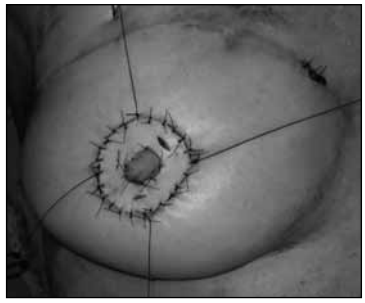

2f

2g

Caso 3:

Se trata de una paciente de 30 años al momento del diagnóstico de un carcinoma de 2,5 centímetros en el CSE del seno derecho (T2N0M0). Senos de pequeño volumen. Se le plantea un tratamiento radical seguido de reconstrucción por implante de silicona (perfil redondo de 300 cc). La anatomía patológica informa que se trata de un adeno carcinoma infiltrante G II de 26 mm con invasión vascular y metástasis en 1 ganglio (cápsula intacta) de 18 retirados en el vaciamiento axilar. La paciente completa su esquema de seis ciclos de quimioterapia y treinta sesiones de radioterapia post operatoria sobre pared torácica. Seis años después, con la paciente en remisión clínica su médico tratante le plantea la necesidad de retirar el implante por tratarse de una marca con problemas en el mercado. Se le realiza previamente una ecografía y una IRM mamaria, cuyos resultados no evidencian signos de rotura del implante. Siete meses después de la explantación nos consulta solicitando una solución a su problema. Constatamos una retracción cutánea del área de la mastectomía como consecuencia de la irradiación y el proceso cicatricial pero sin signos de recaída local **(Fig. 3a)**. Posterior a nuestra evaluación consideramos que la piel y músculo pectoral derecho no presentaban las condiciones óptimas y decidimos transferir tejido músculo cutáneo mediante un colgajo de gran dorsal **(Fig. 3b-3c)**, [18]. Agregando un implante de silicona (perfil anatómico de 230 cc) para dar volumen **(Fig. 3d)**. La cirugía es realizada sin inconvenientes y la paciente cursa un post operatorio favorable con resultados alentadores a seis meses **(Fig. 3e)**.

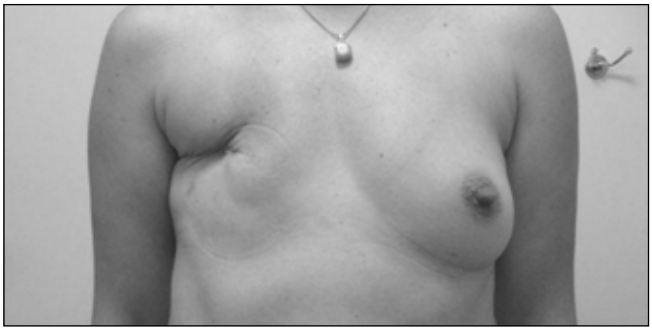

3a

3b

3c

3d

3f

Caso 4:

Paciente de 34 años con diagnóstico de un CDI G III de la mama derecha, T2N1M0, presentado como un tumor palpable de 40 milímetros en hora 11 con micro calcificaciones tipo IV-V [19] en el área peri tumoral. Ingresa al protocolo de quimioterapia pre operatoria donde recibe ocho ciclos con respuesta clínica completa [20]. Se plantea una MCEC, seguido de reconstrucción por implante de silicona por tratarse de senos de pequeño volumen **(Fig. 4a)**. Siguiendo con nuestro protocolo de reconstrucción efectuamos una incisión losángica horizontal, decolamiento tóraco-abdominal de avance y reparación del surco sub mamario con puntos separados **(Fig.4b)**[21]. Cobertura muscular de 2/3 superiores del implante anatómico de 225 cc. No indicamos una pexia contra lateral inmediata puesto que esperamos algunos meses hasta que el seno reconstruido se "naturalice" (definición de forma y caída). Realizamos un anidamiento (injerto) temporal del CAP en el abdomen inferior, previo control extemporáneo de los conductos retro areolares y en espera de su reposición definitiva **(Fig. 4c-4d)**. El resultado de patología informa residuos en el área tumoral y doce ganglios negativos. A seis semanas del post operatorio, el colgajo cutáneo inferior inicia un proceso de congestión con evidente deterioro de la vascularización. Finalizando con una úlcera dado por la presión del implante que en ese sector no presenta cobertura muscular **(Fig. 4e)**. El implante es retirado y el proceso se controla con antisépticos locales de manera a evitar una sobre infección. Luego de ocho semanas y posterior a una meticulosa evaluación del caso consideramos la necesidad de transferir tejido distante de manera a garantizar la cobertura total de la prótesis y agregar condiciones favorables de microcirculación. La conversión por colgajo de gran dorsal más implante anatómico de 225 cc nos pareció una opción razonable **(Fig. 4f-4g)**. Resulta exitosa y la paciente no pierde así las chances de un seno reconstruido **(Fig. 4h)**.

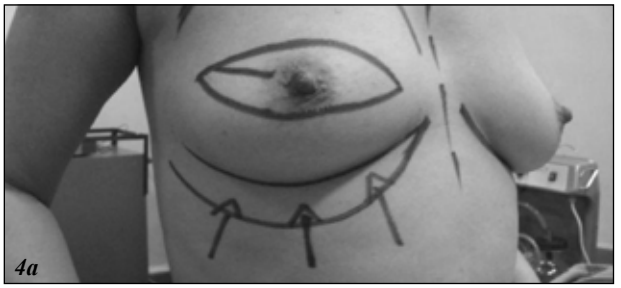
4a

4b

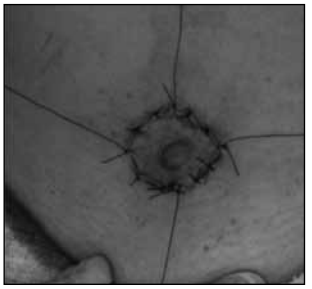
4c

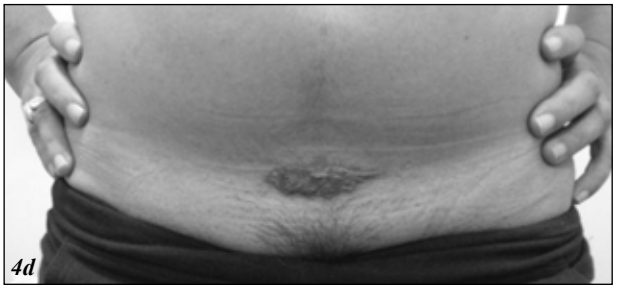
4d

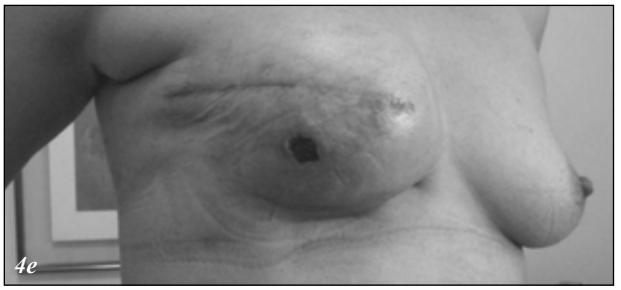
4e

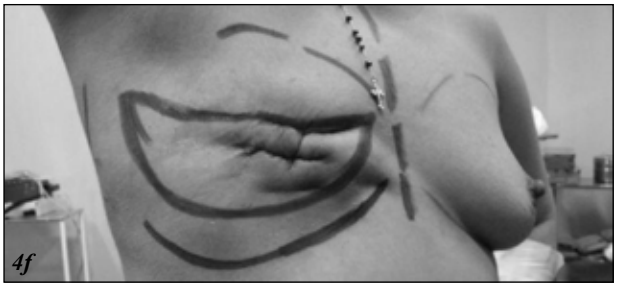
4f

4g

4h

DISCUSIÓN

Esta serie de pacientes jóvenes con una media de 35,2 años (Rango:30-43) constituye el 4,7% de nuestras reconstrucciones totales por cáncer. Cae al 1,2% si consideramos que solo en una paciente inicialmente operada por nosotros nos vimos obligados a convertir. Evaluamos las condiciones particulares de cada paciente, el aspecto emotivo y la unidad mamaria constituida por ambos senos, en el sentido del aspecto físico.

El primer caso es una paciente que consulta a 28 meses de una serie de intentos de reparación, estigmatizada por el aspecto de seno "congelado". Resultado que consideramos insuficiente, por tanto reconocemos la necesidad de conversión mediante tejido autólogo que le confieran revitalización a la unidad mamaria. El colgajo TRAM utilizado aporta bastante volumen para un modelado plástico, con el adicional de mejorar el aspecto general de la silueta. Si bien en nuestra escala de apreciación el resultado cosmético que logramos, sin llegar a la excelencia le otorgó un sentimiento de revalorización hacia su imagen corporal y un confort físico dado por el volumen, la consistencia y forma del seno reconstruido. Destacamos que esta paciente solicitó completar su reconstrucción con los retoques correspondientes al segundo tiempo post TRAM (lipofiling, lipoescultura, reconstrucción del CAP). En tanto que a 3 años los resultados nos parecen satisfactorios.

En el segundo caso, el primer punto a considerar fue la decisión de realizar una mutilación tratándose de un tumor de dos centímetros en mamas de gran volumen donde se podría haber planteado un tratamiento conservador. En segundo término, el hecho de proponer una reconstrucción por implante de silicona de perfil redondo y pequeño volumen. Y tercero, realizar una PMR insuficiente del seno opuesto en el mismo acto operatorio. Resulta evidente que una indicación desacertada en términos oncológicos y plásticos incrementan las posibilidades de complicaciones o resultados aleatorios. Sostenemos nuestra decisión de convertir mediante un colgajo del recto anterior del abdomen visto el excedente graso-cutáneo abdominal inferior y la necesidad del volumen a reparar. A 39 meses de control, el costo en términos de complejidad, morbilidad y secuelas de esta técnica son aceptables considerando que aportan mayor confort a la paciente.

En el tercer caso el criterio de una mastectomia como opción de control local de la enfermedad creemos correcta. Sin embargo no coincidimos con el tipo y tamaño del implante utilizado inmediatamente, puesto que este tipo de implantes redondos que ofrece idéntica forma y tamaño en todos los cuadrantes, no proporciona simetría en el contexto de la unidad mamaria. La indicación de radioterapia en tumores de tres centímetros y con un ganglio comprometido, sería discutible. No creemos que en este caso la irradiación administrada en la pared torácica haya ofrecido algún tipo de beneficio adicional. Por el contrario los efectos deletéreos como telangiectasias, fibrosis y deformidad son de esperar en un plazo de tiempo indeterminado [22]. La conversión por colgajo de gran dorsal más implante anatómico a escasos meses de control nos impresiona del todo aceptables.

En el último caso la táctica quirúrgica propuesta se ajustaron al marco multidisciplinario. Mastectomía más reconstrucción siempre y cuando las condiciones lo permiten se ajusta a nuestra filosofía puesto que pretendemos corregir los estigmas de la enfermedad. La poca elasticidad de la piel del tórax y la falta de interposición del pectoral mayor en el polo inferior del implante, generaron una ulcera por presión. La conversión a un colgajo de gran dorsal en el momento oportuno nos pareció del todo razonable. Colgajo altamente resistente a las injurias, compensa pérdidas de sustancia considerables. Un implante anatómico para dar volumen y proyección se justifica puesto que este tipo de colgajos se atrofian en más del 30 % de su volumen [23-24]. A juzgar por el resultado cosmético a 4 meses, lo consideramos básicamente aceptable, con un volumen y proyección hiper corregidos al principio. Mismo si en detalle no conseguimos una simetría perfecta, la unidad mamaria fue restituida y la paciente quedó plenamente satisfecha.

Las técnicas quirúrgicas han evolucionado hasta el punto en que se puede alcanzar un adecuado control de la enfermedad y al mismo tiempo una buena estética mamaria. Recidivas locales que no superen el 4 % en diez años son estadísticamente tolerables luego de mastectomías [25], en tanto que las cirugías conservadoras duplican dichas tasas en el mismo lapso de tiempo [26]. La reconstrucción mamaria no aumenta el riesgo de recidiva local, en cuanto a la degradación natural de las reconstrucciones, estas son más acentuadas cuando se trata de reconstrucciones por implantes que por tejidos autólogos. El paso del tiempo como variable individual afecta más a los implantes que a los colgajos. La mayoría de las contracturas capsulares se desarrollan en los primeros dos años y uno de cada dos casos reparados por prótesis sufren un deterioro significativo en los primeros cinco años, en tanto que los colgajos se mantienen estables en el tiempo, con tasas que no superan el 30 % de deterioro en cinco años [27].

Aceptamos que la paciente reconstruida debe vivir sin manifestación de la enfermedad y en condiciones de confort físico. Sin embargo algunos resultados bien reglados sufren procesos de deterioro. Las complicaciones inmediatas en las reconstrucciones se deben principalmente a fallas en la técnica quirúrgica. Los errores tácticos o apreciaciones desacertadas pueden determinar resultados aleatorios que necesiten algún gesto quirúrgico de corrección. Conocidos son los efectos perniciosos de las irradiaciones en reconstrucciones por prótesis.

En esta serie consideramos que hubo errores de manejo, gestos quirúrgicos sobre valorados, técnicas de reconstrucción desacertadas y tratamientos adyuvantes innecesarios, todo lo cual incrementó las complicaciones y sus consecuentes reintervenciones. Entendemos que para disminuir las cifras de complicaciones o resultados mediocres, debemos interpretar mejor el universo de la paciente en el sentido de que al tratar la enfermedad or-

gánica estamos obligados a preservar de la mejor manera su integridad física.

En los cuatro casos, este tratamiento quirúrgico realizado por un equipo formado en cirugía oncológica y plástica tuvo como resultado un cambio en la calidad de vida de las pacientes. La oncoplastia representa una opción que debe ser considerada en todo tratamiento quirúrgico de las enfermedades mamarias.

Los beneficios de las reconstrucciones en el cáncer de mamas cuando se realizan en forma inmediata evitan el impacto psicológico de una mutilación. En tanto que las reconstrucciones diferidas realizadas al finalizar los demás tratamientos oncológicos, corrigen las secuelas quirúrgicas o estigmas físicos. Sabemos que los fracasos en las reconstrucciones generan en el individuo un sentimiento de desvalorización y rechazo a su propia imagen corporal. De ahí el interés de anticiparse a las complicaciones o resultados no deseados mediante un manejo riguroso de cada caso, respetando los principios oncológicos, interpretando los protocolos para cada situación y aplicando el sentido común dentro del universo de necesidades, deseos o limites de cada paciente.

En resumen, consideramos que los resultados cosméticos de estas cirugías de conversión son aceptables, vista la presentación de cada paciente, puesto que hemos objetivado sus condiciones morfológicas e interpretado sus aflicciones e ilusiones de alcanzar mejores condiciones de vida.

REFERENCIAS

1- Scholl SM. Neo adjuvant versus adjuvant chemotherapy in premenopausal patients with tumors considered too large for breast conservative surgery. Preliminary results of a randomised trial. S6. Eur. J Cancer 1994; 30: 645-652.
2- Buehler PK. Patient selection for prophylactic mastectomy: who is at high risck. Plast Reconstr Surg 1991; 88: 389.
3- Ford D, Easton DF, Bishop DT, et al. Risck of cancer in BRCA 1 mutation carriers. Lancet, 1994; 343: 693.
4- Kroll SS, Khoo A, Singletary E, Ames F, et al. Local Recurrence Risk after Sking-sparing and conventional mastectomy : 6-years follow-up. Plast Reconstr Surg, 1999; 104: 421-425
5- Galli M, López R, Rojas H, Ruíz Díaz A, Sanabria V. Reconstrucción Parcial de los Senos. Rev. Cir. Parag. 2009; 33: 14-24.
6- Veronesi U., Cascinelli N., Mariani L., Greco M., Saccozi R., Luini A., Aguilar M., Marubini E., Twenty-year follow-up a Randimozed Study comparing Breast-conserving Surgery with Radical Mastectomy for Early Breast Cancer. N Eng J Med 2002; 347: 1227-1232.
7- Clough KB, Cuminet J, Fitoussi A, et al. Cosmetic Sequeale after conservative treatement of breast cancer: Classification and results of surgical correction. Ann Plas. Surg 1998; 41: 471-481
8- Audretsch WP, Reazi M, Kolatas C, et al: Tumor specific inmediate reconstruction in breast cancer patients. Persp. Plast. Sur 1998; 11: 71-76
9- Berrino P, Campora E, Santi P. Postquadrantectomy breast deformities: Classification and thecniques for surgical correction. Plast. Reconstr. Surg.1987; 79: 567
10- Bostwick J, Paletta C, Hartrampf CR. Conservative treatment of breast cancer. Ann Surg 1986; 203: 481-489
11- Clough K, Lewis J, Couturaud B, Fitoussi A, Nos C, Falcout M. Oncoplastic techniques allow extensive resections for breast-conserving therapy of breast carcinomas. Ann Surg. 2003; 237: 26-34.
12- Bricout N, Chavoin JP, Flageul G, Ohana J, Ricbourg B. Hypertrophe mammaire. Rapport du XXXIV congres de la Societe Francaise de Chirurgie Plastique Reconstructrice et Esthetique. Octobre 1989.
13- Rietjens M. European Institute of Oncology. Breast Cancer: oncologic and reconstructive surgery. Abstract Book. June 2007.
14- Baker J. Classification of spherical contractures. Read at the Aesthetic Breast Symposium. Scottsdale, Arizona, 1975.
15- Hartrampf CR, Scheflan M, Black PW. Breast Reconstruction with a transverse abdominal island flap. Plast. Reconstr. Surg. 1982; 62: 216-225
16- Wise RJ. A preliminary report on a method of planning the mammaplasty. Plast. Reconstr. Surg.1956; 17: 367.
17- Skoog T. A technique of breast reduction. Transposition of the nipple on a cutaneous vascular pedicle. Acta Chir. Scand. 1963; 126: 453-465.
18- Bostwick III J, Jones G. Why I choose autogenous tissue in breast reconstruction. Clin Plast Surg 1994; 21: 165-175.
19- Le Gal M., Chavanne G., Pellier D. Diagnostic value of clustered microcalcifications discovered by mammography (apropos of 227 cases with histological verification and without palpable breast tumor). Bull Cancer 1984; 71: 57-64.
20- Sreeni R. Chittor, M.D., Sandra M. Swain, M.D. Locally Advanced Breast Cancer: Role of Medical Oncology. The Breast. Copeland EM. Bland K. W. B. Saunders Company. Volume 2, chapter 69
21- Rietjen M, Garusi C, Lanfrey E, Petit JY. La suspension cutanée : reconstruction mammaire immèdiate avec avancement cutanée abdominal Á l`aide d`une plaque non résorbable. An Chir Plast Esthet. 1997; 42: 177-182
22- Petit JY, Rietjens M, Garusi C,Capko D. Primary and secondary breast reconstruction with special emphasis on the use of prosthesis. Recent Results Cancer Res 1996; 140.
23- Delay E, Gounot N, Bouillot A, zlatoff P, Rivoire M. Autologus Latissimus Breast Reconstruction: A 3-Year Clinical Experience with 100 patients. Plast. Reconstr. Surg. 1998; 102: 1461-1478
24- Bostwick J, Nahai F, Wallace JG, and Vasconez JO. Sixty latissimus dorsi flap. Plast. Reconstr. Surg. 1979; 63: 31
25- Fisher B, Anderson S, Bryant J, Margolese RG, Deutsch M, Fisher E,Jong-Hyeon J, Wolmark N. Twenty-Year follow-up of a randomized Trial Comparing total mastectomy, lumpectomy, and lumpectomy plus irradiation for the treatment of invasive Breast Cancer. N Engl J Med 2002; 347: 1233-1241
26- Veronesi U., Cascinelli N., Mariani L., Greco M., Saccozi R., Luini A., Aguilar M., Marubini E. Twenty-Year follow-up of a randomized Study comparing Breast-conserving Surgery with Radical mastectomy for early Breast Cancer. N Engl J Med 2002; 347: 1227-1232.
27- Clough KB, Galli M, Fitoussi A. Resultats Esthetiques Tardifs des reconstructions mammaires par prothese. State of the Art. Breast Surgery with Silicone gel implants. Abstract. Juin 2001, Paris-France.