# DRENAJE BILIAR PERCUTÁNEO EN PACIENTES CON ICTERICIA OBSTRUCTIVA NEOPLÁSICA

## *PERCUTANEOUS BILIARY DRAINAGE IN PATIENTS WITH OBSTRUCTIVE JAUNDICE NEOPLASTIC*

***Martínez Derlis*, Paredes Oscar *, Parquet Guido****

**RESUMEN**

**Introducción:** La aplicación de los procedimientos percutáneos para la descompresión de una vía biliar obstruida, resulta desde hace al menos una década, un avance en el manejo de enfermos graves, a veces inoperables. El drenaje biliar – temporal o definitivo mediante técnicas mini-invasivas – constituye un logro significativo de la ciencia médica.

**Objetivo:** Revisar la experiencia de dichos procedimientos en un servicio de cirugía general, su frecuencia de aplicación, sus principales indicaciones y la modalidad en que fue realizada.

**Material y método:** Estudio observacional descriptivo de corte transverso relacionado a pacientes tratados en la Primera Cátedra de Clínica Quirúrgica del Hospital de Clínicas (FCM-UNA) durante el período 2007-2010 y que fueran sometidos a drenaje biliar percutáneo en el manejo de la ictericia obstructiva neoplásica.

**Resultados:** La frecuencia de aplicación del método percutáneo en la paliación de la ictericia obstructiva neoplásica fue de 30%. El tumor de Klastkin ocupó el primer lugar como causa especifica en la realización de este procedimiento (38%). La modalidad de drenaje que fue mayormente implementada fue el drenaje externo realizado en el 77% de los casos.

**Conclusión:** En un tercio de los pacientes de nuestra serie con ictericia obstructiva neoplásica se ha utilizado el método percutáneo en la paliación de la obstrucción de las vías biliares, con resultados alentadores; teniendo al tumor de Klastkin como la causa principal y siendo el drenaje externo la modalidad de derivación más utilizada.

***Palabras claves:*** Drenaje biliar percutáneo

**SUMMARY**

**Introduction**: The application of percutaneous procedures for decompression of an obstructed bile duct, it is for at least a decade, a breakthrough in the management of critically ill patients, sometimes inoperable. Biliary drainage - temporary or permanent mini-invasive techniques - is a significant achievement in medical science.

**Objective**: To review the experience of such procedures in general surgery, frequency of application, the main indications and manner in which it was made.

**Methods**: An observational cross-sectional, descriptive related to patients treated in the first chair of Clinical Surgery Clinicas Hospital (FCM-UNA) during the period 2007-2010 and who were undergoing percutaneous biliary drainage in the management of jaundice neoplastic obstructive**.**

**Results**: The frequency of application of percutaneous method for palliation of malignant obstructive jaundice was 30%. Klastkin tumor ranked first as a cause specified in the performance of this procedure (38%). The drain mode was implemented mostly external drainage was performed in 77% of cases.

**Conclusion:** One third of the patients in our series with malignant obstructive jaundice was used percutaneous method for palliation of biliary obstruction, with encouraging results, having the tumor Klastkin as being the main cause and external drainage derivation mode used.

***Keywords:*** percutaneous biliary drainage

### INTRODUCCIÓN

La obstrucción biliar neoplásica es una fuente frecuente de morbilidad en los pacientes. En su mayoría estos, tienen una esperanza de vida muy limitada y para sus médicos es un reto, ofrecer una adecuada descompresión de la vía biliar para paliar los síntomas o para administrar quimioterápicos. Sin embargo, no fue hasta mediados de la década de 1970 que el drenaje biliar percutáneo se convirtió en un procedimiento para el tratamiento no quirúrgico de la ictericia obstructiva. El abordaje percutáneo de la vía biliar, ha sido utilizado con fines diagnósticos y terapéuticos cada vez más prometedores. Se ha logrado el drenaje efectivo de obstrucciones altas de la vía biliar, la colocación de prótesis, la extracción de cálculos por esta vía y además ha permitido la dilatación de estenosis. [1,2,3,4]

### OBJETIVOS

1. Determinar la frecuencia de aplicación de proce-

* *Médico Cirujano - Auxiliar de la Enseñanza*
***Primera Cátedra de Clínica Quirúrgica - Facultad de Ciencias Médicas- UNA***

dimientos percutáneos en el tratamiento de la obstrucción biliar neoplásica.

2. Citar los diagnósticos específicos que motivaron su realización.
3. Describir la modalidad terapéutica implementada como técnica en su realización.

**MATERIAL Y MÉTODOS**

Estudio observacional, descriptivo, retrospectivo, de corte transverso, basado en una serie de casos de pacientes sometidos a drenaje biliar percutáneo con diagnóstico de ictericia obstructiva neoplásica, internados en la Primera Cátedra de Clínica Quirúrgica del Hospital de Clínicas de la Facultad de Ciencias Médicas durante el período de enero del 2007 a diciembre del 2010.

**RESULTADOS**

Según la revisión de historias clínicas se encontraron 284 pacientes con ictericia. En forma discriminada el 15% (43 casos) fueron de origen neoplásico ,y sólo en 13 pacientes se pudo realizar un drenaje biliar percutáneo (5%) **(Fig. 1)**

Los hallazgos encontrados sugieren al tumor (T) de Klastkin como la patología que principalmente requirió del procedimiento, siendo los diagnósticos en forma discriminada señalados en la **Fig. 2.**

A 10 pacientes (77%) se les colocó catéteres de derivación externa de 8.5 Fr y a 3 (23%) de ellos catéteres de derivación interna-externa o universal de 8.5 Fr.

En el 100% de los pacientes el drenaje biliar percutáneo fue paliativo (definitivo). No se encontró ningún paciente con drenaje temporal.

La bilirrubina total antes del procedimiento fue en promedio de 15,3 mg%. La bilirrubina directa antes del drenaje fue en promedio 11.5 mg%. La bilirrubina total posterior al procedimiento fue de 8,8 mg% en promedio. La bilirrubina directa posterior al procedimiento fue de 6,8 mg% en promedio. Por lo que se deja denotar un porcentaje de disminución de la bilirrubina total en un 43 % y de la bilirrubina directa en el orden del 41%.

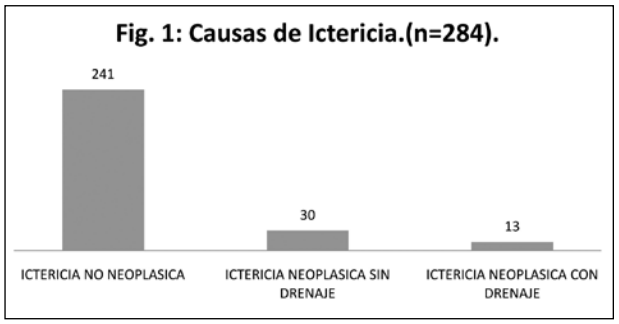


Fuente: Archivo - 1ª Cátedra de Clínica Quirúrgica -FCM-UNA

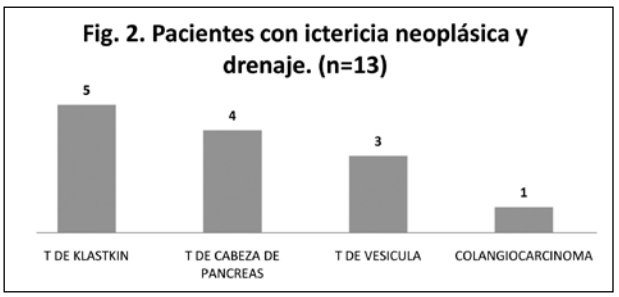


Fuente: Archivo - 1ª Cátedra de Clínica Quirúrgica -FCM-UNA

El prurito fue una constante como síntoma de los 13 pacientes que habían sido sometidos a drenaje, todos mejoraron luego del procedimiento y esto es comentado en forma subjetiva ya que su apreciación sólo puede relatarse, sin comprobarse por estudio objetivo.

Los medios de guías utilizados durante el procedimiento invasivo mínimo fueron de gran utilidad, destacándose la ecografía abdominal y la radioscopia con el arco en C. En un sólo caso la tomografía axial computarizada fue utilizada.

No se observó ninguna complicación durante el procedimiento. Posterior al drenaje percutáneo se constató la salida de dos drenajes biliares en forma accidental que fueron recolocados y un paciente presentó un cuadro de pancreatitis aguda leve.

**DISCUSIÓN**

Las obstrucciones de la vía biliar proximal son causadas por el colangio-carcinoma, lesiones metastásica y neoplasias de la vesícula biliar. [5-8] El drenaje biliar en el manejo de estas lesiones con endoscopia es más complejo pues están menos accesibles al endoscopio y la contaminación de la vía biliar intrahepáticas por gérmenes intestinales es casi la regla por lo cual la vía percutánea trans parietohepática es la indicada en estos casos para lograr un drenaje efectivo. [9-11]

Según el trabajo realizado y los datos obtenidos con respecto a los pacientes sometidos a drenaje biliar percutáneo se observó que en frecuencia de tumores de la vía biliar, el tumor de Klastkin ocupa el primer lugar con 5 casos que corresponden al 38%; lo cual se corresponde con otros trabajos realizados a nivel nacional [12,13]. El catéter de derivación más utilizado fue el de derivación externa, esto podría deberse que no fue posible flanquear el tumor por la estenosis severa encontrada.

En el 100% de los pacientes el drenaje de la vía biliar fue un tratamiento paliativo (definitivo), esto en relación a la inoperabilidad de los mismos por el mal estado general y estadio avanzado de la enfermedad. La disminución de la ictericia mejoraría los síntomas como el prurito del paciente, algo que es muy beneficioso desde el punto de vista del confort y de las medidas paliativas. Notamos que el descenso de la bilirrubina total y directa posterior al procedimiento es similar a los obtenidos por otros trabajos a nivel nacional e internacional. [12,13]

Con respecto las complicaciones durante el procedimiento no hubo ninguna, posterior a la misma podemos decir que esta es muy baja en comparación con otras series [14,15].

Los resultados de series publicadas (Mueller, Carasco, Hamlin, Yee) indican que el drenaje biliar percutáneo

puede efectuarse con un alto grado de éxito técnico (94 a 97% de los procedimientos). Las tasas de complicaciones relacionadas con el procedimiento varían del 4 al 8 % y se deben, en principio a hemorragia e infección (sepsis, colangitis supurada, abscesos hepáticos). En relación a esto podemos decir que estas complicaciones no encontradas en la nuestra en comparación con otras series, se debería a un mayor experiencia de los cirujanos hepato bilio-pancreáticos de la Primera Cátedra de Clínica Quirúrgica, que en los últimos años han mejorado su técnica y su manejo del paciente ictérico obstructivo. A pesar de la mejoría en las técnicas de tratamiento quirúrgico, la expectativa de vida en la mayoría de los casos de tumores de las vías biliares es inferior a seis meses. La elevada morbi-mortalidad de las mismas hacen que la colocación de una prótesis por vía endoscópica o percutánea constituyan actualmente la técnica de elección para paliar la ictericia y el prurito. [16]

## CONCLUSIÓN

En un tercio de los pacientes de nuestra serie con ictericia obstructiva neoplásica se ha utilizado el método percutáneo en la paliación de la obstrucción de las vías biliares, con resultados alentadores; teniendo al tumor de Klastkin como la causa principal y siendo el drenaje externo la modalidad de derivación más utilizada.

## BIBLIOGRAFÍA


1. Giménez M, Rostagno R, Suarez Anzorena F. Manual de procedimientos. Servicio de Intervencionismo guiado por imágenes del Instituto Quirúrgico El Callao. Buenos Aires; 1999: 74, 123-131.
2. Parquet G, Ortiz S, Samaniego C et al. Drenaje Biliar Percutáneo: Técnica, indicaciones y resultados. An. Fac. Cienc. Méd. (Asunción), 2005;38(3):61-67.
3. González LJ, Menéndez J, Escarpenter JC, Perez D. Abordaje Percutáneo de la Vía Biliar por Cirujanos Generales. Grupo de Cirugía Hepatobiliopancreatica. Hospital Hermanos Ameijeiras. Buenos Aires. Febrero 2008.
4. Arvanitakis M, Van Laethem JL, Pouzere S, Le Moine O, Deviere J. Predictive factors for survival in patients with inoperable Klatskin tumors. Hepatogastroenterology. 2006 JanFeb; 53(67):21-7.
5. Ferraina P, Oria A. Cirugía de Michans. Editorial El Ateneo. 2002. Pág. 476-484, 556-561, 644-646.
6. Giménez ME, Castilla C et al. Relato Oficial. Procedimientos Paliativos en las Neoplasias Biliopancreáticas. Buenos Aires 2007 Pág. 15-32.
7. Altemeier WA, Gall EA, Culbertson WR, Inge WW Sclerosing Carcinoma of de intrahepatic ( hilar) bile ducts. Sugery 1966; 60: 191:200
8. Klatskin G , Adenocarcinoma of the hepatic duct at its bifurcation within the porta hepatis; an unusual tumour with distinctive clinical and pathological features. American Journal of Medicine 1965;38:241-256
9. Burke,E., Jarnagin,W., Blumgart,L. Et al. Hilar cholangiocarcinoma. Ann. Surg. 1998. 228: 385-394.
10. Blumgart LH Bile duct strictures. Gastrointestinal Surgery 1984;2: 755-811
11. Holzinger F, Z´grangger K, Buchler MW.et al. Mechanisms of biliary carcinogenesis: a pathogenetic multistage cascade towards cholangiocarcinoma. Ann Oncol. 1999; 10: 122-26
12. Costamagna G, Tringali A, Petruzziello L, Spada C. Hilar tumours. Can J Gastroenterol. 2004 Jul; 18(7):451-4.
13. Yalcin S. Diagnosis and management of cholangiocarcinomas: a comprehensive review. Hepatogastroenterology 2004; 51: 43-50
14. Samaniego C. Resultados del Tratamiento quirúrgico del cáncer de páncreas. Tesis. Pág. 1-2; 1986.
15. Nakle B, Eduardo. Drenaje Preoperatorio de la Vía Biliar Principal en el Cáncer de Cabeza de Páncreas. Trabajo Monográfico Final de Posgrado de Cirugía General. Clínica Quirúrgica 3. Facultad de Medicina-Universidad de la Republica del Uruguay Pág. 4-5.2005.
16. Martínez B, C. Drenaje no quirúrgico de las vías biliares. Monografía Pág. 4-96; 1993.



**Autor correspondiente**:
Dr. Derlis Martínez
Teléf.: 0981709014.
**Email:** derlis007@hotmail.com