TUMOR SÓLIDO PSEUDOPAPILAR DE PÁNCREAS

SOLID-PSEUDOPAPILLARY NEOPLASM OF PANCREAS

Vera Verónica [1], Molinas Fernando[1], Gutiérrez Tomas[2] , Soskin Ana[3]

RESUMEN

Introducción: El tumor sólido pseudopapilar del páncreas es un tumor epitelial de baja malignidad que afecta a mujeres jóvenes y corresponde de 1 a 2 % de todas las neoplasias del páncreas**.** Se reporta el caso de una mujer, 20 años, con 1 año de evolución de dolor en hipocondrio izquierdo con anemia leve. La ecografía abdominal mostró una tumoración en hemiabdomen izquierdo correspondiente a una masa mixta en páncreas. Se realizó pancreatectomía distal y esplenectomía. La anatomía patológica reportó neoplasia epitelial sólida y pseudopapilar de 13 cm del cuerpo y cola del páncreas, sin compromiso esplénico.

Conclusión: El tumor sólido pseudopapilar del páncreas es una neoplasia de etiología desconocida más frecuente en mujeres jóvenes, que debe formar parte de los diagnósticos diferenciales ante un tumor en páncreas. La cirugía por sí sola tiene un nivel de curación excelente.

Palabras claves: neoplasia epitelial sólido y pseudopapilar, pancreatectomía distal.

SUMMARY

Introduction:Solid pseudopapillary tumor of the pancreas is a low-grade malignant epithelial tumor that affects young women and corresponds to 1-2% of all pancreatic neoplasms. We report the case of a woman, 20 years, with 1 year history of left upper quadrant pain with mild anemia. Abdominal ultrasound showed a mass in the left abdomen corresponding to a mixed mass in the pancreas. We performed distal pancreatectomy and splenectomy. The pathology reported solid pseudopapillary epithelial neoplasm of 13 cm from the body and tail of the pancreas, spleen without obligation. **Conclusion:** Solid pseudopapillary tumor of the pancreas is a neoplasm of unknown etiology more common in young women, which should be part of the differential diagnosis with a tumor in the pancreas. Surgery alone has an excellent level of healing.

Keywords: Solid-pseudopapillary neoplasm, distal pancreatectomy.

INTRODUCCIÓN

Antes conocida como neoplasia epitelial papilar sólida y quística del páncreas o neoplasia quística papilar, esta infrecuente lesión, denominada posteriormente tumor sólido pseudopapilar de páncreas, constituye una neoplasia pancreática histológicamente distintiva, con bajo potencial de malignidad y pronóstico favorable, que suele afectar a mujeres jóvenes [1,2]. Si bien su apariencia imagenológica es variable (desde formas puramente sólidas a lesiones típicamente quísticas), su diagnóstico y caracterización pueden ser correctamente realizadas en la mayoría de los casos a partir de los datos clínicos y de la utilización de ecografía, tomografía computada y resonancia magnética [3-5].

DESCRIPCIÓN DEL CASO

Paciente, mujer de 20 años, con 1 año de evolución de dolor en hipocondrio izquierdo, de inicio insidioso, luego intenso, de tipo pesadez, saciedad temprana y distensión abdominal. El análisis clínico reveló solo una anemia leve. En la ecografía abdominal se encontró una tumoración en hemiabdomen izquierdo correspondiente a una gran imagen mixta en páncreas, líquida con abundantes grumos **(Fig. 1).** Fue sometida a cirugía donde se realizó pancreatectomía distal y esplenectomía **(Fig. 2)**. La anatomía patológica encontró una neoplasia epitelial sólida y pseudopapilar **(Fig. 3 y 4)** de 13 cm del cuerpo y cola del páncreas, ausencia de compromiso esplénico y 2 ganglios linfáticos regionales libres de tumor. Actualmente la paciente se encuentra en buen estado general.

1. *Médico Residente - Anatomía Patológica*
2. *Médico Residente - Servicio de Cirugía General*
3. *Médico Patólogo - Servicio de Anatomía Patológica*

Servicios de Anatomía Patológica y Cirugía General. Hospital Nacional de Itaugua - Paraguay.

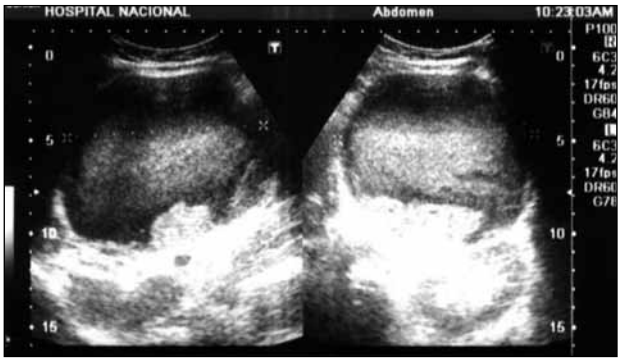

Fig. 1: Ecografía abdominal donde se evidencia la masa pancreática (Archivo del autor).

Fig. 2: Pieza macroscópica de resección de cuerpo y cola del páncreas, incluyendo al bazo. (Archivo del autor).

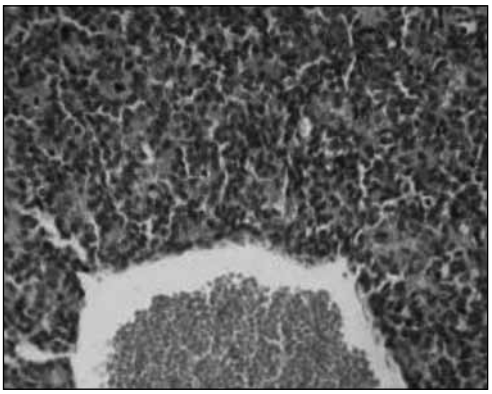

Fig. 3 y 4: Vista microscópica de la lesión epitelial sólida y pseudopapilar (Archivo del autor).

DISCUSIÓN

El tumor sólido pseudopapilar de páncreas constituye proceso neoplásico infrecuente (1% - 2% de todos los tumores pancreáticos exócrinos) [1-3]. Descrita por Frantz [4,5], en 1959, esta lesión fue designada con el nombre de "tumor papilar del páncreas, benigno o maligno (o tumor de Frantz)" y también denominada neoplasia epitelial papilar sólida y quística o neoplasia quística papilar [5]. En 1996, sin embargo, la Organización Mundial de la Salud la llamó Tumor Sólido Pseudopapilar de Páncreas, término utilizado actualmente [1,5]. Se presenta con mayor frecuencia en mujeres jóvenes asiáticas o de raza negra, generalmente entre 20 y 40 años de edad (promedio: 28 años), aunque se han reportado casos aislados en niños o incluso en pacientes de sexo masculino. Estos tumores cuando adquieren gran tamaño, pueden ocasionar síntomas por compresión de estructuras vecinas. Los datos de laboratorios no suelen resultar útiles ya que los niveles de amilasa sérica y marcadores cancerígenos pancreáticos (CA19-9, antígeno carcino-embrionario, alfafetoproteína) suelen ser normales y de apariencia imagenológica variable. Puede localizarse, más frecuentemente en el cuerpo y la cola del páncreas. El tratamiento suele consistir en la resección quirúrgica completa, con un comportamiento benigno [1-3] como el realizado en nuestro caso.

CONCLUSIÓN

El tumor sólido pseudopapilar del páncreas es una neoplasia de etiología desconocida que se presenta más frecuentemente en mujeres jóvenes. Debe ser tenida en cuenta entre los diagnósticos diferenciales ante un tumor en páncreas. La cirugía por sí sola tiene un nivel de curación excelente.

BIBLIOGRAFÍA

1. Kalb B, Sarmiento JM, Kooby DA, Adsay NV, Martin DR. MR Imaging of cystic lesions of the pancreas. RadioGraphics 2009;29:1749-1765.
2. Kim YH, Saini S, Sahani S, Hahn PF, Mueller PR, Auh YH. Imaging diagnosis of cystic pancreatic lesions: pseudocyst versus nonpseudocyst. Radiographics 2005;25:671-685.
3. Coleman KM, Doherty MC, Bigler SA. Solid-pseudopapillary tumor of the pancreas. RadioGraphics 2003;23(6):1644-1648.
4. Frantz VK. Tumors of the pancreas. En: Atlas of tumor pathology. Section 7, Fasc. 27&28. Washington DC: Armed Forces Institute of Pathology. 1959. p. 32-33
5- Stembers S. Diagnostic Surgigal Patholgy, 5th Edition, HQ 2012. 35.

Autor Correspondiente:
Dra. Ana Soskin
Dirección: Pitiantuta 347 - Tel: 221020
Email: anita_soskin@hotmail.com