TERATOMA CONGÉNITO DE ÓRBITA IZQUIERDA

CONGENITAL TERATOMA OF THE LEFT ORBIT

Vera Verónica[1], Soskin Ana[2], Bareiro Federico[3], Molinas Fernando[1].

RESUMEN

Introducción: El teratoma es un tumor congénito poco frecuente que se origina de una célula embrionaria pluripotencial capaz de desarrollar tejidos que derivan de las tres capas germinales: ectodermo, mesodermo y endodermo. **Objetivo**: Reportar un caso anátomo-clínico de proptosis congénita secundaria a teratoma orbitario. Se trata de un recién nacido de sexo femenino, de 10 días de edad, que presentó una tumoración en la región hemifacial izquierda. Se realizó resonancia magnética nuclear (RMN) de cráneo, donde se visualizó un aumento significativo de volumen de la región orbitaria izquierda, con áreas quísticas y sólidas, sin aparentes signos de infiltración a fosa craneal. Se procedió a la exéresis de la tumoración, y posterior estudio anatomopatológico. **Conclusión**: Los teratomas son lesiones benignas y raramente sufren malignización. Su tamaño y velocidad de crecimiento dentro de la órbita pueden causar destrucción importante en etapas tempranas de su desarrollo y con la extirpación se obtiene un buen resultado.

Palabras claves: Teratoma congénito orbitario; recién nacido.

SUMMARY

Introduction: Teratoma is a congenital tumor of low frecuency that originates upon a pluripotent embryonic cell which is able to develop all three germinal layers: ectoderm, mesoderm and endoderm. **Objective:** Report an anatomo-clinical case of a teratoma asociated with secondary congenital proptosis. **Results:** Female newborn of 10 days of age, presented a large tumor of the left hemifacial region. A nuclear magnetic resonance (MRI) of the skull was performed showing a significant volume increase of the left orbital region, with solid and cystic areas, without signs of infiltration of the cranial fossa. The exeresis of the tumor was performed. The histopathology report informed a mature congenital teratoma of the orbit. **Conclusion:** it is important to acknowledge that teratomas are benign lesions and rarely experiment malignant transformation. Their size and speed of growth inside the orbit may cause important destruction in early development stages. The surgical excision provides a good therapeutic result.

Keywords: congenital teratoma of the orbit, newborn.

INTRODUCCIÓN

El teratoma es un tumor congénito poco frecuente que se origina de una célula embrionaria pluripotencial capaz de desarrollar tejidos que derivan de las tres capas germinales: ectodermo, mesodermo y endodermo [1,2]. La gran mayoría son unilaterales, de crecimiento rápido y no se asocian a otras anomalías. En general se comportan como tumores benignos, aunque en un bajo porcentaje de teratomas existe un comportamiento maligno [2,3]. Histológicamente se clasifican como Teratomas maduros o inmaduros. Los inmaduros pueden presentar amplias áreas neuroectodérmicas, que plantean el diagnóstico diferencial con neuroblastoma y retinoblastoma, o mesénquima inmaduro tipo blastema metanéfrico o diferenciación rabdomioblástica; mientras que los teratomas maduros contienen estructuras ectodérmicas. Se ve en niñas con una frecuencia de 2:1 en relación a los niños y se manifiesta en recién nacidos. [4,5]

DESCRIPCIÓN DEL CASO

Recién nacido (sexo femenino) por parto vaginal a las 38,7 semanas, en presentación cefálica, sin sufrimiento fetal, con un peso de 2,1 kg, tamaño 49 cm y Apgar 8/9, sin antecedentes heredofamiliares de importancia, que ingresa al servicio de neonatología por aumento importante de volumen en la región hemifacial izquierda ***(Fig. 1)***. La madre tenía 23 años, era su primera gestación, con control prenatal irregular y ecografías que no mostraron particularidad alguna. Al examen físico presentaba una masa tumoral lobulada con extensión importante (8 x 6 cm) de crecimiento rápido y deformante, de consistencia blanda y depresible, no constatándose visión alguna. Además se encontró una solución de continuidad en el tercio superior a través de la cual se evidencia una hernia de una estructura anatómica (córnea en apariencia). El resto del examen físico no mostró alteraciones. Se realizó resonancia magnética nuclear de cráneo donde se constató un aumento significativo de volumen de la región orbitaria izquierda, con áreas quísticas y sólidas, sin aparentes signos de infiltración a fosa craneal ***(Fig. 2 y 3)***. A los 24 días de vida se

1. *Médico Residente - Servicio de Anatomía Patológica*
2. *Médico Patólogo - Servicio de Anatomía Patológica*
3. *Médico Cirujano Maxilofacial - Servicio de Odontología*
Hospital Nacional de Itauguá - Paraguay.

Autor Correspondiente: Dra. Ana Soskin - Dirección: Pitiantuta 347 - Tel: 221020- Email: anita_soskin@hotmail.com

realizó exéresis de la tumoración. El estudio anatomopatológico confirmó que se trataba de un teratoma maduro congénito de la órbita, con tejidos derivados del ectodermo ***(Fig. 4)***, mesodermo y endodermo ***(Fig. 5)***.

La niña fue dada de alta y en su domicilio presentó una dificultad respiratoria, acudiendo a otro centro asistencial donde falleció a los 4 meses y medio de vida.

DISCUSIÓN Y CONCLUSIÓN

Aunque los teratomas son lesiones benignas y raramente sufren malignización su tamaño y velocidad de crecimiento dentro de la órbita puede causar destrucción intensa en etapas tempranas de su desarrollo [1-3]. Las intervenciones quirúrgicas realizadas de forma temprana cuando los huesos faciales aún no están calcificados permiten mayor recuperación de la anatomía con mejores resultados cosméticos. Los teratomas orbitarios rara vez contienen células malignas no germinales. El manejo clínico inicial en estos casos es la resección quirúrgica completa y la decisión de quimioterapia adyuvante o radiación debe realizarse en base a los hallazgos patológicos para cada caso [4,5].

Fig. 1: Masa tumoral en órbita izquierda (Archivo del autor)

Fig. 2: RMN que muestra la masa heterogénea sin afectación cerebral (Archivo del autor)

Fig. 3: RMN donde se observa la masa en un corte axial (Archivo del autor)

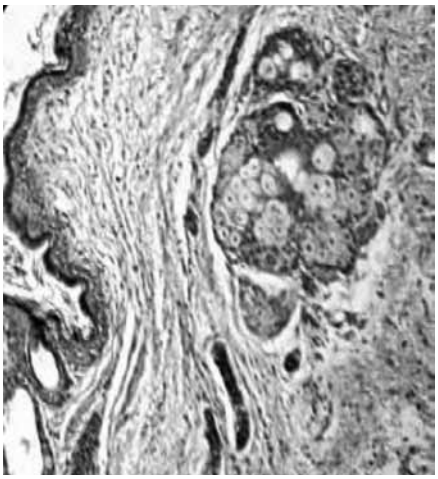

Fig. 4: Corte histológico (H&E) que muestra los elementos derivados del ectodermo.(Gentileza Servicio de Anatomía Patológica)

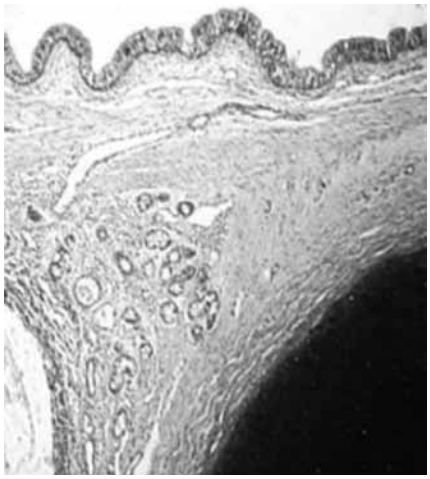

Fig. 5: Corte histológico (H&E). Se visualizan elementos del mesodermo y endodermo como componentes del teratoma. (Gentileza Servicio de Anatomía Patológica)

BIBLIOGRAFÍA

1- Gilbert-Barness, Potter's Pathology of the Fetus, Infant and Child, Elsevier 2nd ed: 2001; 1680-82.

2- González-Almaraz G, Pineda-Cárdenas MA. Tumores disontogénicos. Introducción, aspectos básicos y hamartomas. Rev Mex Oftalmol, 1997; 71(1):24-32.

3- Gündüz K, Kurt RA, Heper AO. Eye-conserving treatment in massive congenital orbital teratoma. Clin Experiment Ophthalmol. 2009;37:320–33.

4- Moon YJ, Hwang HS, Kim YR, Park YW, Kim YH. Prenatally detected congenital orbital teratoma. Ultrasound Obstet Gynecol. 2008;31:107–9.

5- Andrade IF, Hilarião MF, Rocha RC, Marback EF, Marback RL. Cystic orbital teratoma: clinicopathologic study: case report. Arq Bras Oftalmol. 2008;71:419–22.