# Cistoadenoma mucinoso de apéndice cecal. A propósito de un caso

# Moucinous cystoadenoma of cecal appendix. A case report

Dr. Jorge Manuel Alfonso Chávez, Dra. Fanny Medina

**RESUMEN**

La patología tumoral de apéndice es de baja incidencia, el mucocele se encuentra entre el 0,1 al 0,3 % de todas las apendicectomias. Predomina en el sexo femenino y la edad media de aparición ronda los 50 años. Se produce por alteración de las capas muscular y mucosa del apéndice probablemente secundario a obstrucción proximal de tumores benignos o malignos. El presente caso clínico corresponde a una paciente de sexo femenino de 30 años, que consultó en nuestro servicio por dolor en fosa iliaca derecha de 4 días de evolución que mejoraba parcialmente con deposiciones pastosas acompañado de constipación crónica sin nauseas, vómitos ni fiebre. Al examen fisico presentó dolor en fosa iliaca derecha con defensa muscular sin signos de irritacion peritoneal. En la rutina laboratorial no se constataron datos anormales, se realizo ecografía abdominal que informó una imagen tumoral proyectada en la región apendicular. Se realizó laparotomía de Mac Burney, se constató tumor mucinoso en tercio medio y distal con base indemne, por lo que se realizó apendicectomia, inventario de cavidad sin particularidad. El informe anatomopatológico confirmó el diagnóstico de cistoadenocarcinoma mucinoso de apéndice con base apendicular libre de tumor por lo que no fue necesario ningún tratamiento posterior. Este caso fue presentado por su extrema rareza y para recalcar la importancia de la apendicectomia como tratamiento dado que estos tumores pueden complicarse con pseudomixomas peritoneales o evolucionar hacia un carcinoma apendicular.

**Palabras claves:** Apéndice, Mucinoso, Cistoadenoma.

**SUMMARY**

The cecal appendix has a very low incidence of tumors, the mucocele is between 0.1 to 0.3 % of all appendectomies. It is prevalent in female and the average age of onset is about 50 years. It is produced by an alteration on the mucosal and muscular layers of the appendix probably secondary to obstruction of proximal benign or malignant tumors. This case corresponds to a female patient aged 30, who consulted on our service with chronic constipation and pain at right iliac fossa of 4 days of evolution that improved partially with deposition of pasty stools without nausea, vomiting or fever. Physical examination revealed pain in the right iliac fossa with muscular defense without signs of peritoneal irritation. In the routine laboratory no abnormal data were found, abdominal ultrasound was performed and reported a tumoral image that was projected on the appendicular region. Laparotomy was performed using Mac Burney technique, a mucinous tumor was found in the middle and distal third of the appendix without any harm to the base, so appendectomy was performed, cavity inventory without particularity. The pathology report confirmed the diagnosis of appendix mucinous cistoadenocarcinoma with appendicular base tumor-free and therefore the patient did not require further treatment. This case was presented by their extreme rarity and to emphasize the importance of the appendectomy as a treatment because these tumors can become complicated with peritoneal pseudomyxoma or evolve into an appendix carcinoma.

Key words: Appendix, Mucinous, Cystadenoma.

## INTRODUCCION

El mucocele apendicular fue descrita por primera vez por Rokitansky en 1842 [1] La patología tumoral de apéndice es de baja incidencia, el mucocele se encuentra

Institución: Centro Médico Privado Santa Clara. Asunción.

entre el 0,1 al 0,3 % de todas las apendicectomias [2,3]. Desde el punto de vista histopatológico se clasifican en: a) hiperplasia focal o difusa de la mucosa, b) cistoadenoma mucinoso y c) cistoedenocarcinoma de apendice. Se denomina pseudomixoma peritoneal a una entidad clínica rara caracterizada por la ocupación de la cavidad peritoneal y del omento de grandes colecciones de contenido mucinoso, generalmente secundario a tumores benignos de origen apendicular y de ovario, aunque también pueden originarse a partir de neoplasias malignas. Predomina en el sexo femenino y la edad media de aparición ronda los 50 años. Se produce por alteración de las capas muscular y mucosa del apéndice probablemente secundario a obstrucción proximal de tumores benignos o malignos. Este caso fue presentado por su extrema rareza y para recalcar la importancia de la apendicectomia como tratamiento, el índice de recidivas es elevado, llevando a algunos autores como Donelly a estimar la operabilidad de estos tumores en un 35%, y el índice de recidivas en un 50-60%[15]. Estos tumores pueden complicarse con pseudomixomas peritoneales o evolucionar hacia un carcinoma apendicular.

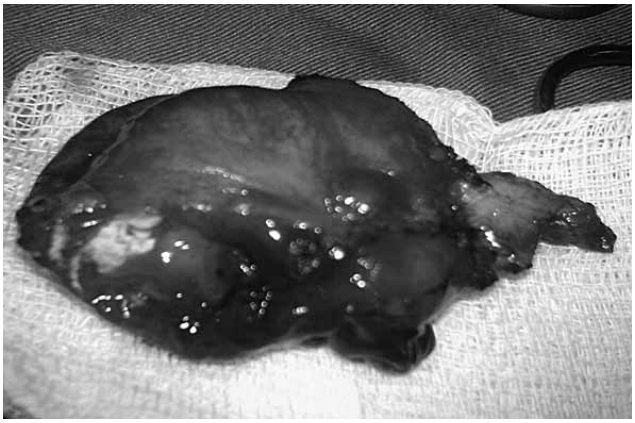

**Figura 1.** Pieza operatoria del tumor mucinoso de apéndice cecal.

**Figura 2.** Se observa que el tumor mucinoso se encuentra en tercio medio y distal del apéndice con una base estrecha y aparentemente no comprometida.

## PRESENTACION DEL CASO

El presente caso clínico corresponde a una paciente de sexo femenino de 30 años, que consultó en nuestro servicio por dolor en fosa iliaca derecha de 4 días de evolución que mejoraba parcialmente con deposiciones pastosas acompañado de constipación crónica sin nauseas, vómitos ni fiebre. Al examen fisico presentó dolor en fosa iliaca derecha con defensa muscular sin signos de irritacion peritoneal. En la rutina laboratorial no se constataron datos anormales, se realizo ecografía abdominal que informó una imagen tumoral proyectada en la región apendicular. Se realizó laparotomía de Mac Burney, se constató tumor mucinoso en tercio medio y distal con base indemne fig 1 y 2, por lo que se realizó apendicectomia, inventario de cavidad sin particularidad. El informe anatomopatológico confirmó el diagnóstico de cistoadenocarcinoma mucinoso de apéndice con base apendicular libre de tumor por lo que no fue necesario ningún tratamiento posterior. La paciente actualmente, luego de 6 meses de seguimiento, se encuentra sin sintomatología alguna, y en planes controles clínicos y de imágenes de forma rutinaria.

## DISCUSIÓN

Desde la primera descripción de tumor mucinoso de apendice por Rokitansky en 1842, hay muy pocas observaciones de esta patología, en nuestro país, no existe una publicación del mismo en literatura indexada, de ahí su importancia. El cistoadenoma mucinoso es la causa mas frecuente de mucocele apendicular, y representa 50% de los casos. La sintomatología del mucocele es inespecífica, en el 23 al 50% de los casos se presenta de forma casual en el curso de una cirugía, en otras como nuestro caso, la ecografía es sugerente. La sintomatología mas frecuente es el dolor en hemiabdomen derecho agudo o crónico, que se observa en aproximadamente el 60% de los casos (2), y tumor abdominal palpable (3).

También se han descrito síntomas y signos como dolor cólico intermitente, síntomas urinarios, cambios en hábito intestinal, hemorragia digestiva baja e incluso metrorragia (4,13).

El tratamiento quirúrgico que se debe aplicar es en relación a los hallazgos del tumor y a su histología. Se ha descrito el abordaje laparoscópico para mucoceles pequeños, pero la técnica presenta el inconveniente del riesgo de recurrencias del sitio del trócar (15). En el caso de abordaje abierto debe iniciarse con la exploración de la cavidad abdominal, debido a la asociación del mucocele con otros tumores, particularmente con carcinoma del colon (11-20%) y con el llamado pseudomixoma peritoneal (4,5,12).

Cuando la revisión de la cavidad es negativa y el mucocele no parece estar complicado con ruptura ni compromiso de la base, se procede a la apendicectomía

con la precaución de evitar la extravasación del contenido. La simple apendicectomía en las presentaciones benignas, ya sea de quistes de retención, hiperplasia mucosa o cistoadenoma, entregan un excelente pronóstico para el paciente con sobrevidas de 91- 100% a 5 años 3,5. Para los casos que sugieran malignidad, la hemicolectomía derecha u otra resección colónica con criterio oncológico debe ser efectuada (12,13). En el caso analizado, la realización de la biopsia contemporánea nos permitió con seguridad poder realizar la simple apendicectomía, al recibir un informe que descartaba la posibilidad del adenocarcinoma. A pesar del breve seguimiento, la histología benigna nos hace predecir una favorable evolución para esta paciente en particular.

## REFERENCIAS


1. Minni F, Petrella M, Morganti A, Santini D, Marrano D. Giant mucocele of the appendix. Dis Colon Rectum 2001; 44: 1034-6.
2. Haritopoulos K, Brown D, Lewis P, Mansour F, Eltayar A, Labruzzo C, et al. Appendiceal mucocoele; a case report and review of the literature. Int Surg 2001; 86: 259-62.
3. Landen S, Bertrand C, Maddern GJ, Herman D, Pourbaix A, Neve A, et al. Appendiceal mucoceles and pseudomixoma peritonei. Surg Gynecol Obstet 1992; 175: 401-4.
4. Higa E, Rosal J, Pizzimbono C, Wise L. Mucosal hyperplasia, mucinous cystadenoma and mucinous cystadenocarcinoma of the appendix. Cancer 1973; 32: 1525-41.
5. Blair P, Bugis S, Turner L, MacLeod M. Review of the pathologic diagnoses of 2.216 appendectomy specimens. Am J Surg 1993; 165: 618-20.
6. Madwed D, Mindelzun R, Jeffrey RB. Mucocele of the appendix: Imaging findings. AJR 1992: 159: 62-72.
7. Isaacs KL, Warshauer DM. Mucocele of the appendix: computed tomographic, endoscopic, and pathologic correlation. Am J Gastroenterol 1992; 87: 787-9.
8. Rokitansky CF. A manual of pathological anatomy. English translation of the Vienna edition (1842). Philadelphia, Blancard and Lea, 1855: 89.
9. Castle OL. Cystic dilatacion of the vermiform appendix. Ann Surg 1915; 61: 582.
10. Álvarez R, González R, Seguel E, Betancur CG, Davanzo A, et al. Tumores y quistes apendiculares. Rev Chil Cir 2001; 53: 546-50.
11. Stocchi L, Wolf B, Larson D, Harrington J. Surgical treatment of appendiceal mucocele. Arch Surg 2003;138: 585-90.
12. Dachman A, Lichtenstein J, Friedman A. Mucocele of the appendix and pseudomyxoma peritonei. AJR 1985; 144: 923-9.
13. Kahn M, Friedman I. Mucocele of the appendix: Diagnosis and surgical management. Dis Colon Rectum 1979; 22: 267-9.
14. Gonzalez Moreno S, Shmookler BM, Sugarbaker PH. Appendiceal mucocele: contraindication to laparoscopic appendectomy. Surg Endosc 1998; 12: 1177-9.
15. Zuluaga Gómez A. Tumores retroperitoneales primitivos: Urología y retroperitoneo. Tema Monográfico LXII Congreso Nacional de Urología. Actas Urológicas Españolas 1997; 4: 51-75.