Artículo Original

PREVALENCIA, CARACTERÍSTICAS CLÍNICAS Y TRATAMIENTO QUIRÚRGICO DEL ASPERGILOMA PULMONAR

PREVALENCE, CLINICAL CHARACTERISTICS AND SURGICAL TREATMENT OF PULMONARY ASPERGILLOMA

Arce Aranda, Carlos[1]; Lee, Chong[1]; Meza, Chyntia[2];Adle, Elias[2]; Hasin, Gerardo[2]; Soskin, Ana[3]; Filártiga Lacroix, Anibal[1]

RESUMEN

Introducción: El Aspergiloma pulmonar es una infección saprofítica causada por un hongo denominado *Aspergillus.* Por lo general aparece dentro de cavidades pulmonares formadas por patologías previas siendo la más frecuente la tuberculosis. El síntoma de presentación más frecuente es la hemoptisis y se visualiza en radiografías de tórax como una masa radio-opaca dentro de una cavidad, separada de la pared de esta por una semiluna aérea. El tratamiento de elección es la cirugía con resección del lóbulo afecto.

Objetivos: Establecer la prevalencia de aspergiloma pulmonar en nuestro servicio y describir la forma de presentación clínica y el tratamiento efectuado.

Materiales y métodos: Estudio observacional retrospectivo descriptivo de corte transverso en el cual se han revisado 3151 historias clínicas desde enero de 1995 a enero del 2010, en el Hospital de Clínicas (Primera Cátedra de Clínica Quirúrgica- Departamento de Cirugía Torácica- y Cátedra de Neumología), Facultad de Ciencias Medicas, Universidad Nacional de Asunción.

Resultados: Se han encontrado 10 pacientes: tres de ellos no se conocían portadores de patologías previas y uno consultó por un neumotórax espontáneo. Los otros seis pacientes eran conocidos portadores de tuberculosis pulmonar con tratamiento previo y consultaron por hemoptisis. Se realizó el diagnóstico preoperatorio por radiografía, tomografía de tórax y/o serología. Cinco pacientes fueron sometidos a cirugía con resección del área afecta, confirmándose el diagnóstico por anatomía patológica. Además se verificó tuberculosis pulmonar activa en uno de ellos. Dos pacientes han fallecido en el postoperatorio por causas infecciosas. Los 5 restantes no fueron operados por causas clínicas o por rechazo del paciente.

Conclusión: El aspergiloma pulmonar es poco frecuente (prevalencia del 0,3%). La mayor parte aparece en pacientes con antecedentes de tuberculosis pulmonar y se manifiesta por tos y/o hemoptisis. La cirugía, cuando puede ser realizada, es la mejor opción de tratamiento.

Palabras claves: *Aspergillus*, Aspergiloma pulmonar, cirugía.

SUMMARY

Introduction: Aspergilloma is a saprophytic infection caused by a fungus called Aspergillus. Usually appears within lung cavities formed by previous pathologies remain the most frequent tuberculosis. The most common presentation symptom is hemoptysis and is displayed in chest X-ray as a mass radio-opaque within a cavity, separate from the wall of this by a shaped abnormalities showing air. The treatment of choice is surgical resection of the affected lobe.

Objective: To establish the prevalence of pulmonary aspergilloma in our service and describe the form of clinical presentation and treatment carried out.

Materials and methods: a retrospective observational study cross sectional in with have been revised 3151 medical histories from January 1995 to January 2010, the Hospital de Clinicas (First Chair of Surgical Clinic- Department of Thoracic Surgery, and Chair of The Pneumology Department), Faculty of Medical Sciences, National University of Asuncion.

Resultats: Have found 10 patients, three of them were not known carriers of diseases and prior one consulted by a spontaneous pneumothorax. The other six patients were known carriers of pulmonary tuberculosis with pretreatment and consulted by hemoptysis. The diagnosis preoperative was realized by X-Ray, tomography of the chest and/ or serology. Five patients were submitted to surgical resection of the affected area, confirming the diagnosis of pathological anatomy. In addition it was verified active pulmonary Tuberculosis in one of them. Two patients have died in the postoperative period by infectious causes. The remaining five patients were not operated by clinical causes or rejection by the patient.

Conclusion: the pulmonary Aspergilloma is infrequent (prevalence 0.3%). The greater part appears in patients with a history of pulmonary Tuberculosis and is manifested by cough and / or hemoptysis. Surgery, when you can be carried out, is the best treatment option.

Keywords: *Aspergillus*, Pulmonary aspergilloma, surgery.

1. *Departamento de Cirugía Torácica – Primera Cátedra de Clínica Quirúrgica*
2. *Cátedra de Neumología 3 Cátedra de Anatomía Patológica*
Hospital de Clínicas – Facultad de Ciencias Medicas – UNA

INTRODUCCIÓN

El *Aspergillus* es un hongo ubicuo comúnmente encontrado en el ambiente, pero sólo algunas especies causan enfermedad. [1]

En el pulmón expuesto al hongo el patrón de enfermedad que se desarrolla depende de la predisposición genética, del estado inmunológico del paciente, de las condiciones en que se encuentra el pulmón y la virulencia del hongo. [2-6]

Existe una variedad de síndromes pulmonares causados por este hongo que van desde aspergilomas en personas con cavidades pulmonares, a aspergilosis necrotizante crónica en pacientes moderadamente inmunocomprometidos o con enfermedades pulmonares crónicas. En inmunodeficientes aparece la aspergilosis pulmonar invasiva que es una forma severa y a menudo fatal. En asmáticos se ve la aspergilosis broncopulmonar alérgica causada por hipersensibilidad a los antígenos del *Aspergillus*. [1-6]

Anatomopatológicamente el aspergiloma consiste en una masa de varios centímetros de diámetro, marrón rojiza que se encuentra en una cavidad la mayoría de las veces no epitelizada. A la microscopia se observa en el interior micelios, fibrina, células inflamatorias y células epiteliales descamadas. [1,2,4,7]

La mayoría de las veces se presenta con episodios de hemoptisis, en pacientes con cierto grado de deterioro del estado general por enfermedades crónicas pre-existentes (como la tuberculosis). [2-8]

El diagnóstico de sospecha se realiza generalmente por la radiografía de tórax y tomografía computada, y se confirma mediante las pruebas serológicas, las cuales son positivas en más del 90% de los casos. Radiológicamente se puede observar la típica cavidad con el signo de la semiluna aérea. [3-6]

La baja frecuencia fue señalada por varios centros. El Hospital Temuco de Chile reporta 7 casos entre 1986 y 1999; [1] el Prof. Filártiga en una revisión de más de 20 años encontró 29 casos en el Servicio de Cirugía torácica del Hospital Jules Courmont de Lyon-Francia y sólo 2 casos en nuestro país; [7] y el Nacional Minamifukuoka Chest Hospital de Japón 41 pacientes entre 1973 y 1999 [8]; en Perú en el 2001 Arce y colaboradores han encontrado 14 casos de aspergilomas en el Hospital del Ica. [9] En nuestro país no existen datos estadísticos sobre la prevalencia de esta enfermedad.

El objetivo principal de este trabajo es establecer la prevalencia de aspergiloma pulmonar en nuestro servicio y los objetivos secundarios son describir la forma de presentación clínica y el tratamiento efectuado.

PACIENTES Y MÉTODO

Estudio observacional retrospectivo descriptivo de corte transverso en el cual se han revisado 3151 historias clínicas desde enero de 1995 a enero del 2010, en el Hospital de Clínicas (Primera Cátedra de Clínica Quirúrgica- Departamento de Cirugía Torácica- y Cátedra de Neumología), Facultad de Ciencias Medicas, Universidad Nacional de Asunción.

Los pacientes eran mayores de 20 años, internados en el Hospital de Clínicas (Primera Cátedra de Clínica Quirúrgica -Departamento de Cirugía Torácica- y Cátedra de Neumología) debido a una enfermedad pulmonar. Se han estudiado las siguientes variables: edad, sexo, procedencia, síntomas, antecedentes, forma de diagnóstico y tratamiento instaurado. Los datos fueron procesados en planillas informáticas de Microsoft Office 2003 (Excel).

RESULTADOS

Se revisaron 3151 historias de pacientes internados en las Cátedras de Neumología y Clínica Quirúrgica del Hospital de Clínicas, encontrándose 10 casos, con diagnóstico serológico y/o por imágenes de aspergiloma pulmonar (radiografía o tomografía), uni o bilateral, que han recibido o no tratamiento quirúrgico, dando una prevalencia de 0.3%.

De entre estos, 5 pacientes han recibido tratamiento quirúrgico en forma programada, una vez mejorado su valor de hemoglobina del ingreso.

La mayoría de los pacientes procedían del área rural (70%), con antecedentes de TBC pulmonar tratada (70%) y consultaron por tos y hemoptisis (80%) de diferente magnitud.

Radiológicamente, la típica imagen "en grelot" sólo fue observada en 30% de los casos, siendo más frecuente una masa apical, con fibrosis perilesional (70%), asociada o no a una fibrosis extensa pulmonar (pulmón destruido).

En cuanto a la serología fue realizada en 5 casos, siendo positiva en el 40%.

Tres casos que merecen una descripción un poco más detallada. Dos pacientes con antecedentes de TBC, han consultado por hemoptisis. Las imágenes evidenciaron fibrosis pulmonar apical. ***(Fig. 1)***

Fueron preparados para cirugía, realizándose una lobectomía superior derecha en un caso ***(Fig. 2)*** y en otro una neumonectomia izquierda. Ambas cirugías fueron muy laboriosas debido a la gran reacción pleural y fibrosis existente, secuela de su TBC, así como la neo vascularización concomitante. El postoperatorio no fue óptimo, presentándose un hemotórax en el segundo caso, que requirió un nuevo toilette pleural. Finalmente, ambos pacientes fallecieron en terapia intensiva (segunda semana del post operatorio) por complicaciones infecciosas y cardiacas (arritmias).

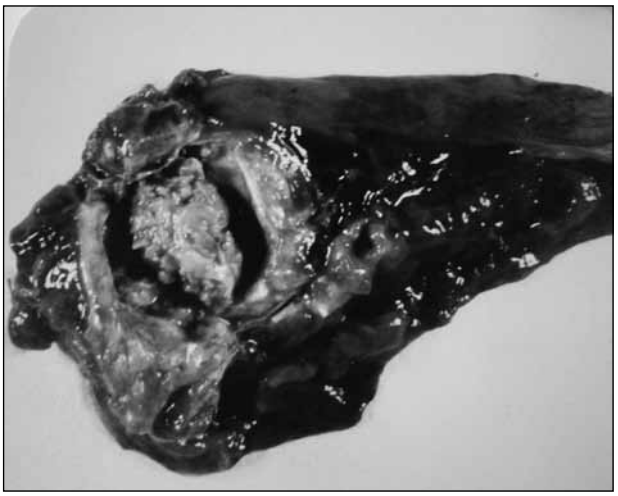

Fig.1: Rx tórax con pulmón destruido izquierdo (Archivo del autor)

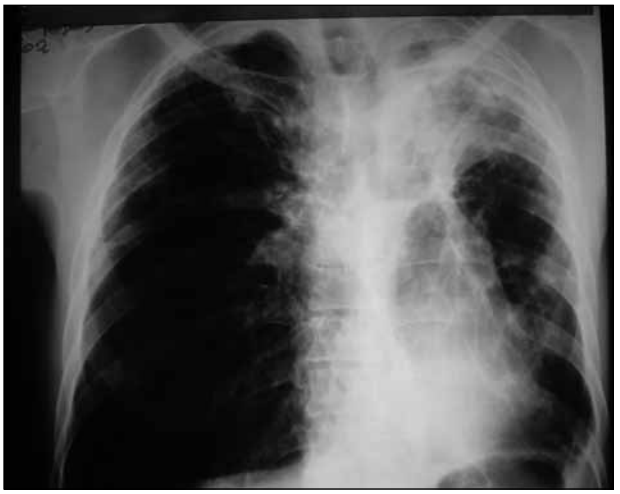

Fig.2: Vista macroscópica de la lesión en LSD. Intensa reacción fibrótica dentro de una cavidad ocupada por la bola fúngica. (Archivo del autor)

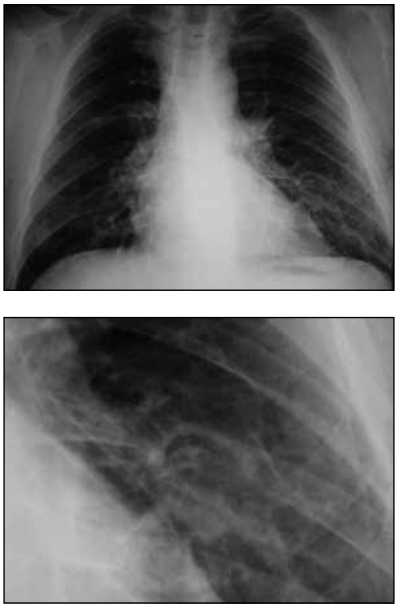

Fig. 3 y 4: Imagen sugestiva en base izquierda luego de la reexpansión pulmonar (Archivo del autor)

Fig. 5: TAC de tórax. Imagen "en grelot" en LII (semiluna aérea) (Archivo del autor)

El tercer paciente consultó por dolor torácico brusco en el hemitórax izquierdo, acompañado de dificultad respiratoria marcada, sin antecedentes previos. Se constató neumotórax grado III lado izquierdo y se realizó drenaje pleural sellado bajo agua.

La expansión pulmonar se logró en el curso de 4-5 días, evidenciándose en el lóbulo inferior izquierdo una imagen redondeada, de paredes gruesas, mal definida, con evidencia de contenido radiodenso. ***(Fig. 3 y 4)***, corroborada por la TAC ***(Fig. 5)***

Se indicó la toracotomía a fin de realizar un toilette pleural por el empiema tabicado que impedía la reexpansión completa.

En el lóbulo inferior parcialmente atelectásico, se palpó una tumoración de aprox. 5cm. de diámetro en el espesor del parénquima. Se realizó una lobectomía inferior izquierda sin inconvenientes.

La evolución de los restantes casos fue satisfactoria.

La anatomía patológica confirmó en todos los casos operados la existencia de aspergiloma. En uno de ellos coexistiendo con una TBC activa.

Cinco pacientes de la serie, con diagnóstico serológico y/o por imágenes, no fueron operados, ya sea por las malas condiciones clínicas del paciente (anemia y/o desnutrición importante, insuficiencia cardiaca o respiratoria descompensada) o por no aceptar la cirugía.

Estos pacientes fueron sometidos a tratamiento médico, con evolución variable.

DISCUSIÓN Y CONCLUSIÓN

La aspergilosis saprofítica o aspergiloma (bola de hongos), es una patología poco frecuente causada comúnmente por la variedad **fumigatus** y menos por la **flavus** que penetran al aparato respiratorio por inhalación. Es una tumoración fungosa que se forma dentro de cavidades que se encuentran en contacto con la vía aérea por una patología pulmonar preexistente. [1,2,3,6]

Una posibilidad es que en nuestro país los casos sean subdiagnosticados, ya que si un paciente consulta por hemoptisis el primer diagnóstico sospechado es tuberculosis y no se tiene en cuenta que esta patología puede estar asociada.

En la radiografía de tórax puede ser visualizada como una masa esférica, que se encuentra típicamente separada de la pared de la cavidad por un espacio aéreo (signo de la semiluna aérea) y está a menudo asociada a un adelgazamiento de la pared y de la pleura adyacente. Esta solo ha sido demostrada en 3 casos. En nuestro estudio la localización preferencial fue el lóbulo superior del lado derecho. [1,2,4,7] coincidente con la literatura.

La tuberculosis representa el 80% de las patologías preexistentes, por lo que las cavidades se encuentran en los vértices pulmonares rodeadas por tejido fibroso y una pleura engrosada, todas secuelas de una infección tratada y negativizada, algunas veces hasta 20 años antes. Otras enfermedades asociadas son los quistes broncógenos, las bronquiectasias quísticas, los abscesos pulmonares crónicos, la sarcoidosis, la histoplasmosis y el carcinoma bronquial necrosado. [1,2,4,5,6,7]

El aspergiloma es la forma más común de aspergilosis pulmonar, y tiene una alta tasa de morbilidad y mortalidad siendo esta ultima de 60% a los 5 años. [1,5]

Se manifiesta por hemoptisis en 80% de los casos, siendo esta varias veces masiva debida a una gran cantidad de neoformación vascular que irriga la zona secuelar y a una vasculitis necrotizante de los vasos pulmonares. También puede presentarse con síntomas inespecíficos como tos, dolor torácico, expectoración purulenta, síndrome febril y disnea.[1,2,4,5,7]

El diagnóstico de sospecha se realiza generalmente por la radiografía de tórax y tomografía computada, y se confirma mediante las pruebas serológicas, las cuales son positivas en más del 90% de los casos. Los estudios micológicos de esputo solo tienen valor si son reiteradamente positivos ya que estos hongos son contaminantes aéreos frecuentes de los cultivos del laboratorio y además pueden colonizar las vías respiratorias altas en condiciones normales, por lo que una vez operado el paciente la pieza debe ir al estudio anatomopatológico y micológico. [1,2,4,7,8]

La tomografía computada de tórax sin contraste demuestra con gran precisión las lesiones de aspergiloma, en 80% de los casos se observa la típica cavidad con el signo de semiluna aérea y en el resto imágenes inespecíficas. También permite visualizar la movilidad de la bola de hongos comparando la TAC en posición prono y supina, diferenciando así de los tumores y abscesos. Es por esto que en todo paciente con tuberculosis que consulta por hemoptisis debe realizarse una TAC de tórax sin contraste. [7,8]

Se ha visto que el factor de crecimiento endotelial (VEGF),una citoquina asociada con las neoplasias malignas y con las inflamaciones e infecciones puede ser un marcador serológico para determinar la extensión de la lesión, la hipoxia, y la hemoptisis en el aspergiloma pulmonar. [9]

Es necesario un estudio funcional respiratorio para decidir la conducta terapéutica, también se puede realizar una fibrobroncoscopia preoperatoria y si la hemoptisis es la forma de presentación se puede realizar embolización arterial antes de la cirugía para disminuir la mortalidad operatoria. [10,11]

Los estudios micológicos de esputo sólo tienen valor si son reiteradamente positivos ya que estos hongos son contaminantes aéreos frecuentes de los cultivos del laboratorio y además pueden colonizar las vías respiratorias altas en condiciones normales, por lo que una vez operado el paciente la pieza debe ir al estudio anatomopatológico y micológico. [1,2,4,7,8]

La morbimortalidad sigue siendo elevada a pesar de contar con todos los medios adecuados para su tratamiento. El tratamiento más efectivo sigue siendo la resección del segmento afecto. [2-11]

El tratamiento más efectivo y definitivo es la cirugía, siendo la lobectomía el procedimiento de elección seguido por la segmentectomía y neumonectomía. El lóbulo más frecuentemente extirpado es el superior por su alta frecuencia de asociación con tuberculosis previa, pero para poder realizarlo es conveniente una espirometría aceptable (índice de Tiffenau mayor de 60%). [7,11,12,13,14,15,16,17]

La resección quirúrgica también puede ser realizada por toracoscopía. En algunos pacientes se puede hacer la cavernostomía con remoción simultánea de la bola de hongos. Estudios muestran que tiene un porcentaje alto de recidiva (43%), pero aún así la recavernostomía es un método seguro. [12,13,16,18,19,20]

Muchos casos inoperables pueden ser tratados con terapia percutánea y embolización de la arteria bron-

quial. Varias investigaciones muestran resultados favorables con el uso de itraconazol, pero sólo en pacientes donde la cirugía ya no es posible. Una serie tuvo mejorías clínicas y radiográficas en 21% de los pacientes tratados con itraconazol, sobre todo de la hemoptisis y de la disnea, con una tasa de mortalidad del 40%; 30% por una enfermedad de base y 10% por su aspergilosis pulmonar, ya sea por hemoptisis o por aspergilosis invasiva secundaria. La dosis de itraconazol debe ser de 200 mg diarios o más y la duración del tratamiento de al menos un año. La instilación percutánea de anfotericina B intracavitaria no tuvo eficacia. [12,13,16,21] No hay experiencia en estas opciones terapéuticas en el estudio.

Entre las complicaciones postoperatorias podemos citar cavidades pleurales residuales por defecto de la reexpansión, fístula broncopleural con empiema subsecuente, hemorragias, y más raramente el neumomediastino, el neumopericardio y la parálisis de las cuerdas vocales por lesión subaórtica del recurrente izquierdo. [7,22,23]

Si bien es una patología poco frecuente, que se asocia a pacientes con antecedentes de tuberculosis curada, en nuestra casuística lo más resaltante constituye la concomitancia de *Aspergillus* con tuberculosis activa en contradicción con el último estudio realizado en el país. [7]

Habitualmente estos pacientes llegan con una alteración marcada del estado general o patologías cardiopulmonares crónicas, causado muchas veces por la infección tuberculosa. Eso explica que en algunos casos de la serie no pueda indicarse la cirugía. Sólo 5 pacientes han sido intervenidos, realizándose una neumonectomia izquierda, dos lobectomías inferior izquierda, una bilobectomía superior y media y una lobectomía superior derecha.

Dos de nuestros pacientes sufrieron complicaciones mortales (40% de morbimortalidad), que concuerda con lo encontrado en la literatura donde se describe como etiología de dichas complicaciones el gran daño pulmonar pre-existente. [1,5]

En los casos operados, el diagnóstico de aspergiloma fue confirmado por anatomía patológica. Además en un paciente se evidenció tuberculosis activa concomitante.

Por este motivo en pacientes con tuberculosis diagnosticadas se debe poner énfasis al observar su radiografía de tórax buscando signos que indiquen aspergiloma, a fin de realizar el correcto tratamiento.

Un estudio demostró que pacientes asintomáticos deben ser seguidos para controlar el desarrollo de carcinoma pulmonar sin tratamiento alguno, y que sólo los que presentan síntomas se benefician con el tratamiento quirúrgico. [12]

El hallazgo de aspergiloma puede realizarse en pacientes con secuelas tuberculosas pulmonares y baciloscopia negativa de larga evolución. Llama la atención que en nuestra corta casuística se verificó la concomitancia de ambas patologías activas que representan una base para estudios posteriores.

En conclusión, el aspergiloma pulmonar es poco frecuente (prevalencia del 0,3% en nuestra serie); la mayor parte aparece en pacientes con antecedentes de tuberculosis pulmonar y se manifiesta por tos y/o hemoptisis y la cirugía, cuando puede ser realizada, es la mejor opción de tratamiento.

BIBLIOGRAFÍA

1. Baquerizo A, Muñoz W, Barrientos F. **Aspergiloma pulmonar.** Rev. Chilena de Cirugía 2001;53(5):460-4.
2. Daly P, Kavanagh K. **Pulmonary aspergillosis: clinical presentations, diagnosis and therapy.** Br J Biomed Sci 2001;58(3):197-205.
3. Denning DW. **Chronic forms of pulmonary aspergillosis.** Clin Microbiol Infect 2001;7(2):25-31.
4. Franquet T, Muller NL, Gimenez A, et al **Spectrum of pulmonary aspegillosis: histologic, clinical and radiologic findings.** Radiographics 2001;21(4):825-37.
5. Soubani AO, Chandrasekar PH. **The clinical spectrum for pulmonary aspergilosis.** Chest 2002;121(6):1988-99.
6. Ko J, Kim D, Shepard J. **Pulmonary Aspergilosis in an Immunocompetent Patient.** J Thorac Imaging 2002;17(1):70-73.
7. Filártiga A. **Cirugía del Aspergiloma pulmonar: A propósito de 31 casos.** Tesis 1981. Facultad de Ciencias Medicas, Universidad Nacional de Asunción.
8. Ueda H, Okabayashi K, Ondo K, Motohiro A. **Analysis of various treatments for pulmonary aspegillomas.** Surg Today 2001;31(9):768-73.
9. Arce Martínez A, Albitres JG, Torres J, Casquero J. **El aspergiloma pulmonar y deteccion de anticuerpos precipitantes contra aspergillus en pacientes que acuden al programa control tuberculosis del Hospital Regional de Ica, Peru. 2000 – 2001**. Enfermedades del Tórax 2003; 46 (2) : 113-117
10. Inoue K, Matsuyama W, Hashiguchi T, et al. **Expression of vascular endothelial growth factor in pulmonary aspergilloma.** Intern Med 2001;40(12):1195-9.
11. Sakuragi T, Sakao Y, Natsuaki M, Itoh T. **Arterial embolization to preoperatively manage pulmonary disease associated with inflammation.** Jpn J Thorac Cardiovascular Surg 2002;50(3):125-8.

12. Judson M, Stevens D. **The treatment of pulmonary aspergilloma.** Curr Opin Investing Drugs 2001;2(10):1375-7.
13. Mori T, Ebe T, Isonuma H, et al. **Aspergilloma: comparison of treatment methods and prognoses.** J Infect Chemother 2000;6(4):233-9.
14. Adel A, el Amraoui F, Kadiri R. **Role of computed tomography in pulmonary aspergillosis. 20 cases.** Presse Med 2001;30(13):621-5.
15. Mariotta S, Giuffreda E, Tramontano F, et al. **Therapeutic approach in pulmonary mycetoma. Analysis of 27 patients.** Panminerva Med 2001;43(3):161-5.
16. Al-Kattan K, Ashour M, Hajjar W, et al. **Surgery for pulmonary aspegilloma in post-tuberculous vs. Immnuno-compromised patients.** Eur j Cardiothorac Surg 2001;20(4):728-33.
17. Chiller TM, Stevens DA: **Treatment strategies for Aspergillus infections.** Drug Resist Updat 2000;3(2):89-97.
18. Fiala P, Cernohorsky S, Toberny M, el al. **Surgical treatment of pulmonary aspegilloma and its complications.** Rozhl Chir 2000;79(11):528-33.
19. Nakajima J, Takamoto S, Tanaka M, et al. **Thoracoscopic resection of the pulmonary aspegilloma: report of two cases.** Chest 2000;118(5):1490-2
20. Mun M, Kohno T, Yamada S. **Lobectomy under video-assisted thoracoscopic surgery for pulmonary aspergillosis.** Kyobu Geka 2002;55(7):544-8.
21. Iucchi K, Tanaka H, Shirahasi K, et al. **Cavernostomy and simultaneous removal of fungus ball of pulmonary aspergilloma.** Nihon Kokyuki Gakai Zasshi 2001;39(12):903-9.
22. Grysczyk H, De Roux A, Grassot A, et al. **Antimycotic treatment of pulmonary aspergilloma in patients without neutropenia.** Dtsch Med Wochenschr 2002;127(10):492-6.
23. Odev K, Caliskan U, Emlik D, Koc H, Koc S. **Pneumomediastinum y pneumopericardium due to intracavitary aspergilloma: an unusual complication of fungal pneumonia.** Pediatr Radiol 2002, 32(2):143-5.

CORRESPONDENCIA:
Dr. Carlos Arce Aranda
Dirección: Rosario 868 (Luque)
Email: c_arce_aranda@hotmail.com