Paracoccidioidomicosis pulmonar. Reporte de un caso

Pulmonary Paracoccidioidomicosis. Report of case

Dr. Carlos Arce Aranda[1], Dra. Ana Soskin Rediman[2], Dr. Gerardo Hassin[3], Dra. Vanesa Vera[3], Prof. Dr. Aníbal Filártiga Lacroix[1]

RESUMEN

La paracoccidioidomicosis o blastomicosis sudamericana es una micosis profunda muy frecuente en la Argentina y el Brasil y es considerada endémica en ciertas regiones lindantes con nuestro país (Chaco, Misiones, Corrientes, Santa Fé y Formosa).

Se presenta el caso de un paciente de sexo masculino, de 60 años de edad, con cuadro de dificultad respiratoria marcada, pérdida de peso y astenia de 6 meses de evolución. La placa de tórax, así como la Tomografía mostraban un infiltrado que impresionaba una patología intersticial. Con una fibrobroncoscopia normal y serología negativa, la biopsia pulmonar realizada por videotoracoscopia demostró la presencia de lesiones compatibles con paracoccidioidomicosis.

Palabras claves: Micosis pulmonar; paracoccidioidomicosis pulmonar.

SUMMARY

The paracoccidioidomicosis or South American blastomicosis is a very frequent deep micosis in Argentina and Brazil and is considered endemic in certain bordering regions with our country (Chaco, Misiones, Corrientes, Santa Fé and Formosa).

The case of a patient of masculine sex appears, of 60 years of age, with picture of marked respiratory difficulty, loss of weight and asthenia of 6 months of evolution. The thorax plate, as well as the thomography showed infiltrating that impressed an interstitial pathology. With a normal fibrobronchoscopy and negative serology, the pulmonary biopsy made by videothoracoscopy demonstrated the presence of compatible injuries with paracoccidioidomicosis.

Key words: Pulmonary Micosis; pulmonary paracoccidioidomicosis.

INTRODUCCIÓN

La paracoccidioidomicosis es una enfermedad sistémica que afecta predominantemente a hombres adultos de áreas rurales de Sudamérica. Frecuente en la Argentina y el Brasil y es considerada endémica en ciertas regiones lindantes con nuestro país (Chaco, Misiones, Corrientes, Santa Fé y Formosa) (1,2,3).

Está causada por el *paracoccidioide brasiliensis*, hongo levaduriforme que presenta dimorfismo térmico. Cursa con afectación pulmonar y lesiones cutáneas y de la mucosa oral. El diagnóstico se basa en la demostración de levaduras con gemación múltiple ("ruedas en timón") en las muestras clínicas y mediante cultivo para mostrar su dimorfismo. La detección de Ac IgG e IgM es de gran utilidad cuando no es posible determinar las levaduras en las lesiones (4,5,6).

OBJETIVO

Presentar un caso de paracoccidioidomicosis pulmonar tratado en el Hospital de Clínicas y hacer una revisión de la literatura.

1. Departamento de Cirugía Torácica. Primera Cátedra de Clínica Quirúrgica.
2. Servicio de Anatomia Patológica.
3. Cátedra de Neumologia.
Institución: Hospital de Clínicas. FCM-UMA, Asunción (Paraguay)
Correspondencia: Dr. Carlos Arce Aranda * Rosario 868 (Luque-Paraguay) * Email: c_arce_aranda@hotmail.com

PRESENTACIÓN DEL CASO

Se trata de un paciente varón, de 60 años de edad, procedente del área rural, atendido en el Servicio de Neumología del Hospital de Clínicas, con historia de 6 meses de evolución de disnea, síndrome febril prolongado, astenia y perdida de peso progresiva, sin aparente cuadro de hemoptisis. En las últimas semanas se había agregado al cuadro una disfonía progresiva. Niega contacto tuberculoso.

Al examen físico llamaba la atención la emaciación muscular, así como la disnea. No se constataron lesiones bucales ni adenopatías periféricas. Fue inicialmente tratado por un cuadro bronquial sobre agregado, que fue cediendo con los antibióticos. Los estudios laboratoriales mostraban una leve anemia y leucocitosis, una eritrosedimentacion de 25 a la primera hora. La radiografía de tórax mostraba una probable infiltración intersticial (Figura 1). La tomografía axial computarizada de tórax evidencio lesiones parenquimatosas difusas (Figura 2).

La fibrobroncoscopia practicada así como la batería de exámenes serológicos fueron negativos, por lo que se recurrió a la biopsia pulmonar. La misma fue realizada por videotoracoscopia, con anestesia general e intubación selectiva pulmonar. Se utilizaron dos trocares de 10 mm. de diámetro en el 6to. espacio intercostal línea media y otro en el 4to. espacio intercostal por fuera de la escápula. La exploración pudo comprobar que toda la superficie pulmonar se encontraba tomada de lesiones parenquimatosas difusas, algunas sólidas y muy redondeadas (Figura 3), de manera que permitió la exéresis de una porción de 5 x 3 cm. del lóbulo superior derecho, gracias a dos disparos de una endogia 45. Al término

Figura 1. Rx. tórax con infiltrado difuso

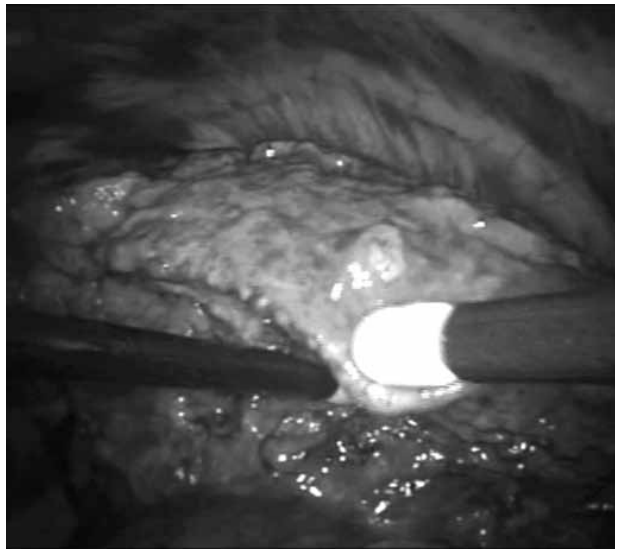

Figura 3. Vista toracoscópica de las lesiones pulmonares

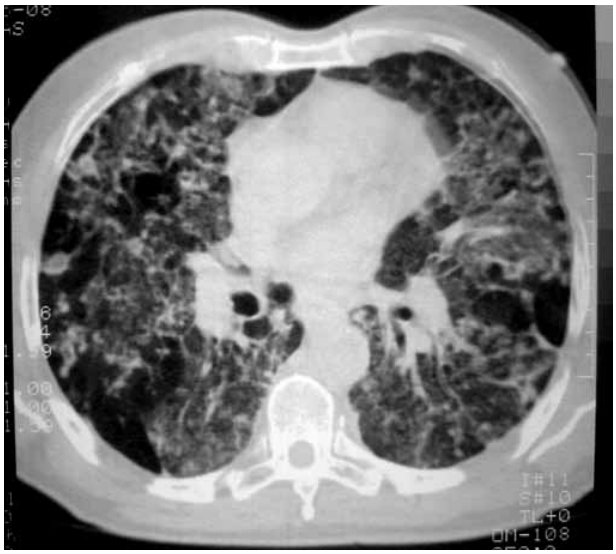

Figura 2. TAC de tórax con infiltrado y nódulos

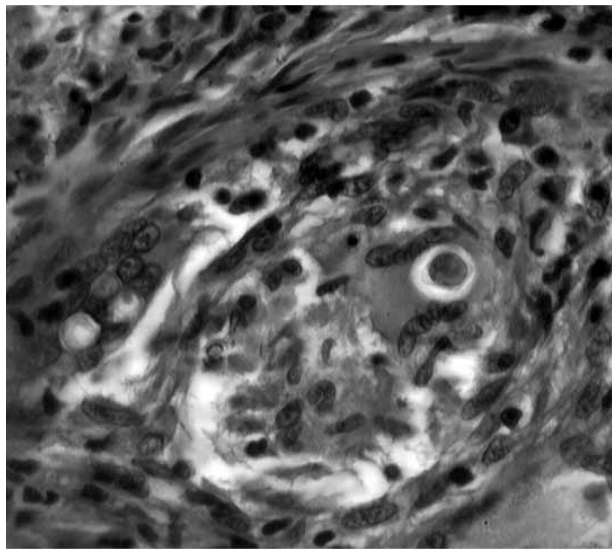

Figura 4: Microscopia mostrando los nódulos micóticos

del procedimiento fue colocado un drenaje pleural. La evolución post-operatoria fue favorable, retirándose el tubo al primer día post-operatorio.

El resultado anatomopatológico confirmo la paracoccidioidomicosis. **(Fig. 4)** El paciente esta siendo tratado con itraconazol, con buena evolución.

DISCUSIÓN Y CONCLUSIONES

Es la infección crónica causada por el *paracoccidioide brasiliensis, que* es un hongo dimorfo que afecta principalmente a trabajadores rurales del sexo masculino. Ingresa por vía inhalatoria y se disemina por vía linfohemática provocando lesiones a nivel de piel, mucosas, ganglios, hígado y pulmón. Es una enfermedad de zonas húmedas subtropicales. Esta afección es endémica en Sudamérica. Produce enfermedad pulmonar primaria a veces asintomática que luego se disemina para formar granulomas ulcerativos en mucosa bucal, nasal y a veces gastrointestinal (1-6).

La vía de contagio es por inhalación de las esporas del hongo.

La biopsia de adenopatías y posterior estudios con técnicas de rutina de H-E y especiales de PAS y Groccott, pueden confirmar la enfermedad. El diagnóstico se basa en la demostración de levaduras con gemación múltiple ("ruedas en timón") en las muestras clínicas y mediante cultivo para mostrar su dimorfismo (Figura 3). La detección de Ac IgG e IgM es de gran utilidad cuando no es posible determinar las levaduras en las lesiones (7, 8).

Se ha de tener en cuenta ante viajeros o emigrantes retornados que puedan presentar alteraciones en su respuesta inmunitaria (9).

La disfonía que presentaba nuestro paciente fue atribuida a su enfermedad, ya que luego del tratamiento desaparecieron los síntomas. Se han reportados casos que también hay afectación traqueal por la enfermedad (10).

Se han observado también casos en los que esta enfermedad se manifiesta en los pacientes inmunodeprimidos (HIV +, transplantados), en los cuales la evolución es mucho mas delicada (11,12).

Como **conclusión**, y en relación al caso, la *paracoccidiomicosis* es una infección micótica profunda que en los pacientes inmunocompetentes puede desarrollarse durante muchos años, presentando un patrón morfológico que simula un proceso granulomatoso como la tuberculosis,o uno intersticial, o a veces un patrón carcinomatoso (13-17). Ello obliga a su diagnóstico preciso para evitar tratamientos intempestivos.

BIBLIOGRAFÍA

1. Dos Santos JW, Debiasi RB, Miletho JN, Bertolazi AN, Fagundes AL, Michel GT. Asymptomatic presentation of chronic pulmonary paracoccidioidomycosis: case report and review. Mycopathologia. 2004 Jan;157(1):53-7. Review.
2. Dos Santos JW, Severo LC, Porto Nda S, Moreira Jda S, da Silva LC, Carmargo JJ. Chronic pulmonary paracoccidioidomycosis in the state of Rio Grande do Sul, Brazil. Mycopathologia. 1999;145(2):63-7.
3. Dos Santos JW, Severo LC, Porto Nda S. Fine needle aspiration in the diagnosis of pulmonary paracoccidioidomycosis. Mycopathologia. 1998;143(2):65-9.
4. Sambuelli R, Chikilian M, Gómez S, Gonzalez J, Armando L. Paracoccidiodomicosis anal. Universidad Católica de Córdoba – Hospital Regional de Río Gallegos. Congreso Argentino de Neumologia 2002.
5. Ricci G, Da Silva ID, Sano A, Borra RC, Franco M. Detection of Paracoccidioides brasiliensis by PCR in biopsies from patients with paracoccidioidomycosis: correlation with the histopathological pattern. Pathologica. 2007 Apr; 99(2):41-5.
6. Agia GA, Hurst DJ, Rogers WA. Paracoccidioidomycosis presenting as a cavitating pulmonary mass. Chest. 1980 Oct; 78(4):650-2.
7. Boscardin RN, Brandão H, Balla A. Bronchoalveolar lavage findings in pulmonary paracoccidioidomycosis. Sabouraudia. 1985 Apr;23(2):143-6.
8. Igarashi T, Kurose T, Itabashi K, Nakano I, Okamoto K, Sano A, Kimura K A case of chronic pulmonary paracoccidioidomycosis. Nihon Kokyuki Gakkai Zasshi. 2004 Jul; 42(7):629-33.
9. Fernández-Redondo V, Pestoni Porvén C. Infecciones cutáneas en situaciones clínicas especiales. Formas clínicas poco habituales. Criterios de sospecha. Medidas terapéuticas. Medicine. 2002. 8(88): 4759 – 4767.
10. Weber SA, Brasolotto A, Rodrigues L, Marcondes-Machado J, Padovani CR, Carvalho LR, Mendes RP. Dysphonia and laryngeal sequelae in paracoccidioidomycosis patients: a morphological and phoniatric study. Med Mycol. 2006 May; 44(3):219-25.
11. Zavascki AP, Bienardt JC, Severo LC. Paracoccidioidomycosis in organ transplant recipient: case report. Rev Inst Med Trop Sao Paulo. 2004 Sep-Oct; 46(5):279-81.
12. Vornetti S, Danesi M, Porta J. Paracoccidiodomicosis ganglionar en paciente HIV +. Hospital Raúl F. Larcade. San Miguel. Buenos Aires. Congreso Argentino de Neumologia 2002.
13. Ryu J, Olson E, Midthun D. Diagnostic approach to the patient with diffuse lung disease. Mayo Clinic Proc. 2002; 77:1221-1227.
14. Reynolds H. Diagnostic and management strategies for diffuse Interstitial Lung Disease. CHEST; 1998; 113(l):192-202.
15. Temes R, Joste N, Qualls C. Lung Biopsy: it is necessary? The journal of Thoracic and Cardiovascular Surgery 1999; 118(6): 1097-1100.
16. Halkos M, Gal A, Kerendi F, et al. Role of the thoracic surgeons in the diagnostic of idiophatic intersticial lung disease. Ann. Thorac. Surg. 2005; 79:2172-9.