RECONSTRUCCIÓN MAMARIA POR TURBO TRAM
Estudio prospectivo, comparativo

TRAM BREAST RECONSTRUCTION BY TURBO

*Galli M. T, Clough K. B., Fitoussi A. Nos C.**

Abreviaciones:
RM: reconstrucción mamaria
CMC: colgajo músculo-cutáneo
PSU: porción supra-umbilical
PIU: porción infra-umbilical
TRAM: Transverse Rectus Abdominis Myocutaneous Flap
CMI: cadena mamaria interna

Palabras claves: reconstrucción mamaria, TRAM flap, microcirugía, cirugía oncoplástica, pared abdominal, secuelas funcionales.

Dr. Marcelo T. Galli Romañach.
Mastólogo. Cirujano oncoplástico.

SUMMARY

The systematic search for potential indicators in breast cancer has increased the number of subclinical cases, which favors minimalist interventions. However, mastectomy is still the treatment of choice in 30 to 40% of cases. Breast reconstruction (BR) by any of a number of techniques is part of treatment and must be considered in almost all cases. The excess of skin and fat in the lower abdomen, along with the rectus anterius, is important in breast reconstruction because of its cosmetic advantages and its long term stability. The use of both rectuses may improve vascular perfusion, but increases complications in the abdominal wall, as has been shown by different authors with significant and concordant results. In our service, a micro-anastomosis was added in cases at risk of necrosis, in order to improve perfusion and drainage of the flap.

This prospective study at the Institut Curie included 35 cases of breast reconstruction using rectus anterius myocutaneous flaps of two types, simple one-pedicled flaps (14 patients) and turbo one-pedicled flaps (21 patients). The strength of the abdominal wall was evaluated in pre and postop, in two muscle groups. Complications and cosmetic results of the abdominal wall and the reconstructed breast were also evaluated.

Incisional hernias and pseudo-incisional hernias were found in 25%, all cases in which a reabsorbable mesh had been used in the abdominal wall.

Preoperative evaluation of the supra-umbilical portion (SUP) of the rectus anterius showed that 80% of patients had satisfactory scores on the Lacote scale, and over 90% of patients had the same score for the infra-umbilical portion (IUP). Postoperative scores differed, were the same in only 30% of cases for the SUP and 80% for the IUP. Analysis showed over 50% deterioration for he SUP and only 30% for the IUP – this is a significant difference between two different portions of the same muscle. The oblique muscles were stable in over half of cases.

This study confirms that the decrease in strength of the rectus anterius is greater for the SUP than for the IUP, irrespective of the type of TRAM used.

RESUMEN

La búsqueda sistemática de indicadores potenciales en cáncer de mama aumentó en las últimas décadas los casos infra-clínicos, favoreciendo las intervenciones minimalistas. Sin embargo en 30 a 40% de casos la mastectomía se impone como primera opción terapéutica.

Hoy una reconstrucción mamaria (RM) por cualquiera de los métodos deben ser consideradas en casi todos los casos. El colgajo autólogo que corresponde al exceso graso-cutáneo abdominal inferior ligado al músculo recto anterior, ocupa un lugar importante en reconstrucción del seno, visto sus ventajas cosméticas y de estabilidad en el tiempo. La utilización de ambos musculos rectos mejoraría la perfusion vascular aumentando las complicaciones a nivel de la pared, demostrado por diferentes autores con resultados significativos y concordantes. En los casos de riesgo de necrosis se ha optado en el servicio por la opción de una micro-anastomosis de tal manera a mejorar la perfusión y drenaje del colgajo.

Este estudio prospectivo realizado en el Instituto Curie esta basado en 35 casos de reconstrucciones mamarias por CMC (colgajo músculo-cutáneo) del recto

* Servicio de Cirugía General y Senológica
INSTITUTO CURIE. 26, rue D'Ulm. 75005. París - Francia

anterior del abdomen según dos modalidades; monopediculados simples (14 pacientes), monopediculado turbo (21 pacientes). Se ha evaluado la fuerza de la pared abdominal en pre y posoperatorio, considerando dos grupos musculares. (Recto anterior y oblicuos). Así mismo las complicaciones y resultados cosméticos a nivel de la pared abdominal y del seno reconstruido. Hemos constatado 25% de eventraciones y seudo-eventraciones, todos casos de utilización de mallas reabsorvibles para el cierre abdominal. La evaluación pre operatoria de la fuerza de la porción supra umbilical (PSU) de recto anterior del abdomen muestra que el 80% de los pacientes obtuvieron puntuaciones satisfactorias según la escala de Lacote. En tanto que para la porción infla umbilical (PIU), más del 90% de los pacientes obtuvieron igual puntaje. Las cifras del postoperatorio se alejan, revelando estabilidad de los puntajes en apenas 30% de casos para la PSU, contra 80% para la PIU. Los análisis evidencian una deterioración superior al 50% para la PSU del recto anterior, alcanzando apenas el 30 para la PIU. Diferencia significativa entre las dos porciones del mismo músculo. Los músculos oblicuos se mantienen estables en más de la mitad de los casos.

Confirmamos en este estudio que la disminución de la fuerza muscular del recto anterior es más marcada para la PSU que para la PIU, independientemente del tipo de técnica de TRAM utilizada.

INTRODUCCIÓN

La incidencia creciente del cáncer de mama constituye un problema de salud pública. En Francia en 1995 representó el 32% de los canceres en la mujer, con más de 30.000 nuevos casos. Siendo responsable de aproximadamente 11.000 muertes, con tasas brutas de incidencia de 113,8 por 100.000 habitantes, la mayoría de más de 45 años (1).

Por tanto, campañas de "depistaje" **(búsqueda mediante un examen, test u otro procedimiento de una anomalía o de un marcador potencial de enfermedad en una población aparentemente sana),** organizadas como programas nacionales revelan un aumento considerable de los canceres en estadios precoces **(10% de carcinoma in situ en 1996 en el Instituto Curie).** Traduciéndose en la práctica en tasas de conservación mamaria que superan el 65%. Con sobrevida del 60% a 5 años (todos los estadios juntos). Para los carcinomas sin invasión axilar las tasas de sobrevida a 5 años ronda el 90% (2).

La reconstrucción mamaria inmediata o diferida debe proponerse con el objetivo de reparar lo mejor posible el perjuicio físico y psíquico que constituye la ablación de un seno. Dentro de las opciones reparadoras, hoy en día los tejidos autólogos ganan terreno en razón de sus innegables ventajas; forma, volumen, consistencia y estabilidad de los resultados cosméticos. Contrariamente a las reconstrucciones por prótesis que se deterioran en cinco de cada diez casos a cinco años (**M. Galli, KB. Clough, A. Fitoussi.** RESULTATS ESTHÉTIQUES TARDIF DES RECONSTRUCTIONS MAMMAIRES PAR PROTHÉSE. *Congres of Breast Surgery with Silicone gel Implants. París, Junio 2001*).

Los colgajos demandan un mayor tiempo operatorio y varias intervenciones en búsqueda de un resultado final satisfactorio. La técnica de TRAM necesita el levantamiento de uno o dos músculos recto anterior del abdomen. Descrita inicialmente por Hartrampf (3) a principios de los años 80, esta técnica ha evolucionado y diversificado para mejorar su fiabilidad y disminuir las secuelas parietales (4).

A la evidencia de los imperativos contradictorios que son la seguridad vascular y la solidez de la pared abdominal a distancia, conducen a interrogarnos sobre el mejor compromiso quirúrgico posible. El levantamiento de dos músculos rectos del abdomen aporta en efecto una mejor fiabilidad vascular que un colgajo simple. Sin embargo las consecuencias a distancia sobre la pared abdominal restan aleatorias (4).

Aportamos en esta serie los resultados cosméticos y funcionales de la pared abdominal sobre 35 pacientes operados en el servicio. Todos casos de RM (reconstrucción mamaria) por TRAM monopediculado.

Esta apreciación pre y postoperatorias efectuadas sistemáticamente, fue realizada conjuntamente por un cirujano y un kinesiólogo. Luego de una primera serie en el servicio donde se han comparado los resultados de TRAM monopediculados y bipediculados (4), y a la luz de otras publicaciones (5, 6, 7, 8), desde el año 1992 Se ha optado en los casos de pacientes de alto riesgo vascular (fumadoras crónicas, diabéticas, obesas, cicatrices abdominales importantes o gran volumen necesario), del recurso de la asistencia micro quirúrgica (turbo TRAM), a fin de aprovechar el máximo de volumen transferido y reduciendo el riesgo de complicaciones. Los TRAM bipediculados son raros en nuestro servicio, (reconstrucciones bilaterales).

PACIENTES Y MÉTODOS

Dos técnicas fueron utilizadas y comparadas. Una Standard monopediculado, otra beneficiada de un gesto micro quirúrgico por anastomosis del pedículo epigástrico inferior, sistemáticamente disecado (turbo). Se trata de 14 casos de TRAM monopediculado simple (40%) y 21 casos de turbo TRAM (60%). La edad media de las pacientes fue de 52,6 años, con extremos de 43 a 68 años. Dos tercios de los pacientes presentaban al menos un factor de riesgo vascular (Tabla A). Diez y siete pacientes sobre treinta y cinco (48,5%) presentaban cicatrices abdominales (Tabla B).

Una malla fue utilizada en 91,4% de los casos (32 pacientes) para el cierre parietal (Tabla C). Esta fue de tipo reabsorvible en 80% de los casos (15 pacientes) y no reabsorvible en 20% de los casos (10 pacientes). En 30 pacientes (93,6%) se la instaló en situación retro-aponeurótica. En 2 pacientes (6,4%) en situación pre-aponeurótica (Tabla D).

La microcirugía

Modalidad aplicada en ciertas especialidades quirúrgicas, la microcirugía encuentra dentro de la RM una de sus indicaciones más recientes. El recurso de la misma se refiere a la posibilidad de acceder a reparaciones tanto vitales como precisas de estructuras vasculares, imposibles a visión natural. La microcirugía no es solamente una técnica, ni tampoco es suficiente el hecho de saber utilizar un microscopio, existen principios a respetar con rigurosidad: 1) pleno conocimiento de la anatomía, considerándola desde un ángulo nuevo y diferente, 2) respeto absoluto de las estructuras anatómicas que a tal dimensión son en extremo delicadas, 3) perfecto manejo de las técnicas de micro disección y micro suturas, y 4) mantenimiento de una práctica regular. Es sobre todo en las cirugías reparadoras posterior a mastectomías donde la microcirugía se fundamenta. Reparación de un pedículo vascular lesionado durante su disección (axilas fibrosadas), micro anastomosis arteriovenosas suplementarias en colgajos pédiculizados y colgajos libres en los cuales el cien por ciento de la vitalidad del tejido transferido dependen de una perfecta anastomosis vascular.

En esta serie 43% de los casos (9 pacientes), la anastomosis fue arterial y venosa. En 57% (12 pacientes), una vena sola fue anastomosada. En 80% de los casos el pedículo del gran dorsal (arteria o vena) fueron utilizados como sitio receptor.

Las complicaciones de las micro-anastomosis se originan más a menudo en el sector venoso: **trombosis** debidas en general a fallas en la técnica de sutura, tiempo prolongado en la realización de las mismas, mal estado de los vasos o tipo de anastomosis (término-lateral). **Dehiscencia de la sutura** es otra complicación menos frecuente y tendría como causa una tensión exagerada al suturar los cabos terminales, o colecciones (linfocele, hematomas) durante el postoperatorio inmediato. **Estrangulamiento** y **hemorragia** en el sitio de la anastomosis son aún más inconstantes y se deberían al tipo de sutura practicada, puntos separados o "surget" corrido. (**Gilbert A., Legagneux J., et Lapierre F**. APPRENTISSAGE DE LA MICROCHIRURGIE. *Encycl Méd Chir. Elsevier, Paris. Techniques chirurgicales - chirurgie plastique reconstructrice et esthétique, 45-025, 1998, 24 p*).

Técnica quirúrgica: "turbo tram"

Se trata de un CMC pediculizado sobre los vasos epigástricos superiores con asistencia microquirúrgica. El término "turbo" que lo distingue del TRAM simple, indica aumento del flujo sanguíneo dado por la micro-anastomosis sin precisar si este es de aporte (arterial) o retorno (venoso). La arteria torácica interna según la descripción de Hartrampf desciende por detrás de los primeros cartílagos costales, dando nacimiento a nivel del 6to espacio intercostal a la DSEA (deep superior epigastric artery), constituyéndose en responsable del aporte y drenaje sanguíneo a la paleta graso-cutánea, una vez ligado su aporte inferior. Se considera que la rotación del colgajo aproximadamente 180º sobre el músculo recto para posicionarlo sobre el tórax restaría en ciertos casos suficiente flujo sanguíneo como para provocar sufrimiento del mismo. Pues la arteria epigástrica inferior es anatómicamente más larga y fisiológicamente "dominante" por sobre la epigástrica superior (9). El interés de la micro anastomosis suplementaria condicionaría la reducción de tales riesgos a valores bajos.

El límite superior de la paleta cutánea se sitúa entre 1 y 2 cm. por encima del ombligo. El límite inferior es determinado por pensamiento de la piel. El colgajo queda pediculizado por el músculo recto anterior contra lateral a la mastectomía. El levantamiento del mismo se realiza sobre toda la longitud muscular, desde la 7ma costilla hasta varios centímetros por debajo de la arcada de Douglas. La bandeleta aponeurótica resecada en forma solidaria mide aproximadamente 3 cm. en su porción supra umbilical, 4 a 5 cm. en su porción sub-umbilical. El músculo con su aponeurosis son seccionados a nivel del 6to espacio intercostal, a fin de favorecer su rotación. Un túnel en el plano subcutáneo es confeccionado para el pasaje del colgajo hacia el tórax. La técnica del turbo TRAM adiciona la disección del pedículo epigástrico inferior hasta la arcada crural, próxima a su nacimiento en los vasos iliacos externos. Por tanto el levantamiento muscular es obligadamente más largo que en la técnica Standard (5 a 6 cm. por debajo de la arcada de Douglas). En otro tiempo operatorio se diseca y repera el paquete vasculo nervioso toracodorsal, desde su origen en el vértice axilar hasta su ingreso a la masa muscular. Tal pedículo o una de sus colaterales como la circunfleja posterior, que por sus calibres suficientes (en promedio 3 a 4 mm. de diámetro tanto la vena como la arteria) sirven de receptor anastomótico en la mayoría de los casos. Recientemente se ha implementado en pacientes que no hayan recibido irradiación sobre la CMI (cadena mamaria interna), la micro anastomosis sobre el pedículo mamario interno. Para lo cual se aborda y reseca el tercer cartílago costal en su unión esternal.

Posterior disección entre el tercero y cuarto espacio intercostal, se identifica la arteria y vena mamaria interna. La micro-anastomosis término-terminal o término-lateral queda a criterio del micro cirujano y de acuerdo a las condiciones locales.

El modelado del seno y el cierre de la pared abdominal son realizados sincrónicamente en el mismo tiempo operatorio por dos equipos diferentes. El cierre de la pared abdominal se acompaña en la mayoría de los casos por una plicatura de la aponeurosis anterior del recto contra lateral sobre toda su altura. De manera a contener en forma homogénea la presión intra-abdominal. En el 95% de los casos una malla fue utilizada (20 pacientes) para reparar la pared, en un solo caso el cierre fue directo. Del total de mallas, 15 fueron reabsorvibles y en diez y nueve veces se la instaló detrás de la hoja anterior de la aponeurosis anterior del recto anterior (Tabla C).

Esta demostrado que en caso de sufrimiento del colgajo una vez posicionado sobre el tórax y descartado cualquier fenómeno mecánico (compresión, torsión sobre su eje, etc.), este se debe fundamentalmente a un retorno venoso insuficiente más que a un aporte arterial disminuido. Provocando congestión micro circulatorio que se manifiesta por un color violáceo apolillado, especialmente en las zonas más alejadas de los vasos perforantes (zona III y IV). Por tanto en 5 de cada 10 casos sería suficiente la micro-anastomosis venosa, con lo cual se produce el alivio a nivel capilar. Sin embargo en los colgajos mono pediculizados de gran volumen o en pacientes diabéticos o fumadores crónicos, será necesaria una micro-anastomosis tanto arterial como venosa, teniendo en cuenta el riesgo aumentado de una insuficiencia en ambos sectores.

Evaluación funcional de la pared abdominal

Todos los pacientes fueron valorados en el pre y posoperatorios por un kinesiterapeuta hasta 32 meses posterior a la intervención. Ninguno fue perdido de vista.

Testing muscular

La evaluación de la función muscular fue interpretada según las puntuaciones de Lacote (5). Testeo de las porciones supra e infraumbilical del recto anterior del abdomen, así como los músculos oblicuos.

- La PSU del recto anterior del abdomen se testéa: paciente en decúbito dorsal, miembros inferiores extendidos y mantenidos por el examinador. Flexión progresiva del tronco. En el puntaje 3, el paciente no puede despegar los hombros del suelo. En 4, el paciente despega el tronco del suelo. En el puntaje 5 el paciente despega el tronco del suelo con las manos en la nuca.
- La PIU se testea: paciente en decúbito dorsal, mantenimiento de los miembros inferiores extendidos a ángulos de 60º (puntaje 3), 45º (puntaje 4), y 10º respectivamente (puntaje 5) al plano del suelo.
- Los músculos oblicuos del lado derecho se testean: paciente en decúbito dorsal, miembro inferior izquierdo flexionado. Flexo rotación progresiva del tronco, de tal manera que el hombro derecho vaya en dirección de la rodilla izquierda. Posición inversa para los oblicuos izquierdos.

Evaluación objetiva: eventraciones y seudoeventraciones

Los pacientes fueron examinados en posición de pie, de frente y perfil, acostados y sentados. Las secuelas parietales fueron de dos tipos:

* Eventraciones; definidas por la presencia de un orificio herniario, donde los márgenes y el contenido de una parte abdominal son palpables a través de la aponeurosis anterior.
* Las seudo eventraciones (abombamiento); donde no existe un orificio real. Parecen relacionadas a un defecto de la aponeurosis posterior, con una laxitud y abombamiento localizado de la pared abdominal (10).

RESULTADOS

Pared abdominal

Luego de levantar un colgajo TRAM mono pediculado simple o turbo, el 8,6% de los pacientes se quejan de dolores abdominales a un año (Tabla E).

Cuatro pacientes (11,4%) sufrieron algún grado de necrosis de la cicatriz abdominal (foto 1), lo que requirió resección en condiciones asépticas bajo anestesia local. Un caso de hematoma abdominal (2,8%) resuelto mediante drenaje quirúrgico. Nueve pacientes (25,7%) requirieron punciones sucesivas por colecciones linfáticas (Tabla E).

En esta serie hemos observado 5 eventraciones (14%), y 4 seudo-eventraciones (11,4%) a un año (fotos 3, 4), (Tabla E). Todos casos de pacientes a quienes se les instaló una malla de tipo reabsorbible en posición retroaponeurótica. 36% de complicaciones para las mallas reabsorbibles. Ningún caso de complicación en cuanto a las mallas no reabsorbibles. Diferencia significativa. Método de Kaplan Meier.

Seno reconstruido

Complicaciones inmediatas

(< 2 meses posterior a la cirugía)

No se observó ningún caso de necrosis total del colgajo transferido (0/35). Las tasas de necrosis parcial, pérdida hasta del 10% de la superficie fue de 8,5% (3 pacientes), (foto 2). De los cuales dos correspondieron a TRAM monopediculados simple y uno a turbo TRAM. Necrosis hasta del 30% de la superficie del colgajo se observó en un solo paciente turbo anastomosado (2,8 %), (Tabla F).

Dos pacientes fueron reintervenidos bajo anestesia general en los primeros 3 días por colecciones hemáticas (5,7%). Un caso (2,8%) de infección localizada a los 20 días postoperatorios (Tabla F).

Complicaciones alejadas

(> 2 meses posteriores a la cirugía)

Cuatro casos de citoesteatonecrosis (11,4%), de los cuales una fue re intervenida a los cuatro meses (Tabla G). De las 35 reconstrucciones, el 25% (8 pacientes) requirieron de un gesto plástico contra lateral (simetrización) antes de los un año. Seis reducciones y dos aumentaciones por prótesis (Tabla H).

Resultados cosméticos

Los resultados cosméticos fueron evaluados en forma prospectiva utilizando una escala global de 5 puntos, propia del servicio. Los elementos tenidos en cuenta fueron: volumen final, simetría, surco submamario y calidad de las cicatrices. Cada paciente fue valorada en controles sucesivos una vez completada la reconstrucción. En este estudio, los valores de 1 a 3 se consideraron aceptables, en tanto los valores 4 y 5, inaceptables. La evaluación cosmética fue interpretada por el mismo cirujano y dos individuos independientes.

Treinta y dos pacientes (91,4%) fueron considerados con resultados aceptables (fotos 5, 6, 7, 8). Todos man-

tuvieron los mismos valores a un año. De los tres pacientes considerados inaceptables, dos se debieron a necrosis parcial y uno a volumen insuficiente (Tabla I).

Resultados del testing muscular

Recto anterior del abdomen. Porción supra umbilical (PSU)

A partir de la puntuación 3, la función muscular es considerada como positiva (5). De los 35 pacientes, más de la mitad obtuvieron la cotación 5 en pré operatorio, 23% la puntuación 4 y 20% solamente las puntuaciones 2 o 3.

En posoperatorio, más de la mitad de los pacientes demostraron una disminución de la fuerza muscular, perdiendo respectivamente ; tres pacientes 3 puntos, nueve pacientes 2 puntos y siete pacientes 1 solo punto. En quince casos la función muscular se mantuvo integra (43%). Un solo paciente mejoró, pasando de la puntuación 3 a la 5. La perdida media es de 1 punto por paciente sobre los 35 casos.

Recto anterior del abdomen. Porción infra umbilical (PIU)

Para esta porción muscular las variaciones son menos importantes. Treinta y un por ciento de los pacientes disminuyeron su función muscular. Se trata de once casos, de los cuales seis perdieron 1 punto y cinco 2 puntos. Contrariamente 14,3% de los pacientes mejoraron su función muscular. La pérdida media fue de 0,4 puntos por paciente.

Oblicuo mayor

En el lado derecho, se encontró una deterioración en cerca del 30% de pacientes. La mitad (53%), no experimentaron modificación alguna, y 17% de los casos mejoraron. Tales cifras son casi idénticas al músculo oblicuo del lado izquierdo.

DISCUSIÓN

Las complicaciones sobre la pared abdominal fueron determinadas por el tipo de material de las mallas. En los nueve casos de eventraciones o seudo-eventraciones no fue significativa la técnica de reconstrucción, sino el tipo de malla utilizada.

En cuanto a las complicaciones sobre el nuevo seno, los casos de turbo anastomosis por sobre la técnica clásica no determinan diferencias remarcables. Las puntuaciones 4 y 5 fueron alcanzadas en preoperatorio por la mayoría de las pacientes. Veintiocho pacientes para la PSU del recto anterior (80%) y treinta y dos para la PIU (91%). Tales puntuaciones consideradas altas fueron alcanzadas en posoperatorios solo por el 37% de pacientes para la PSU, contrariamente al 80% de pacientes para la PIU.

Cifras parecidas encontramos en series precedentes, como la de Petit (11) sobre 18 TRAM monopediculados analizados prospectiva mente. También en los estudios de Fitoussi (4), Gautier (5), Lejour (6) y Mizgala (9) en retrospectivo. La deterioración mediana en posoperatorio fue del 54,4% para la PSU, contra solamente 31,4 % para la PIU del recto anterior del abdomen ($P<0,04$). En cuanto a los músculos oblicuos la deterioración fue menos significativa (30%), idéntica en ambos lados.

En lo que concierne a la técnica operatoria, el hecho de seccionar el músculo recto anterior 5 a 6 cm. por debajo de la arcada de Douglas en la técnica del turbo TRAM, no modifica significativamente los resultados. Deterioración del 50% para la PSU, contra 36% de deterioración para la PIU en los TRAM monopediculados simples. En los turbo TRAM, la deterioración fue del 57% para la PSU, contra 30% para la PIU.

CONCLUSIÓN

Esta serie prospectiva analiza a un año tanto los resultados objetivos como funcionales sobre la pared abdominal y el seno reconstruido. El deterioro de la función muscular abdominal posterior a un TRAM afecta principalmente la PSU, por igual a los TRAM monopediculado como turbo. La PIU es menos afectada por más que disminuya en un tercio de los pacientes. Los oblicuos derecho e izquierdo se deterioran en forma casi idéntica.

El 25% de los pacientes fueron simetrizados del seno opuesto, cifras concordantes con otras series. Bajas en comparación a las simetrizaciones contra laterales en otros tipos de reconstrucciones: gran dorsal (55%), prótesis (85%). La mayoría de los pacientes (90%), han alcanzado notas superiores en los resultados cosméticos y estabilidad a mediano periodo (12 meses). Considerándose como argumentos válidos en este tipo de reconstrucción, necesitamos sin embargo un control prospectivo más prolongado para ofrecer conclusiones determinantes.

Todos estos resultados son similares tanto para los TRAM monopediculados como turbo. Es por eso que en el servicio se practica el levantamiento sistemático del pedículo epigástrico inferior cualquiera sea el tipo de reconstrucción por TRAM. Con cinco o seis centímetros de músculo por debajo de la arcada de Douglas. Tal disección permite obtener un pedículo suficientemente largo como para efectuar una micro-anastomosis arterial o venosa en preoperatorio o mismo en posoperatorio, (salvataje de 2 casos en nuestra experiencia). Sin condicionar los resultados objetivos o funcionales sobre la pared abdominal o el nuevo seno.

Fig. 1

Fig. 2

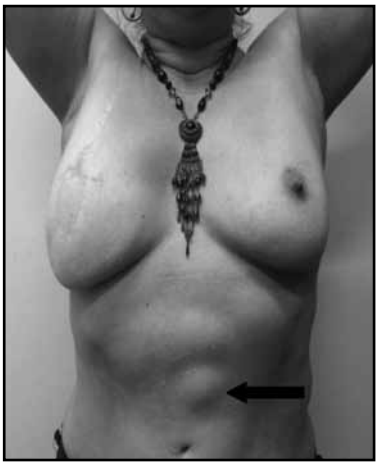

Fig. 3

Fig. 4

Fig. 5

Fig. 6

Fig. 7

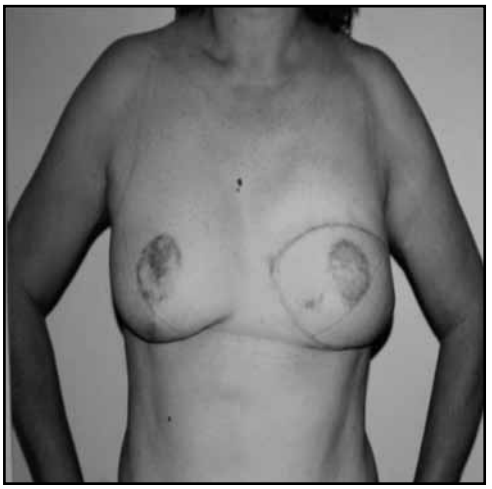

Fig. 8

Tabla A

Diabetes:	0 paciente	0%
HTA:	3 pacientes	8,6%
Tabaco:	9 fumadoras	25,7%

Tabla B

Cicatriz	Pacientes	%
Infra umbilical	1	2,8
Supra e infra umbilical	1	2,8
Horizontal	3	8,5
Horizontal y supra umbilical	1	2,8
Mc. Burney	11	31,4

Tabla C

TRAM	Mallas	%	sin mallas	%
Turbo	20	62,5	1	5
Mono	12	37,5	2	15

Tabla D. Tipo de malla

TRAM	Reabsorvible	No reabsorvible	Retro-ap.	Pré -ap.
Turbo	15	5	19	1
Mono	10	2	11	-

Tabla E. Resultados pared abdominal

Evento	Pacientes	%	Tiempo
Dolor	3	8,6	12 meses
Necrósis parcial	4	11,4	< 2meses
Hematoma cicatriz abdo.	1	2,8	< 2 meses
Linfocele abdo.	9	25,7	< 2 meses
Eventraciones	5	14	< 12 meses
Pseudo-event.	4	11,4	< 12 meses

Tabla F. Resultados, seno reconstruido. Complicaciones inmediatas (< 2 meses)

Evento	Pacientes	%
Necrosis total	0	-
Necrosis parcial (10 %, sup. Colgajo)	3	8,5
Necrosis parcial (30 %, sup. Colgajo)	1	2,8
Hematoma	2	5,7
Infección	1	2,8

Tabla G. Resultados, seno reconstruido Complicaciones alejadas (> 2 meses)

Evento	Pacientes	%
Citoesteatonecrósis	4	11,4

Tabla H. Gesto plástico contra lateral a 12 meses

Pacientes	%	Tipo de gesto
6	17	reducción contra lateral
2	5,7	aumentación contra lateral

Tabla I. Resultados cosméticos. Seno reconstruido

Resultado	Pacientes	%	tiempo
Aceptable	32	91,4	12 meses
Inaceptable	3	8,5	“

BIBLIOGRAFÍA

1. MENEGOZ F., CHERIE-CHALLINE L. **Le cáncer en France: Incidence et mortalité. Situation en 1995 évolution entre 1975 et 1995.** *Direction Générale de la Santé. La Documentation Française 1998.*
2. NAMER M., RAMAIOLO A., HERY A., FERRERO JM. **Facteurs pronostiques et stratégie thérapeutique du cancer du sein.** *La revue de praticien 1998 ; 48 : 45-52.*
3. HARTRAMPF G.R., SCHEFLAN M., BLACK P.W**. Breast reconstruction with a transverse abdominal island flap**. *Plast. Reconstr. Surg. 1982, 62, 216-225.*
4. FITOUSSI A., LE TAILLANDIER M., BIFFAUD JC., SELINGER R., CLOUGH K.B. **Évaluation fonctionnelle de la paroid abdominale aprés prélèvement d'un lambeau musculo-cutané de grand droit de l'abdomen**. *Ann. Chir. Plast. Esthét., 1997, 42, 138 - 146.*
5. GAUTIER R. - **Évaluation fonctionnelle de la paroid abdominale anterieur aprés reconstruction mamaire par lambeau abdominal myocutané transverse inférieur suite à mastectomie pour cancer: à propos de 48 patientes**. *Ann. Kinésith., 1995, 22, 79 - 89.*
6. LEJOUR M., DOME M. - **Abdominal wall function after rectus abdominis transfer.** *Plast. Reconstr. Surg., 1991, 87, 1054 -1067.*
7. SUOMINEN S., ASKO-SELJAVAARA S., KINNUNEN, SAINIO P., ALARANTA H. **Abdominal wall competence after free transverse rectus abdominis musculocutaneus flap harvest: a psospective study.** *Ann. Plast. Surg., 1997, 39, 229 - 234.*
8. KROLL S. S., MARCHI M. - **Comparison of strategies for preventing abdominal-wall weakness after TRAM flap brest reconstruction**. *Plast. Reconstr. Surg., 1992, 89, 1045 - 1051.*
9. MIZGALA C. L., HARTRAMPF C. R. Jr., BENNET K. - **Assessment of the abdominal wall after pedicled TRAM flap surgery: 5-to 7- year follow-up of 150 consecutive patients.** *Plast. Reconstr. Surg. 1994, 93, 988 - 1004.*
10. KROLL S. S. SCHUSTERMAN M. A., REECE G., MILLER M., ROBB G., EVANS G. **Abdominal wall strength, bulging, and hernia after TRAM flap brest reconstruction.** *Plast. Reconstr. Surg., 1995, 96, 616 - 619.*
11. PETIT J. Y., RIETJENS M., FERREIRA A. R., MONTRUCOLI D., LIFRANGE E., MARTINELLI P. **Abdominal sequelae after pedicled TRAM flap brest reconstruction.** *Plast. Reconstr. Surg., 1997, 99, 723 - 729.*