Cirugía Paraguaya

Vol. XXXXI N°2 Agosto 2017

Contenido

EDITORIAL

Continuemos redactando. 7

ARTÍCULOS ORIGINALES

Acceso, uso y preferencias de las tecnologías de información y comunicación (TIC) por médicos residentes de Cirugía General en el Paraguay / *Dr. José Sandoval, Dra. Maria Giangreco, Dra. Carolina Gómez, Dra. Mercedes González, Dra. Anna Dalub* 8

Resultados del tratamiento de las hernias incisionales con la Tecnica Rives-Stoppa en la II Catedra de Clinica Quirurgica / *Cuenca Osmar, Ferreira Rosa, Escobar Evelyn, Pederzoli Rodrigo, Ever Sosa, Jazmín Coronel* 13

Experiencia en el manejo de Sx de Mirizzi en la II Catedra de Clínica Quirúrgica del Hospital de Clínicas / *Prof. Dr. Gustavo Machain Vega, Dr. Agustín Rodriguez, Dr. Gilberto López, Dr. Rodrigo Pederzoli, Dra. Jazmin Coronel* 17

Prevalencia de Litiasis Biliar en personas concurrentes al Hospital de Clínicas / *Prof. Dr. Gustavo Machain Vega, Dr. WataruYamanaka, Dr. Gilberto López, Univ. Marcelo Ma. Martinez, Univ. Marcelo González Miltos* 21

REPORTE DE CASO

Lesión de Vías Biliares como complicación de una colecistectomía / *Montiel Roa, Arnaldo; Aguilera Maidana, Domingo Javier; Pane Núñez, Mariana; Masi Miranda, Alma Liliana* 25

Tumores neuroendócrinos quísticos no funcionantes de páncreas. A propósito de un caso / *Benítez García, Fabio D.; Ferreira Bogado, Miguel; Ramírez Sotomayor, Julio* 27

Quiste epitelial esplénico como causa infrecuente de dolor abdominal. Reporte de caso / *Dr. Victor Luraschi, Dra. Rita Miranda, Dr. Pedro Chamorro, Dra. Ana Riveros* 30

Hernia de spiegel no complicada, abordaje laparoscopico / *Hector Herrera, Romina Sanabria, Emanuel Llano, Analia Pedrozo* 33

Reparación endoscópica de diastasis de recto y defectos de la línea media / *Dr. Osmar Cuenca, Dr. Agustín Rodríguez, Dr. Arturo Segovia* 37

Órgano Científico de la Sociedad Paraguaya de Cirugía (SOPACI)

ISSN 2070-8785

SURGICEL®

FAMILIA DE HEMOSTÁTICOS ABSORBIBLES

versátil

SURGICEL® FIBRILLAR

flexible

SURGICEL® ORIGINAL

resistente

SURGICEL NU-KNIT

LA Elección

de cirujanos **por casi medio siglo**

DPM 40 años

Representa y Distribuye:
DISTRIBUIDORA DE PRODUCTOS PARA MEDICINA S.R.L.
www.dpm.com.py

Productos que cumplen con su propósito

Johnson & Johnson
Wound Management
Una division de ETHICON, INC.

Sociedad Paraguaya de Cirugía

Afiliada a la FELAC

Comisión Directiva 2016/2018

Presidente: Dr. Miguel Ferreira Bogado
Secretario General: Dr. Helmut Segovia Lohse
Secretario Científico: Dr. Hugo Rojas Villarreal
Secretario de Actas: Dr. Arturo Adorno Romero
Secretario de Publicaciones: Dr. Agustín Rodríguez González
Tesorero: Dr. Rubén Domínguez Azuaga
Secretario de Asuntos Gremiales: Dr. León Villalba Ocampos

MIEMBROS SUPLENTES

Dr. Diosnel Acosta
Dr. Jorge Giubi
Dr. Luis Arestivo
Dr. Victor Luraschi
Dr. Christian Coronel

SÍNDICO

Dr. Evert Martínez Escurra

CAPÍTULOS DE LA SOPACI

Pared Abdominal
Presidente: Dr. Osmar Cuenca Torres
Secretaria: Dra. Rosa Ferreira
Tesorero: Dr Luis Da Silva
Miembros: Dr. Nelson Apuril
Dr. Christian Miranda

Cirugía Torácica
Presidente: Dr. Luciano Ferreira (†)
Secretario: Dr. Carlos Arce Aranda
Tesorero: Dr. Alberto Rovira
Vocales: Dr. Carlos Raúl Wattiez
Dr. Roberto Cuenca

Endoscopía Digestiva
Presidente: Dr. Félix Ibieta Galarza

Cirugía Hepatobiliopancreática
Presidente: Dr. Alejandro Giménez
Vice-Pte: Dra. Rosa Sanchez
Secretario General: Dr. José Daniel Andrada
Secretario de Actas: Dr. Carlos Pfingst
Tesorera: Dra. María Liz Sanchez
Vocales: Dr. Helmut Segovia
Dr. Rafael Acosta

Cirugía Paraguaya

Órgano científico de la Sociedad Paraguaya de Cirugía

Fundada el 6 de octubre de 1970

Volumen XXXXI
Número 2
Agosto de 2017

ISSN 2070-8785

Editor:
Dr. Agustín Rodríguez

Comité Editorial

Dr. Willian Villalba. Instituto Nacional del Cáncer
Dr. Osmar Cuenca. FCM-UNA
Dr. Julio Ramírez Sotomayor. Hospital Nacional de Itauguá
Dr. Mariano Palermo. Argentina
Dr. Miguel Burch. USA
Dr. Franco Roviello. Italia
Dra. Margarita Samudio. IICS
Dr. Castor Samaniego. FCM-UNA
Dr. Joaquín Villalba. FCM-UNA
Dr. David Vanuno. FCM-UNA

La revista CIRUGIA PARAGUAYA está indexada a BIREME - Centro Latinoamericano y del Caribe de Información en Ciencias de la Salud y los artículos publicados alimentan a LILACS, base de datos de la Literatura Latinoamericana y del Caribe en Ciencias de la Salud y BVS-PY-Biblioteca Virtual de Salud-Paraguay, Scielo Paraguay y LATINDEX

Editor Gráfico:

editorial Silvero

Enciso Velloso c/La esperanza. Edif. La Esperanza I
Tel: (021) 301 106 - Mail: editorialsilvero@gmail.com

SECRETARÍA DE LA SOCIEDAD PARAGUAYA DE CIRUGÍA:

Edificio Laboratorios Catedral
Santa Ana 433 y Roque Centurión Miranda (3er piso)
Asunción - Paraguay
Tel: +595 21 608 171 (int. 320) / +595 21 614 498
E-mail: secretaria@sopaci.org.py.
Pág web: www.sopaci.org.py
Facebook: Sociedad Paraguaya de Cirugía.

SOCIEDAD PARAGUAYA DE CIRUGÍA

PRESIDENTES

Dr. Julio César Perito (1970/73) †
Dr. Miguel Angel Martínez Yaryes (1974) †
Dr. Juan S. Netto (1975) †
Dr. Raúl F. Gómez (1976) †
Dr. Silvio Díaz Escobar (1977-78) †
Dr. Federico Guggiari (1979-1980) †
Dr. Francisco Delfino (1981) †
Dr. Silvio Díaz Escobar (1982) †
Dr. David Vanuno Saragusti (1983)
Dr. Augusto R. Martínez (1984)
Dr. Felipe O. Armele (1985)
Dr. Alberto Jou Ontano (1986) †
Dr. René Recalde (1987)
Dr. Carlos Rodríguez (1988)
Dr. Isaac Benito Frutos (1989)
Dr. José A. Andrada (1990)
Dr. Manuel Talavera (1991)
Dr. Carlos Ferreira Russo (1992)
Dr. Roberto Prieto (1993-1994)
Dr. Joaquín Villalba (1994-1995)
Dr. Pedro Ruiz Díaz (1995-1996)
Dr. Víctor Mariano Solalinde (1996-1997)
Dr. Castor Samaniego (1997-1998)
Dr. Domingo Pizurno (1998-1999)
Dr. Roberto Mura (1999-2000)
Dr. Juan Olegario Ortiz V. (2000-2001) †
Dr. Isaías R. Fretes (2001-2002)
Dr. Osmar Cuenca (2002-2003)
Dr. José Marín (2003-2004)
Dr. Enrique Bellassai (2004-2005)
Dr. Hugo Espinoza (2005-2006)
Dr. Luís A. Carísimo (2006-2007)
Dr. Enrique Bellassai (2007-2009)
Dr. Jacinto Noguera (2009-2011)
Dr. Bernardo Weisensee (2011- 2013)
Dr. Osmar Cuenca Torres (2013- 2015)
Dr. Julio Ramírez Sotomayor (2015- 2017)

MIEMBROS HONORARIOS

Dr. Manuel Riveros †
Dr. Manuel Giagni †
Dr. Pedro De Felice †
Dr. Ramón Doria †
Dr. René Favaloro (Argentina) †
Dr. Domingo Liota (Argentina)
Dr. Pedro Ciesco (Argentina)
Dr. Michel Latarjet (Francia) †
Dr. Fernando Montero †
Dr. Juan S. Netto †
Dr. Silvio Díaz Escobar †
Dr. Julio César Perito †
Dr. Pacian Andrada †
Dr. Emilio Constanzo †
Dr. Raúl Gómez †
Dr. Federico Guggiari †
Dr. Alberto Jou Ontano †
Dr. Miguel A. Martínez Yaryes †
Dr. Benito Frutos
Dr. David Vanuno
Dr. Francisco Delfino †
Dr. Francisco Quiñónez
Dr. Arnaldo Silvero Sarubi †
Dr. Oscar Ortiz Airaldi
Dr. Miguel Arístides Aguilar
Dr. Calixto Vera González †
Dr. René Recalde
Dr. Ramiro García Varesini
Dr. David Obregón
Dr. Vicente Molinas
Dr. Ronald Rolón
Dr. Juan O. Ortiz V. †

MIEMBROS CORRESPONDIENTES EXTRANJEROS

Una gran cantidad de colegas cirujanos de Latinoamérica y del resto del mundo han sido nominados como" Miembros Correspondientes Extranjeros". El listado completo incluye a los siguientes doctores:

ARGENTINA

Francisco Alomar
Jorge A. Ferreira
Jorge Merello
Armando C. Romero
Elías Hurtado Hoyo
Pedro Fernández
Flavio Santinelli
José Speranza
Luis Durand
Rubén Padin
Enrique M. Beveraggi
Rodolfo Mazzariello
Miguel A. García Casella
Rodolfo Vidal E.
Héctor Santangelo
Mariano Giménez
Alejandro Ring
Jorge Dodera
Francisco Suarez Anzorena
Román Civilotti- Formosa
Eduardo Saad
Pedro Ferraina
Leao Puesch
Alfredo Graziano
Luis Gramática
Fernando Serra
Ricardo Torres - Corrientes
Juan Pekolj
Oscar Mazza
Claudio Brandi
Mariano Palermo
Alejandro de la Torre
Ezequiel Palmisano
Oscar Imventarza
Javier Lendoire
Sung Ho Hyon
Ricardo Oddi
Gustavo Kohan
David Smith

BOLIVIA

Germán Terrazas Rovira

BRASIL

Sergio Brenner - Curitiba
Alcino Lázaro Da Silva
José Camargo - Porto Alegre
Marcelo Ribeiro
Joaquín Gama Rodríguez
Charly Genro Camargo
Eugenio Bueno Ferreira
José E. Monteiro Da Cunha
Angelita Habr Gama
Marilles Porto Matto
Kiyoshi Hashiba
Daher Cutait - San Pablo
Ruy Ferreira Santos
Paulo Herman- Sao Paulo
Julio C. Saucedo M.
Benedito Mauro Rossi
Joao Bautista Marquesini
Luiz Paulo Kowalski
Enrique Axfonso de Souza e Silva
Alice Capobiango
Gerardo Magela Gómez Da Cruz
Raúl Cutait
Pio Furtado
Wilson Pollara
Eduardo Boccinni
Wiliam Saad
Roberto Kis- San Pablo
Carlos Domene
Luiz Pereira Lima
Edmundo Machado Ferraz
William Saad
Felipe Coimbra
Marcel Machado
Luiz Paulo Kowalski
Gustavo Fraga

COLOMBIA

Mario Rueda Gómez
Ricardo Ferrada
Hernando Abaunza
Oswaldo Borraez

CHILE

Alfredo Sepúlveda
Ronald De La Cuadra
Claudio Navarrete
Jorge Larach Said
Pedro Llorens
Juan Reyes Farías
Christian Jensen
Exequiel Lirá del Campo
Italo Braghetto
Attila Csendes
Rodrigo Aparicio
Julián Varas
Rodrigo Aparicio

EEUU

Edwin Beven
Mirian Curet
Mohan Airan
Henry Lynch
Said Daee
Juan Sarmiento
David W. Kinner
Henry Pitt
Rao Ivatury
Raymond Dieter
Robert C. Moesinger - Utah
Adrian Ortega
Ian C. Lavery - Cleveland
Demetrius Demetriades
Kenneth Mattox
Carlos Pellegrini
Horacio D'Agostino
Hugo Villar - Arizona
Miguel Burch
Gazi Zibari

ESPAÑA

José Manuel Figueroa
Manuel Gómez
Álvaro Díaz de Liaño - Pamplona
Carlos Ballesta López -Barcelona
José García Buitron
Jesús Loscertales - Sevilla
Joseph Rius

FRANCIA

Henry Bismuth - Paris
Jean Moreaux - París
Jean Denis
Pierre Mulsant - Lyon
Paul Maicllet - Lyon
Jean Pierre Neidhart
Juan Iovanna
Jean Pourcher
François Rousset
François Tronc - Lyon

GUATEMALA

Roberto Gallardo

MÉXICO

Jorge Cervantes
Fidel Ruiz Healy
Juan Carlos Mayagoitia
Alfredo Vicencio Tovar
Alejandro Weber
Héctor Armando Cisneros
Alberto Villazón
Francisco Barrera
Adriana Hernández López
Alberto Basilio

PERÚ

José de Vinatea
Augusto Brazzini

URUGUAY

Alberto Estefan
Edgardo Torterolo
Luis Ruso
Alvaro Piazze
Raúl C. Praderi
Ricardo Voelker
Guido Berro
Celso Silva
Gonzalo Estape
Héctor Geninazi
Jorge Nin Vivó

JAPÓN

Tatsuo Yamakawa

CANADÁ

Michel Gagner

ITALIA

Franco Roviello

CONGRESO PARAGUAYO DE CIRUGÍA - PRESIDENTES

I Congreso, 1980 ..... Juan S. Netto
II Congreso, 1982 ..... Federico Guggiari
III Congreso, 1984 ..... Silvio Díaz Escobar
IV Congreso, 1986..... David Vanuno S.
V Congreso, 1988..... Miguel A. Martínez Yaryes
VI Congreso, 1990.....René Recalde
VII Congreso, 1992 ..... Felipe Armele
VIII Congreso, 1994 ..... Carlos Ferreira R.
IX Congreso, 1996..... Joaquín Villalba
X Congreso, 1998.....Pedro Ruiz Díaz
XI Congreso, 2001..... José Marín
XII Congreso, 2004 ..... Ricardo Fretes
XIII Congreso, 2006 .....José Andrada
XIV Congreso, 2008..... Enrique Bellassai
XV Congreso, 2010.....Osmar Cuenca Torres
XVI Congreso, 2012..... Aníbal Filártiga Lacroix
XVII Congreso, 2014.....Roberto Mura
XVIII Congreso, 2016 ..... Julio Ramirez Sotomayor

CIRUGÍA PARAGUAYA

Órgano Científico de la Sociedad Paraguaya de Cirugía (SOPACI)

CONTENIDO

EDITORIAL

Continuemos redactando. 7

ARTÍCULOS ORIGINALES

Acceso, uso y preferencias de las tecnologías de información y comunicación (TIC) por médicos residentes de Cirugía General en el Paraguay / *Dr. José Sandoval, Dra. Maria Giangreco, Dra. Carolina Gómez, Dra. Mercedes González, Dra. Anna Dalub* 8

Resultados del tratamiento de las hernias incisionales con la Tecnica Rives-Stoppa en la II Catedra de Clinica Quirurgica / *Cuenca Osmar, Ferreira Rosa, Escobar Evelyn, Pederzoli Rodrigo, Ever Sosa, Jazmín Coronel* 13

Experiencia en el manejo de Sx de Mirizzi en la II Catedra de Clínica Quirúrgica del Hospital de Clínicas / *Prof. Dr. Gustavo Machain Vega, Dr. Agustín Rodriguez, Dr. Gilberto López, Dr. Rodrigo Pederzoli, Dra. Jazmin Coronel* 17

Prevalencia de Litiasis Biliar en personas concurrentes al Hospital de Clínicas / *Prof. Dr. Gustavo Machain Vega, Dr. WataruYamanaka, Dr. Gilberto López, Univ. Marcelo Ma. Martinez, Univ. Marcelo González Miltos* 21

REPORTE DE CASO

Lesión de Vías Biliares como complicación de una colecistectomía / *Montiel Roa, Arnaldo; Aguilera Maidana, Domingo Javier; Pane Núñez, Mariana; Masi Miranda, Alma Liliana* 25

Tumores neuroendócrinos quísticos no funcionantes de páncreas. A propósito de un caso / *Benítez García, Fabio D.; Ferreira Bogado, Miguel; Ramírez Sotomayor, Julio* 27

Quiste epitelial esplénico como causa infrecuente de dolor abdominal. Reporte de caso / *Dr. Victor Luraschi, Dra. Rita Miranda, Dr. Pedro Chamorro, Dra. Ana Riveros* 30

Hernia de spiegel no complicada, abordaje laparoscopico / *Hector Herrera, Romina Sanabria, Emanuel Llano, Analia Pedrozo* 33

Reparación endoscopica de diastasis de recto y defectos de la línea media / *Dr. Osmar Cuenca, Dr. Agustín Rodríguez, Dr. Arturo Segovia* 37

EDITORIAL

Let's continue to write 7

ORIGINAL ARTICLES

Access, use and preferences of the technologies of information and communication technologies (TIC) by Resident Doctors of General Surgery in Paraguay / *Dr. José Sandoval, Dra. Maria Giangreco, Dra. Carolina Gómez, Dra. Mercedes González, Dra. Anna Dalub* 8

Results of the treatment of incisional hernia with the Rives-Stoppa technique at the II Service of Surgical Clinic / *Cuenca Osmar, Ferreira Rosa, Escobar Evelyn, Pederzoli Rodrigo, Ever Sosa, Jazmín Coronel* 13

Experience in the management of the Mirizzi Syndrome in the II Cátedra de Clínica quirúrgica del Hospital de Clínicas / *Prof. Dr. Gustavo Machain Vega, Dr. Agustín Rodriguez, Dr. Gilberto López, Dr. Rodrigo Pederzoli, Dra. Jazmin Coronel* 17

Prevalence of gallstones in persons who are present at the Hospital de Clínicas / *Prof. Dr. Gustavo Machain Vega, Dr. WataruYamanaka, Dr. Gilberto López, Univ. Marcelo Ma. Martinez, Univ. Marcelo González Miltos* 21

CASE REPORT

Injury of bile ducts as a complication of a cholecystectomy / *Montiel Roa, Arnaldo; Aguilera Maidana, Domingo Javier; Pane Núñez, Mariana; Masi Miranda, Alma Liliana* 25

Non-fuctional cystic neuroendocrine tumors of pancreas. A case report / *Benítez García, Fabio D.; Ferreira Bogado, Miguel; Ramírez Sotomayor, Julio* 27

Splenic epithelial cyst as an unusual cause of abdominal pain. a case report / *Dr. Victor Luraschi, Dra. Rita Miranda, Dr. Pedro Chamorro, Dra. Ana Riveros* 30

Spigelian Hernia. Laparoscopic approach / *Hector Herrera, Romina Sanabria, Emanuel Llano, Analia Pedrozo* 33

Endoscopic approach of rectus diastasis and abdominal midline defects / *Dr. Osmar Cuenca, Dr. Agustín Rodríguez, Dr. Arturo Segovia* 37

Doi: 10.18004/sopaci.agosto.7-7

Continuemos redactando

La investigación es un pilar fundamental en la formación del médico, y más aún en nuestra especialidad. Día a día van apareciendo nuevos adelantos tecnológicos, producto de muchos años de investigación y muchos peldaños escalados, y con muchos más aun, por subir.

En nuestro medio, la investigación científica es un reto, así como la redacción de documentos científicos.

Debemos poner mayor énfasis en la consecución de los mismos, puesto que, en los últimos 10 años, la cirugía paraguaya ha crecido exponencialmente en todas sus aristas, ofreciendo medicina de primer nivel, tanto en la actividad pública como en la privada.

Expandamos nuestras experiencias y conocimientos, compartamos con nuestra comunidad científica y extranjera, mostremos la capacidad creciente de nuestros centros quirúrgicos y nuestros cirujanos.

La Comisión Directiva se ha propuesto aumentar la frecuencia de publicación de la revista *Cirugía Paraguaya*, acorde a la necesidad de buscar elevar nuestros estándares y posicionar a la misma, buscando nuevas indexaciones.

Les invito en nombre de la Comisión Directiva de la SOPACI a continuar mandando sus publicaciones, a continuar enriqueciéndose mediante la investigación, a continuar aprendiendo y por, sobre todo, a continuar enseñando a los más jóvenes. Nos ponemos a disposición de los socios y los médicos residentes, para cualquier consulta en cuanto a la redacción de su artículo científico.

Sigamos creciendo como sociedad científica.

Saludos cordiales.

Dr. Agustin Rodríguez González
Editor

Let's continue to write

Research is a fundamental pillar in the training of the medical doctor, and even more so in our specialty. Day by day new technological advances appear, product of many years of investigation and many scaled steps, and with many more, to raise.

In our environment, scientific research is a challenge, as well as the writing of scientific papers.

We must put more emphasis on achieving them, since, in the last 10 years, Paraguayan surgery has grown exponentially in all its aspects, offering first level medicine, both in public and private practice.

We need to expand our experiences and knowledge, share with our scientific and foreign community, show the increasing capacity of our surgical centers and our surgeons.

The Sopaci Board has proposed to increase the frequency of publication of the journal *Cirugía Paraguaya*, according to the need to seek to raise our standards and position it, seeking new indexations.

I invite you on behalf of the Sopaci Board to continue to send your publications, to continue enriching themselves through research, to continue to learn and, above all, to continue to teach the youngest. We are available to our members and resident doctors, for any question regarding the writing of your scientific article.

Let us continue to grow as a scientific society.

Best regards.

Dr. Agustin Rodríguez González
Editor

Artículo Original Doi: 10.18004/sopaci.agosto.8-12

ACCESO, USO Y PREFERENCIAS DE LAS TECNOLOGÍAS DE INFORMACIÓN Y COMUNICACIÓN (TIC) POR MÉDICOS RESIDENTES DE CIRUGÍA GENERAL EN EL PARAGUAY

ACCESS, USE AND PREFERENCES OF THE TECHNOLOGIES OF INFORMATION AND COMMUNICATION TECHNOLOGIES (TIC) BY RESIDENT DOCTORS OF GENERAL SURGERY IN PARAGUAY

Dr. José Sandoval[1], Dra. Maria Giangreco[2], Dra. Carolina Gómez[3], Dra. Mercedes González[4], Dra. Anna Dalub[5]

RESUMEN

Se evaluó el acceso, uso y preferencias de las tecnologías de información y comunicación (TIC) en médicos residentes de los diferentes Servicios de Cirugía General en el Paraguay, el cuestionario exploró la disponibilidad y dominio de las TIC, el tiempo, las actividades educativas, y aplicaciones tecnológicas más usadas. Se encuestaron 79 médicos residentes de Cirugía General; 52% fueron varones, promedio de 28 años, 40% formados en la UNA. El uso de *notebook* fue 34%, el uso de *tablet* 20% y *smartphone* 97%; el 43% poseen internet móvil y conexión en el hogar, el 98% utiliza WhatsApp, como medio de intercambio de imágenes, datos relacionados con salud, reportes de pacientes y opinión de expertos. El 84% refieren estar conectado las 24 hs a internet, el 62% utilizan Smartphone para resolver preguntas médicas en forma diaria, 43% pocas veces profundizan esos conocimientos; 46% leen un artículo científico completo por mes, 31% miran siempre videos quirúrgicos antes de operar una cirugía; y el 94% considera que existe una relación positiva a la evolución del aprendizaje con la tecnología. El uso y acceso de las TICs es frecuente en los médicos residentes de Cirugía y existe interés positivo por su uso en educación.

Palabras clave: Tecnología de la información; Educación médica; Informática médica.

SUMMARY

We evaluated the access, use and preferences of the technologies of information and communication technologies in medical residents of the different services of General Surgery in Paraguay, the questionnaire explored the availability and mastery of ICTS, the time, the educational activities, and technology applications you use most. 79 were surveyed Resident Doctors of General Surgery; 52% were male, average of 28 years, 40% formed in the A. El use of *notebook* was 34%, 20% use of tablet and *smartphone* 97%; 43% have mobile internet and connection in the home, the 98% use WhatsApp, as a means of exchange of images, data related to health, reports of patients and expert opinion. El 84% refer to be connected the 24 hs to the internet, the 62% use Smartphone to resolve medical questions on a daily basis, 43% rarely deepen such knowledge; 46% read a full scientific article per month, 31% always look surgical videos before operating a surgery; and the 94% considered that there is a positive relationship to the evolution of the learning with technology. The access and use of ICTS is common in medical residents of Surgery and there is positive interest for its use in education.

Keywords: Information Technology; Medical education; Medical Informatics.

INTRODUCCIÓN

La globalización ha producido un gran impacto dentro del mundo de la tecnología informática y de comunicación (TIC), aumentando su aplicabilidad en diferentes áreas, entre ellas la salud y educación [(1)]. La aplicación y uso de las TICs permite mejorar la calidad de la atención médica, ya que disminuyen procesos, facilita el acceso a guías de práctica clínica y la aplicación de protocolos [(2)]. También han impulsado el desarrollo de nuevos escenarios para la docencia (teleconferencias, videoconferencias, aulas virtuales, cursos virtuales y sistemas de *software* educativo multimedia) [(1-3)]. La búsqueda automatizada, el acceso a literatura en formato electrónico, el intercambio de texto, imágenes y sonido, son algunas de las aplicaciones que han hecho de Internet un ele-

Universidad Nacional de Asunción. Hospital de Clínicas. Originales – Original.

1. *Cirujano General- Miembro de la SOPACI - Autor principal.*
2. *Residente 3° año – Primera Cátedra de Clínica Quirúrgica – Hospital de Clínicas.*
3. *Residente 3° año – Segunda Cátedra de Clínica Quirúrgica – Hospital de Clínicas.*
4. *Residente 3° año – Cirugía General - Hospital Nacional de Itaguá.*
5. *Residente 3° año – Cirugía General- Hospital del Instituto de Previsión Social.*

Autor correspondiente: Dr. Jose Sandoval / Correo electronico: sandovalperez@hotmail.com

Artículo recibido: 4.07.17 - Artículo aceptado: 27.07.17

mento imprescindible dentro de la práctica médica y de los estándares de educación médica [4,5].

Los estudios previos mostraron un impacto positivo de las TICs en la capacitación, atención clínica y relación médico-paciente [6,7].

El uso de la tecnología tiene, como hemos visto, muchos beneficios para nuestro desarrollo tanto personal como profesional [8]. El uso de las TIC puede simplificar muchos procesos (búsqueda de artículos, actualización, revisiones, intercambio de información, etc.) [2, 7,11].

OBJETIVO

Describir el acceso, uso y preferencias de las TICs en médicos residentes de los diferentes Servicios de Cirugía General que realizan labor asistencial en el Paraguay.

MATERIALES Y MÉTODOS

Estudio descriptivo de corte transversal realizado en médicos residentes de la especialidad de Cirugía General que ejercen tareas asistenciales en tres de los mayores hospitales de nuestro país (Hospital de Clínicas, Instituto de Previsión Social y Hospital Nacional de Itaguá) en el año 2017. El número total de médicos encuestados fueron 79. Se excluyeron a los médicos extranjeros, médicos rotantes de otras sedes y médicos que no desearon participar en el estudio.

Confección y validación del cuestionario.

Se realizaron modificaciones a la encuesta aplicada por Veloz-Martínez *et al.* (5) y de la encuesta del Relato Oficial del 87° Congreso Argentino de Cirugía 2016, para validar el contenido se utilizó una amplia revisión de la literatura científica y la opinión de médicos calificados en el tema de informática biomédica. Se juzgó la idoneidad de los ítems, si estaban claramente relacionados con las dimensiones que se pretendía medir, y si la redacción, el vocabulario y el orden de la pregunta empleados eran adecuados. El análisis fue realizado con el software Microsoft Excel 2013.

Se utilizó estadística descriptiva con medidas de frecuencia absoluta y relativa para ordenar los resultados.

En cuanto a la confidenciabilidad se solicitó contestar el cuestionario de forma anónima autoadministrados y sólo el investigador principal tuvo acceso a los datos.

RESULTADOS

Realizaron el cuestionario 79 médicos residentes de Cirugía General de tres hospitales de nuestro país (Hospital de Clínicas, Instituto de Previsión Social y Hospital Nacional de Itaguá); 52% (41) fueron varones; el rango de edad fue de 24-32 años con un promedio de 28 años; 35% (28) fueron residentes del último año (R3), y la mayor parte, 40% (32) formados en la Universidad Nacional de Asunción. En cuanto al acceso virtual, el uso de *notebook* fue 34% (27), el uso de *tablet* 20% (16) y *smartphone* 97% (77); el 43% (34) poseen internet móvil y conexión en el hogar, un 24% (19) sólo tienen Internet móvil mientras que el 10% (8) sólo tiene Internet en casa.

El 96% (76) reconocen al WhatsApp como su principal herramienta de comunicación seguida por las llamadas telefónicas con el 43% (34). El 98% (78) utiliza WhatsApp, 96% (76) Facebook y 72% (57) Instagram como medio de intercambio de imágenes, datos relacionados con salud, reportes de pacientes y opinión de expertos en relación al ámbito médico. El 84% (67) refieren estar conectado las 24 hs a internet (chequea las novedades si se despierta en la noche), el 62% (49) utilizan el Smartphone para resolver preguntas médicas en forma diaria y el 30% (24) en forma semanal, 43% (34) pocas veces profundizan esos conocimientos; 45% (36) pocas veces utilizan tutoriales para resolver problemas cotidianos; 68% (54) consideran que manejan las TICs en su formación; 55% (44) prefieren la lectura de artículos científicos en papel; 46% (37) de los residentes leen un artículo científico completo por mes, 31% (25) miran siempre videos quirúrgicos antes de operar una cirugía que no realizan cotidianamente; 41% (33) nunca realizó cursos de actualización en línea (e-learning) y el 94% considera que existe una relación positiva a la evolución del aprendizaje con la tecnología.

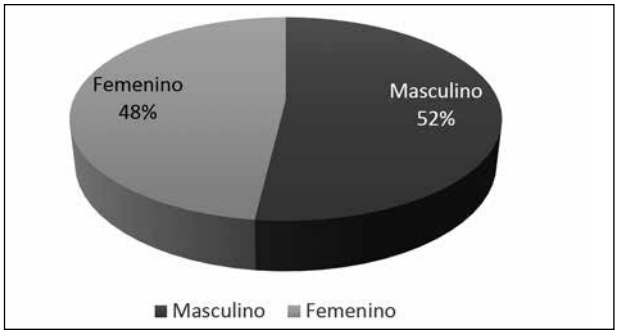

FIG. 1. Sexo
Fuente: *Cuestionario a Residentes de Cirugía General – 2017*

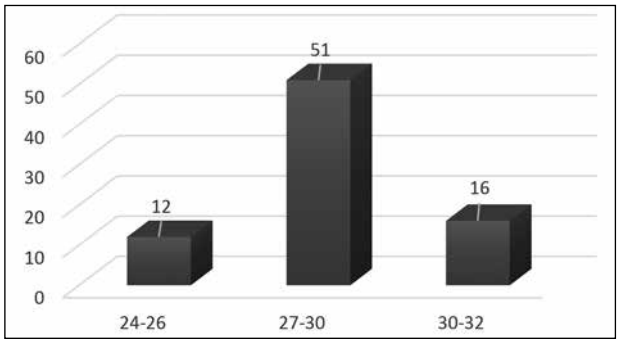

FIG. 2. Edad
Fuente: *Cuestionario a Residentes de Cirugía General – 2017*

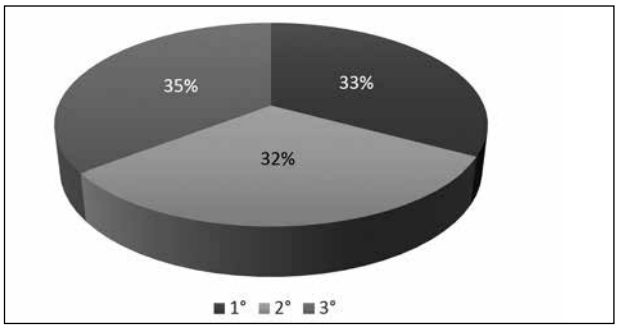

FIG. 3. Residentes según año de Residencia
Fuente: *Cuestionario a Residentes de Cirugía General – 2017*

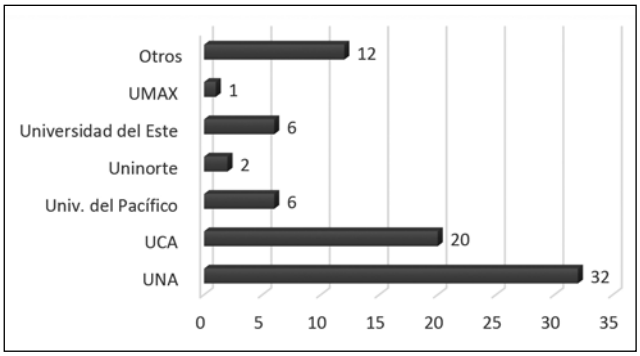

FIG. 4. Universidad de procedencia
Fuente: *Cuestionario a Residentes de Cirugía General – 2017*

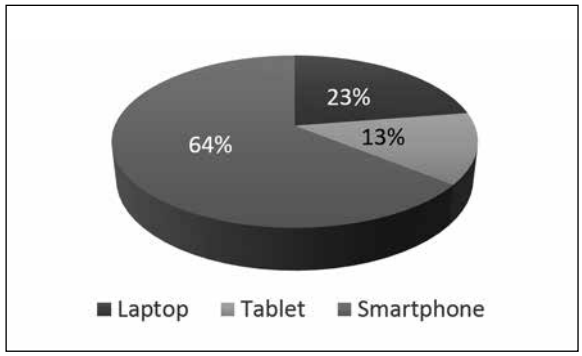

FIG. 5. Medios utilizados para acceder a internet
Fuente: *Cuestionario a Residentes de Cirugía General – 2017*

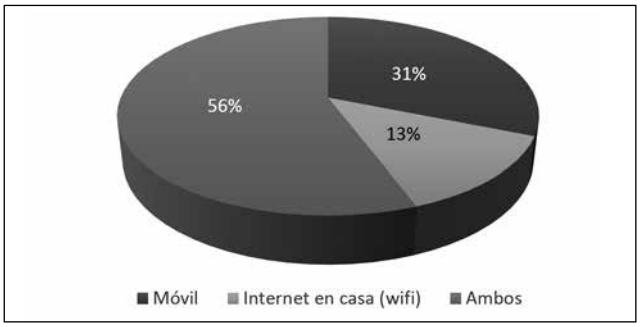

FIG. 6. Tipo de conexión a internet
Fuente: *Cuestionario a Residentes de Cirugía General – 2017*

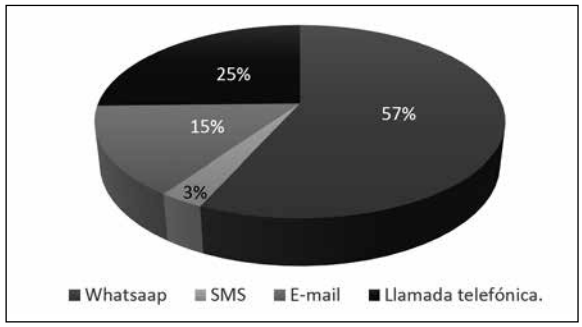

FIG. 7. Herramientas utilizadas para la comunicación
Fuente: *Cuestionario a Residentes de Cirugía General – 2017*

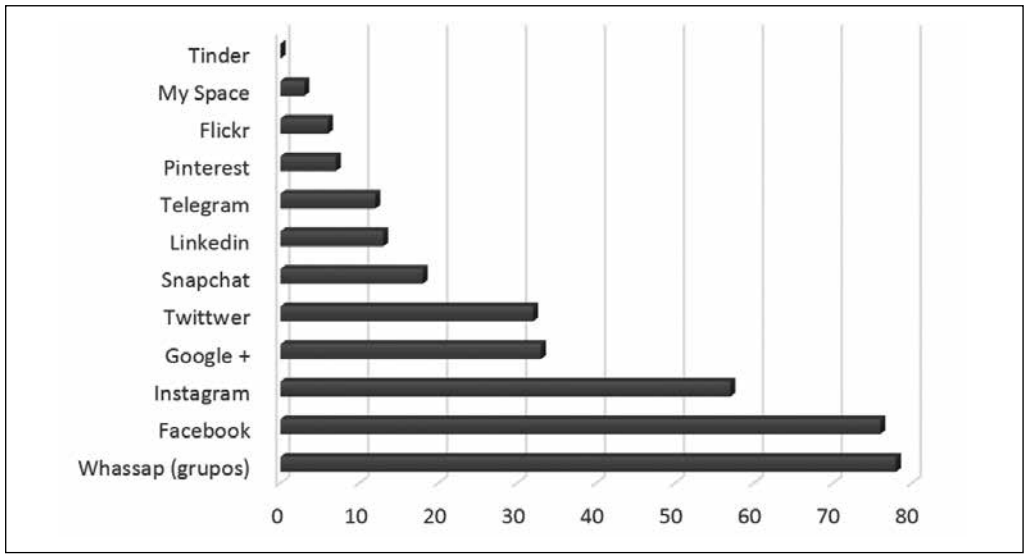

FIG. 8. Redes con perfil creado en residentes. ***Fuente:*** *Cuestionario a Residentes de Cirugía General – 2017*

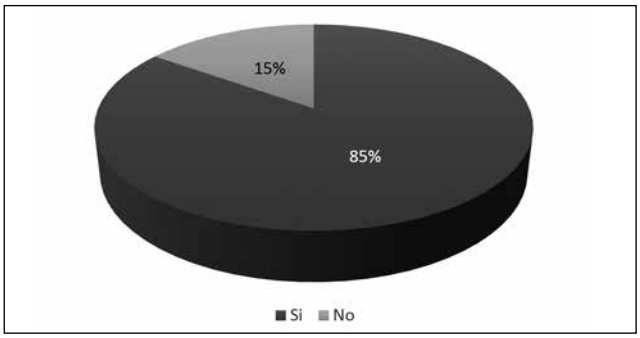

FIG. 9. Conexión las 24 hs.
Fuente: *Cuestionario a Residentes de Cirugía General – 2017*

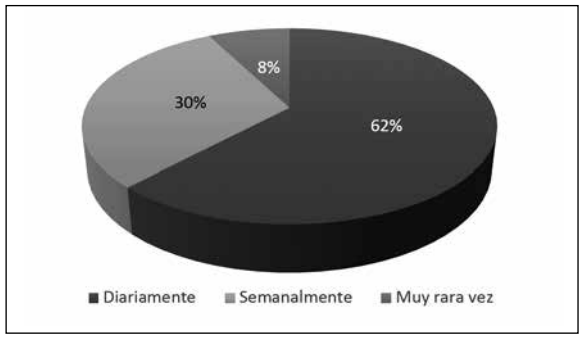

FIG. 10. Utilización de Smartphone para resolver preguntas médicas. ***Fuente:*** *Cuestionario a Residentes de Cirugía General – 2017*

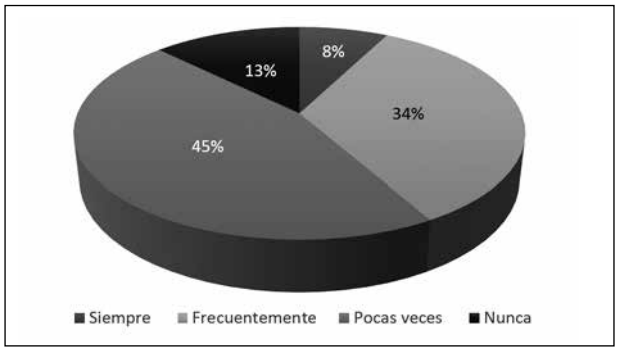

FIG. 11. Utilización de tutoriales para resolver médicos
Fuente: *Cuestionario a Residentes de Cirugía General – 2017*

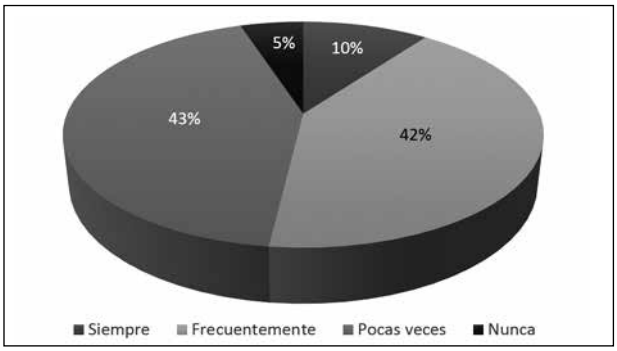

FIG. 12. Profundización de los conocimientos
Fuente: *Cuestionario a Residentes de Cirugía General – 2017*

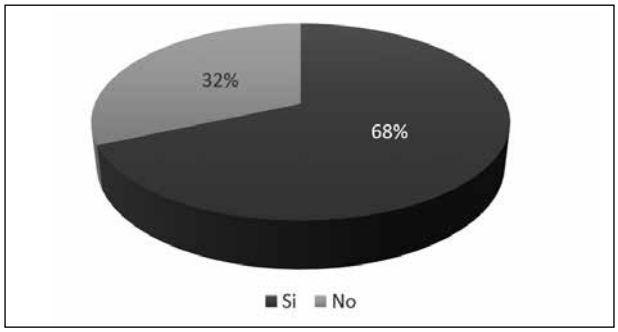

FIG. 13. Manejo de las TICs en residentes
Fuente: *Cuestionario a Residentes de Cirugía General – 2017*

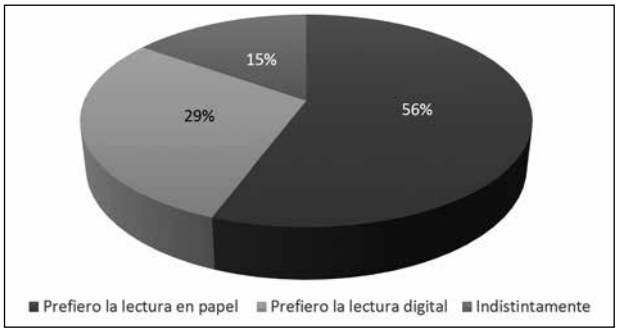

FIG. 14. Lectura de artículos científicos
Fuente: *Cuestionario a Residentes de Cirugía General – 2017*

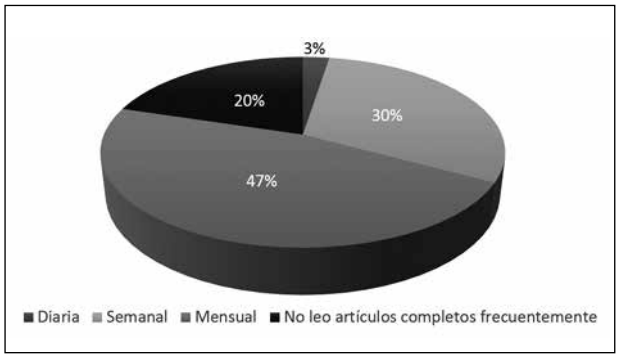

FIG. 15. Frecuencia de lectura de artículos cientificos
Fuente: *Cuestionario a Residentes de Cirugía General – 2017*

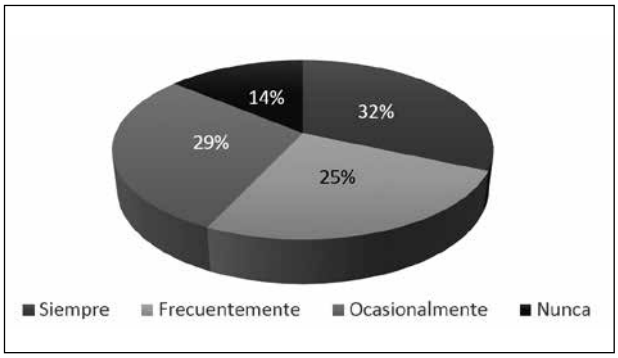

FIG. 16. Observación de videos quirúrgicos de cirugías no realizadas cotidianamente
Fuente: *Cuestionario a Residentes de Cirugía General – 2017*

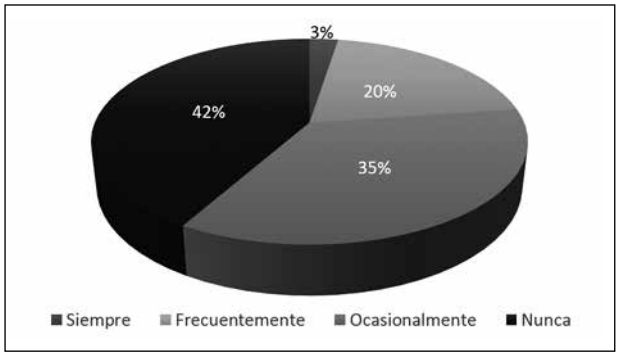

FIG. 17. Realización de cursos de actualización en línea (e-learning)
Fuente: *Cuestionario a Residentes de Cirugía General – 2017*

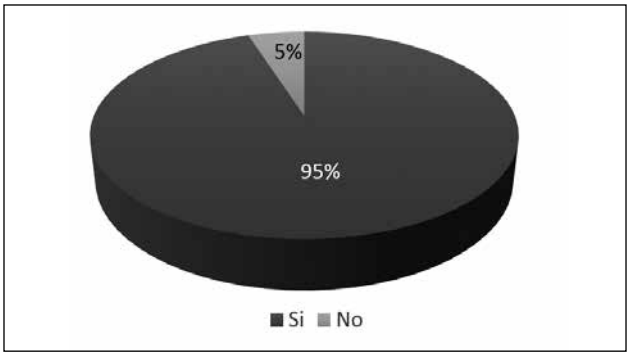

FIG. 18. Relación positiva a la evolución del aprendizaje con la tecnología
Fuente: *Cuestionario a Residentes de Cirugía General – 2017*

DISCUSIÓN

El avance de las TICs, en la actualidad, ha venido en auge incluso en el sector salud. Las TICs son herramientas que permiten adquirir, procesar, almacenar, distribuir y acceder a información que facilitan la comunicación y el proceso de transmisión de información con el propósito de mejorar el bienestar de los individuos. Es conocido que su adecuada implementación generará mayor acceso a la información de forma rápida y a un bajo costo [2]. Esto favorece la aplicación de la telemedicina en los hospitales donde mediante una red virtual de especialistas médicos se facilitará el acceso a la atención médica.

El mayor acceso y uso a las TICs se encontró en el grupo de edad comprendido entre 25 y 28 años, probablemente debido a que los grupos etarios más jóvenes han incorporado el uso de las TICs de manera habitual, utilizándolas como herramientas de interacción, información, comunicación y conocimiento. El nivel de conexión a Internet en la juventud es muy elevado, los grupos etarios de mayor edad están poco familiarizados con las TICs aunque que las diferencias se han reducido en la actualidad [18,19].

Los médicos de sexo masculino usaron con mayor frecuencia las TIC, conociendo que la oferta de las TIC es mayor en el sexo masculino a través del ocio lúdico, como por ejemplo los videojuegos, mientras que para el sexo femenino el atractivo principal se centra en el ocio comunicativo, el cual se desarrolla en edades más tardías lo que puede explicar estas diferencias [19].

Con respecto al acceso y al uso de las TICs, la mayoría de los médicos evaluados tienen acceso de manera habitual a una notebook, *tablet, smartphone*, Internet móvil e Internet en casa, siendo su grado de uso similar a lo reportado en otros estudios del primer mundo donde el promedio de uso bordea el 90% [6, 13,14].

Facebook fue la red social más usada como medio para compartir información médica, brindando a los usuarios la posibilidad de capturar eventos que están ocurriendo casi a tiempo real, discusión de temas profesionales, búsqueda y recolección de información, seguir, discutir, promover blogs y otros recursos de información en salud, además de comunicarse con los pacientes.

Casi todos los residentes evaluados utilizó la aplicación Whatsapp tanto como medio de intercambio de información, imágenes y consulta interactiva dentro del ambiente hospitalario, es así que en la actualidad se han visto la formación de distintos grupos de mensajería según la especialidad o servicio donde realizan labor asistencial (cardiología, emergencia, internistas, médicos residentes, etc.) dentro de la aplicación; la información es compartida simultáneamente a distintas personas en tiempo real. Un ejemplo clave donde se desarrolla este recurso informático en su máxima amplitud está en España, donde existe una red gratuita de profesional nacional de médicos (NEOMED) conformada por cerca de 5000 médicos que permite plantear dudas clínicas obteniendo la opinión de colegas de distintas zonas del país, de distintas especialidades, muchos de ellos expertos en diversos temas, obteniéndose por lo menos cinco respuestas dentro de la primeras 48 h de formulada la consulta.

En relación a las preferencias la participación, cursos en línea o videoconferencias fue baja con un 41% que nunca realizó una actividad similar. El 94% de los residentes mostró una actitud positiva a la actividades de las TICs esto es comparable con el estudio de Pędzińskg *et al.*, **(19)** donde se encontró una actitud positiva en un 71,4% hacia las actividades mediante TIC.

Entre las limitaciones del estudio se puede mencionar el cuestionario de autorreporte donde las respuestas pueden ser subjetivas por lo que el sesgo de memoria y del entrevistado pudo estar presente.

BIBLIOGRAFÍA

1. Broche JM, Ramírez R. Caracterización del uso de los medios de enseñanza por los profesores que se desempeñan en el nuevo programa de formación de médicos. Educ Med Super [Internet]. 2008 [citado el 15 de enero de 2015]; 22(3). Disponible en: http://bvs. sld.cu/revistas/ems/ vol22_3_08/ ems04308.html.
2. Chaudhry B, Wang J, Wu S, Maglione M, Mojica W, Roth E, *et al.* Systematic review: impact of health information technology on quality, efficiency, and costs of medical care. Ann Intern Med. 2006 May 16; 144(10):742-52.
3. Walton G, Childs S, Blenkinsopp E. Using mobile technologies to give health students access to learning resources in the UK community setting. Health Info Libr J. 2005 Dec; 22 Suppl 2:51-65.
4. Area M. Tecnologías de la información y comunicación en el sistema Escolar. Una revisión de las líneas de investigación. RELIEVE. 2005; 11(1): 3-25.
5. Veloz-Martínez MG, Almanza-Velasco E, Uribe-Ravell JA, Libiend-Díaz González L, Quintana-Romero V, Alanís-López P. Uso de tecnologías en información y comunicación por médicos residentes de ginecología y obstetricia. Inved Med. 2012;1(4):183- 9.
6. Madhavi Kommula V, Kusneniwar GN. Computer and Internet Use among Medical Students of a Private Medical college of South India. Nat Journ of Medic and Dent Research. 2013;1(4):34-8.
7. Suri G, Sharma S. Impact of age and Internet access and usage on student's attitude towards e-learning: a study on Punjab university. Intern Journ of Applied Services Marketing Perspectives. 2012;1(2):188-94.
8. Curioso W, Gozzer E, Valderrama M, Rodríguez-Abad J, Villena J, Villena A. Uso y Percepciones hacia las tecnologías de información y comunicación en pacientes con diabetes en un hospital público del Perú. Rev Perú Med Exp Salud Pública. 2009; 26(2):161-7.
9. Bates DW, Gawande AA. Improving safety with information technology. N Engl J Med. 2003 Jun 19; 348(25):2526- 34.
10. Mayta-Tristán P, Cartagena- Klein R, Pereyra-Elías R, Portillo A, Rodríguez-Morales AJ. Apreciación de estudiantes de Medicina latinoamericanos sobre la capacitación universitaria en investigación científica. Rev Med Chil. 2013 Jun; 141(6):716-22. doi: 10.4067/ S0034-98872013000600005.
11. García Garcés H, Navarro Aguirre L. Tecnologías de la información y la comunicación en salud y educación médica. Villa Clara, Cuba: Universidad de Ciencias Médicas de Villa Clara; 2012.
12. Bukachi F, Pakenham-Walsh N. Information technology for health in developing countries. Chest. 2007 Nov; 132(5):1624-30.
13. Curioso W, Carnero A. Promoviendo la investigación en salud con Twitter. Rev Med Hered. 2011; 22(3):121-30.
14. Chretien KC, Azar J, Kind T. Physicians on Twitter. JAMA. 2011 Feb 9; 305(6):566-8. doi: 10.1001/ jama.2011.68.
15. Junco R, Heiberger G, Loken E. The effect of Twitter on college student engagement and grades. J Comput Assist Lear. 2011; 27(2):119-32.
16. Curran VR, Fleet LJ, Kirby F. A comparative evaluation of the effect of Internet-based CME delivery format on satisfaction, knowledge and confidence. BMC Med Educ. 2010 Jan 29; 10:10. doi: 10.1186/1472-6920-10- 10.
17. Castrillón-Estrada J, García J, Anaya M, Rodríguez D, De La Rosa D, Caballero Uribe C. Bases de datos, motores de búsqueda e índices temáticos: herramientas fundamentales para el ejercicio médico. Salud Uninorte. 2008;24(1):96-119.
18. Mejia CR, Caceres OJ, Vera CA, Nizama-Vía A, Curioso WH, Mayta-Tristán P, et al. Uso de fuentes de información en médicos recién graduados de Lima. Rev Peru Med Exp Salud Publica. 2014;31(4):716-20.
19. Pędziński B, Sowa P, Pędziński W, Krzyżak M, Maślach D, Szpak A. Information and Communication Technologies in Primary Healthcare – Barriers and Facilitators in the Implementation Process. Studies in logic, Grammar and Rhetoric. 2013; 35(1):179-89. doi: 10.2478/slgr-2013- 0035.

Artículo Original Doi: 10.18004/sopaci.agosto.13-16

RESULTADOS DEL TRATAMIENTO DE LAS HERNIAS INCISIONALES CON LA TECNICA RIVES-STOPPA EN LA II CATEDRA DE CLINICA QUIRURGICA

RESULTS OF THE TREATMENT OF INCISIONAL HERNIA WITH THE RIVES-STOPPA TECHNIQUE AT THE II SERVICE OF SURGICAL CLINIC

Cuenca Osmar [1], Ferreira Rosa [2], Escobar Evelyn [3], Pederzoli Rodrigo [4], Ever Sosa [5], Jazmín Coronel [5]

RESUMEN

Introducción: La reparación de la hernia incisional utilizando la técnica de Rives-Stoppa es una técnica, con bajos índices de recidivas (3 a 12 %) y complicaciones (15 %). **Objetivo:** Describir los resultados en la aplicación de la Técnica de Rives-Stoppa en el tratamiento de las hernias incisionales. **Pacientes y método:** estudio, observacional, descriptivo, retrospectivo, de corte transversal, con muestreo no probabilístico, de casos consecutivos, desde enero 2010 a diciembre 2015. **Resultados:** n: 38 pacientes, siendo mujeres 33 (86,8 %) y varones 5 (13,2 %) . La edad promedio 52,5 años (20 – 78). Las patologías de base: 33 (86,8 %). Localización de hernias incisionales, 36 (94,7%) de la línea media y 2 ventrolaterales. Antecedentes quirúrgicos, el más frecuente Cesárea 13 (34,2 %). Promedio tiempo quirúrgico 116,7 minutos. Tuvimos 1 (2,6 %) complicación local, sangrado tejido celular. Estancia hospitalaria promedio 2,3 días. **Conclusión:** En la reconstrucción y refuncionalización de la pared abdominal es una opción efectiva.

Palabras clave: Hernia incisional, técnica de Rives-Stoppa.

SUMARY

Introduction: the repair of incisional hernia using Rives-Stoppa technique is a technique, with low rates of recurrence (3 to 12 %) and complications (15 %). **Objective:** To describe the results in the application of the Rives-Stoppa technique in the treatment of incisional hernias. **Patients and methods:** study, observational, descriptive, retrospective, cross-sectional, with sampling non-probability, of consecutive cases, from January 2010 to December 2015. **Results:** n: 38 patients, being 33 (86.8 %) women and men 5 (13.2 %). The age average 52.5 years (20-78). The pathologies... The underlying pathologies: 33 (86.8 %). Location of incisional hernias, 36 (94.7 %) of the middle line and ventrolateral 2. Surgical history, the most frequent cesarean section 13 (34.2 %). Average operative time 116,7 minutes. We had 1 (2.6 %) local complications, bleeding tissue cell. Hospital stay average 2.3 days. **Conclusion:** In the reconstruction and reorganization of the abdominal wall is an effective option.

Key words: Incisional Hernia, Rives-Stoppa technique.

INTRODUCCIÓN

Durante la etapa en la que se efectuaban exclusivamente hernioplastias con tejido autólogo, las hernias ventrales de pared muy grandes (umbilicales, lumbares, de Spiegel y epigástricas) y las hernias incisionales eran las que obtenían los peores resultados, puesto que en la literatura mundial se reporta un índice de recurrencias de 40 a 50 %, en comparación con los resultados moderadamente aceptables de las hernias inguinales con cierres con tensión, cuyas recurrencias iban de 15 a 20%1-3.

El riesgo de una evisceración posterior a una laparotomía es de 0,24 a 5,8% y la frecuencia de hernias incisionales se ha calculado entre 10 y 12% (rango de 3 a 19%) de los pacientes que son sometidos a cirugía abdominal en la cual se incide la aponeurosis3-7. Hasta el 80% de estas hernias aparecen dentro del primer año de la operación. Entre las causas que predisponen a la aparición de una hernia posterior a una laparorrafia se encuentran los factores sistémicos, los locales y los técnicos1.

En 1973 Jeans Rives y René Stoppa, en Francia, y Lichtenstein, Amid y Shulman, en EUA, describieron los principios y lineamientos básicos de las plastias sin tensión para las hernias de pared8, con los cuales se lograron índices de recurrencia sorprendentemente bajos en hernias inguinales (menores al 1%) y en hernias incisionales (de 2 a 5%). Estos principios se basan en la colocación de grandes fragmentos de material protésico en el espacio preperitoneal o retromuscular. Para lograr un efecto de tapón en lugar de un simple parche, se endurece el peritoneo para que no sea distensible, y con su gran tamaño se redistribuye la presión abdominal sobre el anillo herniario. Los nombres con que se conoce este

II Cátedra de Clínica Quirúrgica FCM-UNA. Hospital de clínicas. San Lorenzo-Paraguay

1. *Prof. Dr. Titular de Clínica Quirúrgica*
2. *Jefe de sala*
3. *Residente de Mastología*
4. *Jefe de Residentes e Internos*
5. *Residentes de Cirugía General*

Autor correspondiente: Dra. Rosa Ferreira Acosta - Correo electronico: rferreirapederzoli@gmail.com
Fecha de recepción: 15/07/17 - Fecha de aceptación: 10/08/17

método de reparación son técnica de Stoppa, cuando se efectúa en la región inguinal, y técnica de Rives cuando se usa para hernias incisionales o de pared3. Gràfico 1.

Por su alta incidencia, las hernias de la pared abdominal, en general y las incisionales, en particular, representan un problema de salud en todo el mundo9. Por tipo de hernia, la incisional ocupa el tercer lugar en frecuencia después de la inguinal y la umbilical y la segunda causa más común de consulta en cirugía general y se considera el fracaso de la reconstrucción de la pared abdominal de una operación anterior. Se presentan entre 12 y 15 % de todas las laparotomías convencionales y entre 3 y 8 % de las practicadas a través de los puertos laparoscópicos10.

Debido a la alta prevalencia de las afecciones de la pared abdominal y de los excelentes resultados obtenidos por la técnica de Rives-Stoppa en el tratamiento de las mismas, nuestro objetivo es describir los resultados en la aplicación de la Técnica de Rives-Stoppa en el tratamiento de las hernias incisionales de la pared abdominal en la IICCQ del Hospital de Clínicas de San Lorenzo.

PACIENTES Y MÉTODO

Es un estudio con diseño observacional, descriptivo, retrospectivo, de corte transversal, con muestreo no probabilístico, de casos consecutivos.

Se revisaron 38 historias de Pacientes con diagnóstico de hernia incisional tratados con la técnica de Rives-Stoppa, en la II Cátedra de Clínica Quirúrgica del Hospital de Clínicas, desde enero del 2010 a diciembre 2015.

Las variables del estudio fueron: Sexo, Edad, Patología de base, Tipo de Hernia incisional, Antecedente quirúrgico que originó la hernia Tamaño del defecto, Tiempo quirúrgico, Cirujano interviniente, Procedimiento quirúrgico asociado, Complicaciones, Estancia hospitalaria

Los datos recolectados serán introducidos en una planilla electrónica Excel, y posteriormente analizados empleando estadística descriptiva tales como porcentaje, distribución de frecuencias para variables categóricas y media, mediana, desvío standard y percentiles para las variables numéricas o continúas.

RESULTADOS

En la realización de esta investigación 38 (n) pacientes reunían los criterios de inclusión y se constituyeron en la muestra de este trabajo. De los cuales 33 (86,8 %) eran del género femenino, 5 (13,2 %) del género masculino.

Los pacientes presentaron un promedio de edad de 52,5 años (entre 20 y 78 años).

Los pacientes que presentaron patologías de base fueron 33 (86,8 %), algunos presentaban más de una, no presentaron ninguna patología de base 5 (13,2 %). Padecían Hipertensión Arterial (HTA): 20 (52,6 %) pacientes, Diabetes Miellitus tipo II (DM tipo II): 6 (15,8 %) pacientes, Dislipidemia: 4 (10,5 %), Insuficiencia Cardiaca (IC): 1 (2,6 %) paciente, Artrosis: 1 (2,6 %) y Enfermedad de Chagas: 1 (2,6 %). ***Tabla 1.***

En cuanto a la localización de las hernias incisionales, 36 (94,7 %) fueron de la línea media: supraumbilicales, 3 (7,8 %); yuxtaumbilidales, 1 (2,6 %); infraumbilicales, 27 (71 %); xifopubiana, 5 (13 %) y 2 fueron ventrolaterales: Kocher subcostal, 1 (2,6 %) y Mc Burney, 1 (2,6 %). ***Tabla 2.***

Los antecedentes quirúrgicos que originaron las hernias incisionales fueron: Cesárea, 13 (34,2 %); laparotomía por peritonitis aguda de origen apendicular, 8 (21%); histerectomía, 7 (18,4 %); colecistectomía viedeolaparscópica, 2 (5,2%); restitución del tránsito intestinal, 2 (5,2 %); laparotomía por ruptura de embarazo ectópico, 1 (2,6 %); ooforectomía abierta por quiste de ovario hemorrágico, 1 (2,6 %); adenomectomía abierta, 1 (2,6 %); nefrectomía abierta, 1 (2,6 %); colecistectomía abierta, 1 (2,6 %) y apendicectomía abierta, 1 (2,6 %). ***Tabla 3.***

La clasificación según el tamaño fue: menores a 5 cm, 8 (21%); de 5 a 10 cm 23 (60,5 %); de 10 a 15 cm, 6 (15,7 %) y mayor de 15 cm, 1 (2,6 %). ***Tabla 4***

El promedio de tiempo quirúrgico fue de 116,7 minutos; 30 (79 %) de las cirugías fueron realizadas por residentes y 8 (21 %) por especialistas en pared abdominal.

Los procedimientos quirúrgicos asociados a la reparación de pared fueron: dermolipectomía, 2 (5,2 %); colecistectomía: 8 (21 %) y restitución del tránsito intestinal: 1 (2,6 %).

Solo se registró 1 (2,6 %) complicación local, correspondiente a un sangrado de tejido celular subcutáneo.

La estancia hospitalaria promedio fue de 2,3 días.

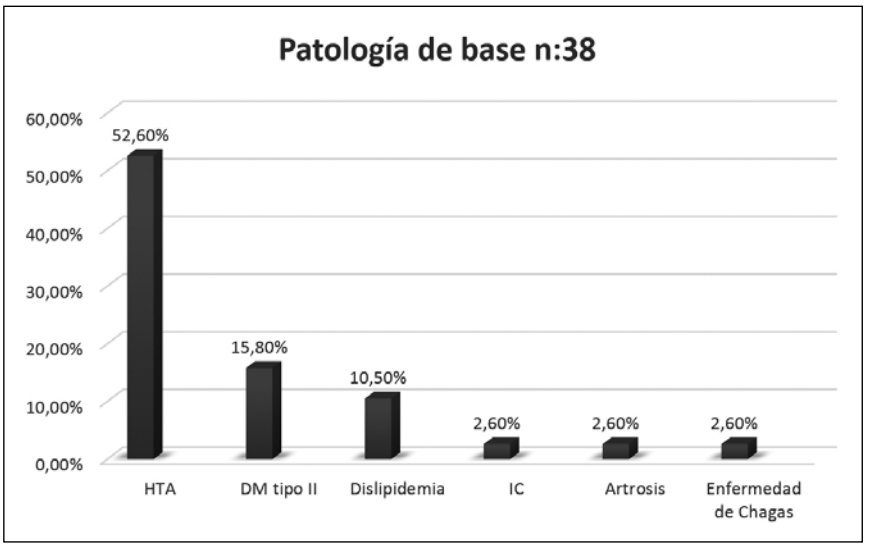

Tabla 1. Patología de base. Archivo del Hospital de Clínicas-San Lorenzo.

Tabla 2

Hernias Incisionales	Localización	%
Infraumbilicales	27	71%
Supraumbilicales	3	7.8%
Yuxtaumbilicales	1	2,6%
Xifopubiana	5	13%
Ventrolaterales	2	2,6%
	38	100%

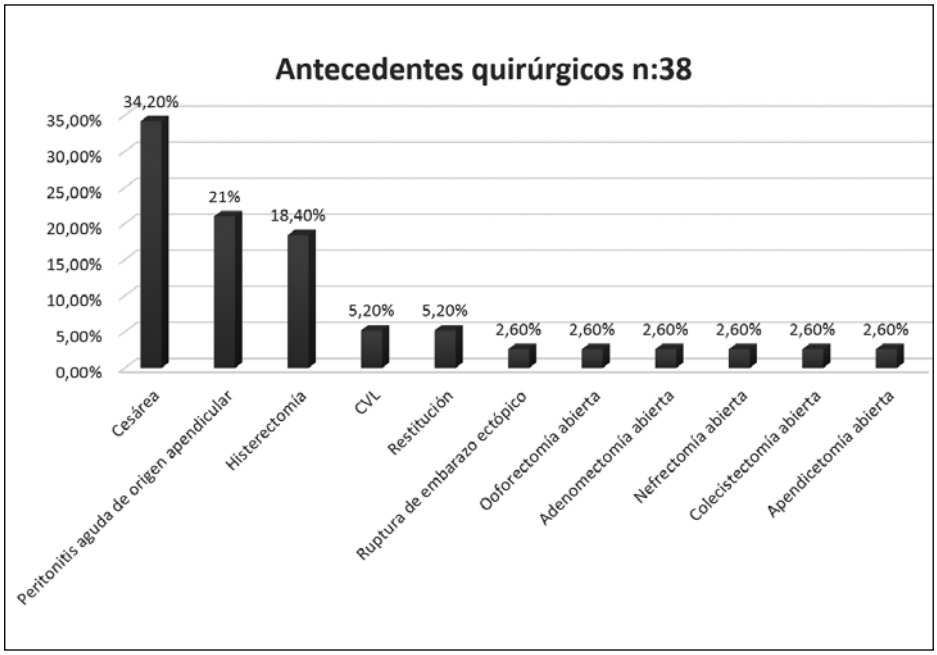

Tabla 3. Antecedentes quirúrgicos que originaron la hernia incisional. Archivo del Hospital de Clínicas-San Lorenzo.

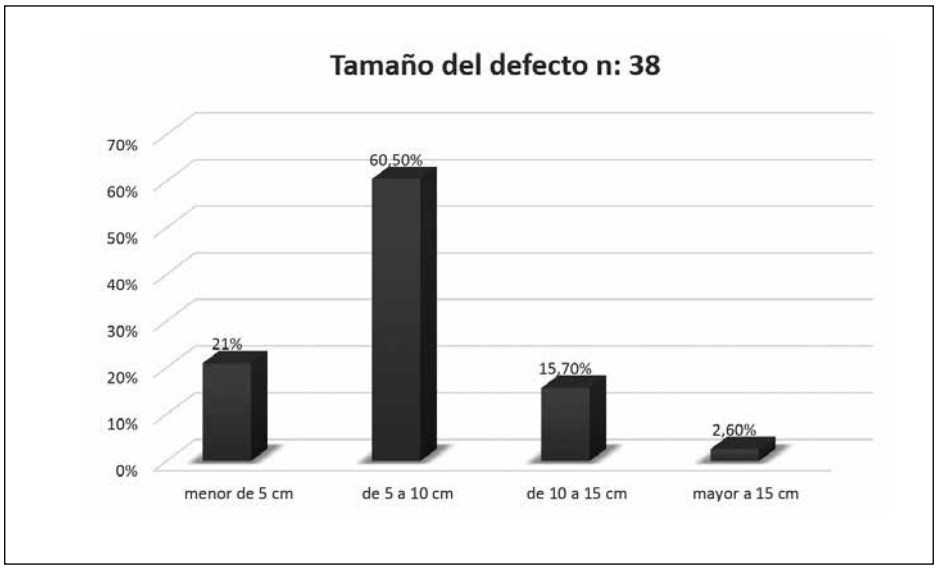

Tabla 4. Tamaño del defecto. Archivo del Hospital de Clínicas-San Lorenzo.

DISCUSIÓN

La reparación de la hernia incisional utilizando la técnica de Rives-Stoppa ha sido durante casi 40 años la técnica más popular en todo el mundo, con bajos índices de recidivas (3 a 12% en diferentes series) y de complicaciones (15%)11,12. Con el cambio de algunos conceptos generales a todas las reparaciones, como sería la reconstrucción y refuncionalización de la línea media (cierre o aproximación máxima del defecto herniario)13,14, el uso de la técnica de separación de componentes15 y la técnica de infiltración de toxina botulínica16, la efectividad de la técnica de Rives aumentó.

En un trabajo realizado por los doctores: Juan Carlos Mayagoitia González, Héctor Armando Cisneros Muñoz y Daniel Suárez Flores titulado Hernioplastia de la pared abdominal con técnica de Rives en junio del 2002, en un periodo de un poco más de 5 años contaban con 100 pacientes intervenidos con esta técnica. En el trabajo de los doctores Alberto Acevedo, Juan Carlos Justiniano y Juan Lombardi publicado en la revista chilena de cirugía en abril del 2004, en un periodo de 7 años contaban con 64 casos. En nuestro trabajo en un periodo de 6 años, contamos con 38 pacientes. En cuanto a la distribución según el género, los tres trabajos presentan predominancia del género femenino. Los primeros encontraron con 77%, los segundos 75% y nosotros 86,8%.

En el estudio de Mayagoitia y colaboradores, los pacientes presentaron edades entre 31 y 84 años, en el trabajo del Dr. Acevedo y colaboradores entre 45 y 72 años y en el presente trabajo iban de 20 y 78 años.

En cuanto a las morbilidades encontradas el 26% padecían HTA en la primera serie, 25% en la segunda comparados con los 52,6% pacientes de nuestra serie, DM tipo II, 13% los primeros, 9,3% los segundos, en comparación con los 15,8% de nuestros pacientes.

En cuanto a la localización de las hernias incisionales, En el trabajo de Mayagoitia y cols. 81 % fueron de la línea media, en el de Acevedo y cols. 100%, en comparación con nuestra serie donde encontramos 94,7% y el resto ventrolaterales.

Los antecedentes quirúrgicos que originaron las hernias incisionales disienten con el trabajo de Mayagoitia, Cesárea, 21% ellos, 34,2%, nosotros; histerectomía: 5% ellos, 18,4% nosotros; nefrectomía abierta: 2% ellos, 2,6% nosotros; colecistectomía abierta, 10% ellos, 2,6% nosotros.

Se presentaron complicaciones tempranas en 13% en la serie del Dr. Mayagoitia y col., 6,25% en la serie del Dr. Acevedo y Solo 2,6% en nuestra serie, correspondiente a un sangrado de tejido celular subcutáneo.

No se registra ningún óbito, en ninguna de las series.

La estancia hospitalaria promedio fue similar con la serie de Mayagoitia 2,1 días en la de ellos y de 2,3 días en la nuestra, menores que en la serie deAcevedo de 3,9 días.

BIBLIOGRAFÍA

1. Rath A M: The healing of laparotomies; a bibliographic study. Part Two: Technical aspects. Hernia 2000; 4:41-48.
2. Mayagoitia G J C: Acceso anterior para hernioplastia lumbar pos incisional. Cir Gen 2001; 23(1):40-43.
3. Stoppa R, Ralaimiaramanana F, Henry X, Verhaeghe P: Evolution of large ventral incisional hernia repair. French contribution to a difficult problem. Hernia 1999;3:1-3.
4. Stoppa R, Henry X, Abet D, Largueche S, Verhague P et al.: Que faire devant une éventration post--opératoire? Cah Méd 1979;(4)30:2051-32061.
5. Morales G M I, Pérez M A, Rivera A R:Hernias incisionales operadas por cirujanos adscritos y residentes de cirugía. Cir 1998;66:130-134.
6. Adye B, Luna G: Incidence of abdominal wall hernia in aortic surgery. Am J Surg 1998;175(5):400-402.
7. Morris, Stif fG, Cooles G, Moore R, Jurewicz A, Lord R: Abdominal wall hernia in autosomal dominant polycystic kidney disease. Br J Surg 1997;84(5):615-617.
8. Stoppa R, Abourachid H, Duclaye C, Henry X, Petit J: Plastiedes hernies del'aine. L'interpositions ansfixation de tuile de Dacron par voie médiane sous-péritonéale. Nov Presse Med 1973;2:1949-1951.
9. Álvarez Quintero R, Mayagoitia GJC. Cirujano de hernias. Mito o realidad. Cir Gral 2004; 27:261-2.
10. Burger JW, Luijendijk RW, Hop WC. Long term follow-up of a randomized controlled trial of suture versus mesh repair of incisional hernia. Ann Surg 2004; 240(4): 578-585.
11. Mayagoitia GJC, Cisneros MHA, Suárez FD. Hernioplastía de la pared abdominal con técnica de Rives. Cir Gral 2003; 25: 19-24.
12. Mayagoitia GJC, López HJA, Suárez FD, Cisneros MHA. Fijación transcutánea de la malla en hernioplastia incisional para disminuir complicaciones tempranas. Cir Gral 2004; 26: 248-251.
13. Muysims FE, Cathenis KK, Claeys DA. "Suture Hernia": identification of a new type of hernia prerseting as a recurrence after laparoscopic ventral hernia repair. Hernia 2007; 11: 199-201.
14. Chelala E, Thoma M, Tatete B, Lemye AC, Dessily M, Alle JL. The suturing concept for laparoscopic mesh fixation in ventral and incisional hernia repair-Mid-term analysis of 400 cases. Surg Endosc 2007; 21: 391-395.
15. Ramírez OM, Ruas E, Dellon AL. "Component separation" method of closure of abdominal-wall defects: an anatomic and clinical study. Plastic Reconstr Surg 1990; 86: 519-526.
16. Ibarra-Hurtado TR, Nuño-Guzmán CM, Echegaray-Herrera JE, Robles Véles E, de Jesús González-Jaime J. Use of botulinum toxin type A before abdominal wall reconstruction. World J Surg 2009; 33: 2553-2556.

Artículo Original Doi: 10.18004/sopaci.agosto.17-20

EXPERIENCIA EN EL MANEJO DE SX DE MIRIZZI EN LA II CATEDRA DE CLÍNICA QUIRÚRGICA DEL HOSPITAL DE CLÍNICAS

EXPERIENCE IN THE MANAGEMENT OF THE MIRIZZI SYNDROME IN THE II CÁTEDRA DE CLÍNICA QUIRÚRGICA DEL HOSPITAL DE CLÍNICAS

Prof. Dr. Gustavo Machain Vega[1], Dr. Agustín Rodriguez[2], Dr. Gilberto López[3], Dr. Rodrigo Pederzoli[3], Dra. Jazmin Coronel[4]

RESUMEN

Introducción: Se hizo una revisión de las historias clínicas de los pacientes con síndrome de Mirizzi tratados en el Hospital de Clínicas durante el período de enero de 2006 a diciembre de 2015, y se describe su presentación y la importancia de la complejidad en su manejo. **Objetivo:** Determinar la prevalencia de síndrome de Mirizzi en pacientes operados por patología biliar y manejo del mismo en la II Cátedra de Clínica Quirúrica del Hospital de Clínicas de San Lorenzo. **Pacientes y método:** Estudio observacional, descriptivo, retrospectivo de corte trasverso. Se describe edad, sexo, diagnóstico de colelitiasis, cuadro clínico, exámenes complementarios, manejo quirúrgico, estancia hospitalaria, morbilidad y mortalidad. **Resultados:** Se diagnosticaron 21 pacientes. Siendo los más prevalentes el tipo I y II. Una media de 52 años. Todos presentaron dolor abdominal, ictericia (52%). Ningún paciente fue diagnosticado antes de la cirugía. En el Tipo l, se realizaron 8 colecistectomías con distintos abordajes. Tipo II, finalizaron en su totalidad por vía convencional. Las demás clasificaciones tuvieron un tratamiento quirúrgico específico. **Conclusión:** El síndrome de Mirizzi es una patología compleja de difícil diagnostico pre quirúrgico. La ecografía no es especifica para esta patología. Todos los casos se detectaron en el intraoperatorio.

Palabras clave: Colédoco**,** Ecografía**,** Drenaje.

SUMMARY

Introduction: A review of the medical records of patients with Mirizzi syndrome treated at the Hospital de Clínicas during the period from January 2006 to December 2015 was made, describing their presentation and the importance of the complexity in their management. **Objective:** To determine the prevalence of Mirizzi syndrome in patients operated by biliary pathology and show their management in the II Cátedra de Clínica Quirúrgica del Hospital de Clínicas de San Lorenzo. **Patients and method:** Observational, descriptive, retrospective cross-sectional study. Age, sex, diagnosis of cholelithiasis, clinical picture, complementary examinations, surgical management, hospital stay, morbidity and mortality are described. **Results:** Twenty-one patients were diagnosed. The most prevalent being types I and II. An average of 52 years. All had abdominal pain, jaundice (52%). No patient was diagnosed prior to surgery. In Type I, eight cholecystectomies were performed with different approaches. Type II, were terminated in their entirety by conventional route. The other classifications had a specific surgical treatment. **Conclusion:** Mirizzi syndrome is a complex pathology that is difficult to diagnose preoperatively. Ultrasound is not specific for this pathology. All cases were detected intraoperatively.

Key Words: Bile duct, Ultrasonography, Drain tube.

INTRODUCCIÓN

El síndrome de compresión biliar extrínseca, o síndrome de Mirizzi, es una complicación rara de la colelitiasis. Consiste en la impactación de un cálculo en el infundíbulo de la vesícula o el conducto cístico que comprime el conducto hepático común, pudiendo erosionarlo y generar una fístula colecisto coledociana. Cursa clínicamente como ictericia obstructiva, asociándose frecuentemente a cáncer de vesícula. Fue descrito inicialmente por Kher en 1902 y Ruge en 1908[1,2].

En el año 1947, Pablo Mirizzi describió el Síndrome del hepático funcional en cuadros de ictericia obstructiva, atribuyendo los síntomas a un "espasmo del esfínter del hepático", condicionado por un cístico paralelo a la vía biliar. Actualmente se sabe que esa obstrucción es mecánica y producida por el cálculo enclavado en el cístico o en el cuello vesicular[3,4].

En 1982 McSherry propuso la denominación Síndrome de Mirizzi (SM). Se trata de una rara complicación de la litia-

1. *Jefe de Cátedra y Servicio de la II Catedra de ClínicaQuirúrgica – HC*
2 . *Médico – Cirujano de la II cátedra de Clínica quirúrgica – HC*
3. *Jefe de Residentes*
4. *Residente de tercer año en cirugía general*

Autor correspondiente: Dr Gilberto López - Correo electronico: gilbertolopez87gmail.com
Articulo recibido: 27.07.17 - Articulo aceptado: 15.08.17

sis vesicular de larga evolución y desde el punto de vista epidemiológico ocurre en 0,7 a 1,4% de los pacientes sometidos a cirugía biliar por cálculos[4,5].

La simple compresión de la vía biliar principal (VBP) por el bacinete puede, como consecuencia de procesos inflamatorios repetidos, dar paso a la desaparición progresiva de las paredes del conducto cístico, que es destruido progresivamente hasta quedar establecida una comunicación directa -más o menos amplia- entre la vesícula y el colédoco. Esta concepción de los mecanismos patológicos dio paso a la clasificaciones propuestas años atrás; la primera de McSherry (grados I y II) y la última de Csendes (grados I-V)[5,6].

La orientación diagnóstica del síndrome de Mirizzi es similar a cualquier obstrucción de la VBP; es decir, ictericia, coluria y fiebre en una proporción importante de casos. Los datos aportados por el laboratorio y por la ecografía no suelen ser específicos; muy ocasionalmente se reportan imágenes que delatan un cálculo alojado en una zona de comunicación amplia entre la vesícula y la VBP o la dilatación canalicular proximal exclusiva7. La Colangiopancreatografía retrógrada endoscópica (CPRE) constituye el estudio más adecuado para mostrar la causa de la ictericia y permitir en algunos casos la extracción de un cálculo, cabalgando en una comunicación cístico-coledociana[8].

Las dificultades técnicas que el cirujano debe afrontar en el curso de una colecistectomía en pacientes con el SM son importantes. El riesgo de injuria de la VBP durante la disección se incrementa a medida que la alteración anatómica es mayor4,9. Cuando el área del triángulo de Calot es asiento de un proceso inflamatorio severo o cuando la vesícula es de tipo esclero-atrófica la dificultad aumenta; la disección completa de la vesícula biliar y del conducto biliar se torna entonces insegura[6,10].

En el presente estudio se hizo una revisión de las historias clínicas de los pacientes con síndrome de Mirizzi tratados en el Hospital de Clínicas durante el período de enero de 2006 a diciembre de 2015, y se describe su presentación y la importancia de la complejidad en su manejo.

OBJETIVO

Determinar la prevalencia de síndrome de Mirizzi en pacientes operados por patología biliar y manejo del mismo en la II Cátedra de Clínica Quirúrica del Hospital de Clínicas de San Lorenzo.

PACIENTES Y MÉTODO

Estudio observacional, descriptivo, retrospectivo de corte trasverso. Se estudian pacientes de ambos sexos mayores de 18 años con diagnóstico de síndrome de Mirizzi en el servicio de Cirugía General de la II Cátedra de Clínica Quirúrgica del Hospital de Clínicas en un periodo que va desde enero del 2006 hasta diciembre del 2015. Con un muestreo de tipo no probabilístico de casos consecutivos. Se describe edad, sexo, diagnóstico de colelitiasis, diagnóstico de síndrome de Mirizzi prequirúrgico, cuadro clínico, exámenes complementarios, manejo quirúrgico (procedimientos, hallazgos, complicaciones), estancia hospitalaria, morbilidad y mortalidad.

RESULTADOS

Entre los años 2006 y 2015 se practicaron 3536 colecistectomías en pacientes tratados en el Hospital de Clínicas de San Lorenzo con patología quirúrgica de la vía biliar, y se diagnosticaron 21 pacientes con síndrome de Mirizzi. De ellos, teniendo en cuenta la clasficación de Csendes 8 eran de tipo I, 7 de tipo II, 3 de tipo III y 2 de tipo IV y 1 de Tipo V. ***(Figura 1).***

Se intervinieron 14 mujeres y 7 hombres. La edad varió entre 26 años y 81 años, con una media de 52 años. Todos presentaron dolor abdominal (100%), 11, ictericia (52%), de los cuales 2 presentaron solo ictericia, 4 se acompañaron de coluria y 5 además de coluria, acolia. 3 pacientes con antecedente de sensación febril y ninguno con colangitis.

En las pruebas de función hepática se encontró elevación de la fosfatasa alcalina en 8 de 21 (38%) de los pacientes, hiperbilirrubinemia en 11 (52,3%) y elevación de las aminotransferasas en 6 de 21 (28,5%) de los casos.

A todos se les realizó ecografía de hígado y vías biliares y, de éstos, al 100% se les diagnosticó colelitiasis. Sin embargo, a ningún paciente se les diagnosticó síndrome de Mirizzi antes de la cirugía. El diámetro del colédoco era mayor de 7 mm en 10 pacientes y menor de 7 mm en 11 pacientes. Un paciente requirió la toma de una tomografía computadorizada de abdomen por sospecha de neoplasia vesicular. Se realizaron 4 Colangiografías retrogradas endoscópicas en el pre quirúrgico, en todos los pacientes se indicó cirugía por litiasis coledociana no resuelta por CPRE.

Con respecto al manejo quirúrgico, de las 3536 colecistectomías, todos los pacientes con síndrome de Mirizzi fueron diagnósticos en el intraoperatorio, a 12 se les practicó colecistectomía abierta, a 9, Colecistectomia Video Laparoscópica, de los cuales 8 se convirtieron a cirugía convencional. En 10 pacientes se realizo exploración quirúrgica de vías biliares, en 9 colangiografía intraoperatoria. Fueron utilizados en 15 pacientes el drenaje biliar externo, de los cuales 13 fue con sonda de Kehr y 2 con catéter transcístico.

En los pacientes con síndrome de Mirizzi tipo I (8 casos), se realizaron 8 colecistectomías, 2 por laparotomía y 6 por laparoscopia, 5 de las cuales se convirtieron a cirugía convencional y 1 finalizo por CVL, la cual en el postoperatorio presentó una peritonitis de origen biliar por clipado insuficiente del cístico, en 2 pacientes se realizo exploración de vías biliares por CPO con imágenes de defecto de relleno, y una por palpación de cálculos en la vía biliar principal. ***(Figura 2).***

En los pacientes con síndrome de Mirizzi tipo II (7 casos), finalizaron en su totalidad por vía convencional, 3 iniciaron por CVL, en 4 se practico coledocoplastia sobre tutor, se utilizo en la totalidad de los pacientes drenaje biliar externo con sonda de kehr, 2 colecistectomias parciales por duda anatómica. 2 CPO en la cual se visualizaron imágenes de defecto de relleno y posteriormente se realiza exploración de vías biliares. A los tres casos de síndrome de Mirizzi tipo III se les hicieron las siguientes intervenciones: al primer caso, laparotomía por incisión de Kocher en la cual solo se punzo la vía biliar, el segundo caso se realizo colecistectomía parcial más exploración de vías biliares y coledocoplastia sobre tu-

tor ya que se contaba con buen remanente vesicular, al tercer caso se le realizo resección completa vía biliar con anastomosis hepático yeyunal en Y de Roux, ya que además de fistula colecistocoledociana presentaba sospecha de malignidad.

En todos los pacientes con Mirizzi tipo IV se realizaron colecistectomía abierta con exploración de vías biliares más coledocoplastia y drenaje biliar externo con sonda de Kehr. Al paciente con Mirizzi tipo V se realizó sección de fistula colecistoentérica con rafia gástrica más coledocoplástia y drenaje biliar externo con sonda de kehr.

La estancia hospitalaria promedio fue de 13,28 días debido a los controles postoperatorios y comorbilidades. En 4 pacientes se diagnosticó coledocolitiasis residual por Colagiografía en el control postquirúrgico y todos que se resolvieron mediante colangiopancreatografía retrógrada endoscópica, sin complicaciones. NIH se vio en 2 pacientes en el curso de su internación sin requerimiento de cuidados intensivos, a los cuales se le realizo tratamiento antibiótico con buena evolución. Un paciente con infección del sitio quirúrgico que fue manejado con curaciones, antibiótico y antiinflamatorios y remitió antes del alta. Un paciente con Bilioma postqx la cual se resolvió con tratamiento conservador debido a su tamaño menor a 4cm por ecografía. Un paciente con peritonitis biliar por clipado insuficiente del cístico que fue reintervenido. No se encontraron óbitos en la serie estudiada. ***(Figura 3)***

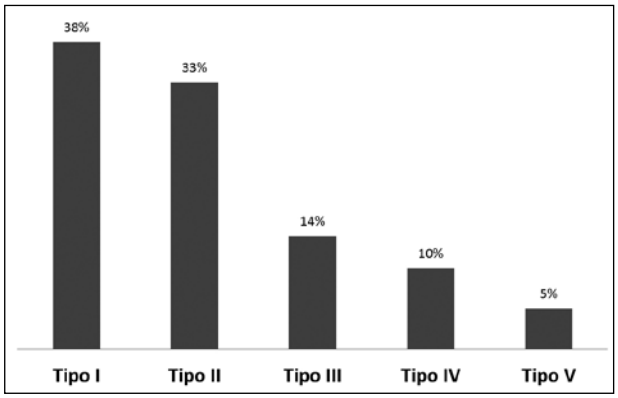

FIG. 1. Tipo de Mirizzi (n:21)

Fuente: *Archivo central de la II Cátedrade Clínica Quirurgica del Hospital de Clínicas FCM UNA*

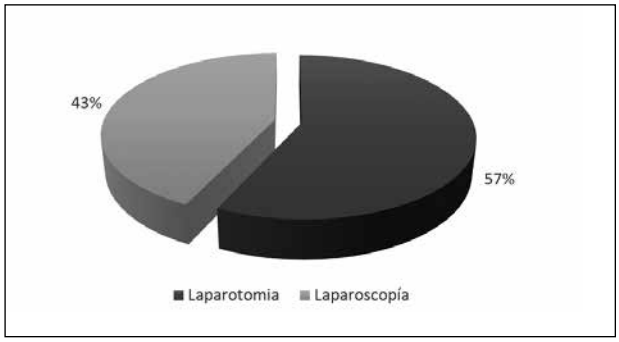

FIG. 2. Abordaje quirúrgico inicial (n:21)

Fuente: *Archivo central de la II Cátedra de Clínica Quirúrgica del Hospital de Clínicas FCM UNA.*

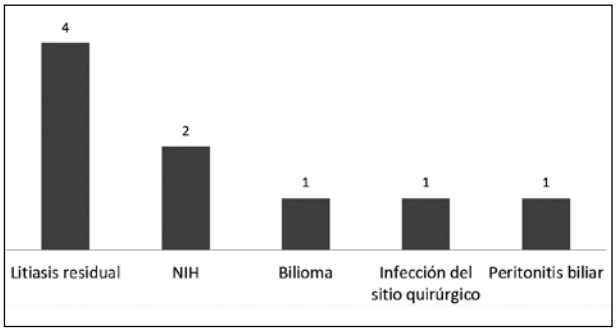

FIG. 3. Comorbilidades

Fuente: *Archivo central de la II Cátedrade Clínica Quirurgica del Hospital de Clínicas FCM UNA.*

DISCUSIÓN

La incidencia del síndrome de Mirizzi es baja. La mayoría de las series reportan una frecuencia 0,7 a 1,4% de los pacientes sometidos a cirugía biliar por cálculos2-11, excepto una serie mexicana con 4,7% de casos en una población de 4422.

El Hospital de Clínicas es un centro reconocido de manejo de patología biliar en el país, en lo cual hace poco probable la sobreestimación del concepto de Mirizzi y hace muy confiable el diagnóstico intraoperatorio. Nuestra frecuencia es de 0.6% que puede considerarse como baja teniendo en cuenta que la mayoría de las series están comprendidos en el rango citado anteriormente.

Los resultados de la serie aquí presentada resaltan el predominio del sexo femenino al igual que en otros reportes. En ella 14 corresponden del sexo femenino, coincidiendo con la serie de Csendes y otros autores. [5,6,12]

El promedio de edad tampoco fue dispar, predominando en la 5° y 6° década de la vida. Se encontró pacientes muy jóvenes (26 años) y de edad muy avanzada (81 años).

El cuadro clínico es de dolor asociado a ictericia; en esta serie 11 pacientes la presentaron que corresponde al 52% . En otras series, se presenta ictericia en 38% a 100% de los casos2,53,56 la cual coincide con el análisis. El patrón de laboratorio corresponde a colestasis pero sólo el 53% de nuestros pacientes presentaron alteraciones en las pruebas de función y excreción hepática. [2,13,14]

El ultrasonido o la ecografía de hígado y vías biliares es el estudio inicial en los pacientes con patología de la vía biliar y puede revelar datos para sospechar el síndrome de Mirizzi, como son la dilatación de la vía biliar, los cálculos enclavados en la bolsa de Hartmann y las alteraciones del conducto cístico, con una sensibilidad –según la literatura– de 23%. Se realizó este examen a los 21 pacientes y por ecografía no se encontraron pacientes con síndrome de Mirizzi1,15.

La colangiopancreatografía retrógrada endoscópica es el estudio de elección para confirmar síndrome de Mirizzi; sin embargo, tiene una sensibilidad de sólo el 55%, tiene una importante morbilidad y no todos los pacientes de nuestra serie cumplieron los criterios para su realización en el preoperatorio, sin embargo en el post operatorio, se observaron 4 pacientes con litiasis coledociana diiagnosticada por colangiografía, la cuales se resolvieron con colangiopancreatografía retrógrada endoscópica.

Todos los casos (21 pacientes) de síndrome de Mirizzi fueron diagnosticados en el acto operatorio, encontrándose un predominio de la lesión de tipo I, seguida muy de cerca por el tipo II. En la serie de Csendes, publicada en 1989, los tipos II Y III fueron los más frecuentes5. Martínez Marull16 presenta una serie con predominio del tipo I, seguida del tipo II, que coincide con el presente estudio.

La intervención quirúrgica es tanto más compleja cuando mayor sea el grado de lesión. La anatomía alterada del Síndrome de Mirizzi predispone a la lesión ductal. Por ello vale tener en cuenta los principios de Hunter: identificar el hepatocolédoco, quedarse fuera de la zona, verificar la confluencia cístico-vesicular y practicar sistemáticamente la colangiografía intraoperatoria[16].

Csendes propone la colecistectomía parcial en las lesiones tipo I y II y la sutura del defecto con coledocoplastia -utilizando el bacinete- en lesiones tipo III. En las lesiones tipo IV, propuso inicialmente las anastomosis biliobiliares, encontrándose luego con estenosis de las vías biliares que lo llevaron a optar finalmente por las anastomosis hepaticoyeyunales[5].

Las tácticas y técnicas empleadas con los pacientes de nuestra serie coinciden con lo generalmente aceptado. Existe cierto grado de consenso al proponer para la lesión tipo I la colecistectomía, total o parcial, en el tipo II la sutura simple del defecto y drenaje biliarexterno con sonda de Kehr, algunos con trancistico, en el tipo III se puede utilizar la pared vesicular para cubrir el defecto y realizar coledocoplastía (flap). En las lesiones más severas tipo III y IV está indicada la anastomosis biliodigestiva, generalmente hepaticoyeyunal en Y de Roux[6,7,16].

Este trabajo aporta datos importantes sobre el índrome de Mirizzi; muestra una frecuencia baja de este cuadro clínico 0,6%, en contraste con lo que aparece reportado en la literatura que informa mayores tasas de incidencia. No existen estudios de elección para el diagnóstico preciso del síndrome de Mirizzi en el periodo preoperatorio, lo que supone el desarrollo de destrezas para su adecuado manejo pues suele ser un hallazgo intraoperatorio. En el adulto mayor, con historia de ictericia obstructiva, la colangiografía preoperatoria se revela fundamental para guiar la táctica quirúrgica.

BIBLIOGRAFÍA

1. AL-AKEELY MHA, ALAM MK, BISMAR HA, KHALID K, AL-TEIMI I. Mirizzi syndrome: ten years experience from a teaching hospital in Riyadh. World J Surg 2005; 29:1687-92.
2. CORTÉS M, VÁSQUEZ A. Frecuencia del síndrome de Mirizzi en un hospital de enseñanza. Cirujano General 2003; 25:334-7.
3. Mirizzi P. Sindrome del conducto hepático. J Int Chir. 1948;8:731–7.
4. Blumgart LH. Surgery of the Liver and Biliary Tract, 2nd ed. Churchill Livingstone (Edinburg) 1994: 917-919.
5. McSherry ChK, Ferstenberg H, Virshup M. The Mirizzi syndrome: Suggested classification and surgical therapy. Surg Gastroenterol 1982; 219-225.
6. Csendes A, Díaz J, Burdiles, P. Maluenda F, Nava, O. Mirizzi syndrome and cholecystobiliary fistula: a unifying classification. Br J Surg 1989; 76: 1139-1143.
7. Nakagawara M, Kajimura M, Hanai H, Kaneko E. Preservative treatment for Biliobiliary Fistula. J Clin Gastroenterol 1999; 29: 190-192.
8. Bare M, Gurer S, Taskin V, Aladag M, Hilmioglu F, Gurel M. Mirizzi Sindrome: Choice of Surgical Procedure In the Laparoscopic Era. Surg Laparosc Endosc 1998; 8: 63-67.
9. Krahenbuhl L, MoserJ, Redaelli C, Seiler Ch, Maurer Ch, Baer H. A Standardized Surgical Approach for the Treatment of Mirizzi Syndrome. Dig Surg 1997; 14: 272-276.
10. Bare HU, Matthews JB, Schweizer WP, Gertsch P, Blumgart LH. Management of the Mirizzi syndrome and the surgical implications of cholecistocholedochal fistula. Br J Surg 1990; 77: 743-745.
11. TAN KY, CHUNG HC, CHEN CY, TAN SM, POH BK, HOE MN. Mirizzi syndrome: noteworthy aspects of a retrospective study in one centre. ANZ J Surg 2004; 74:833-7
12. Bower TC, Nagorney DM. Mirizzi syndrome. HPB Surg 1988; 1: 67-76.
13. Milone M, Musella M, Maietta P, Guadioso D, Pisapia A, Coretti G, et al. Acute acalculous cholecystitis determining Mirizzi syndrome: case report and literature Review. BMC Surgery. 2014,14:90.
14. SHAH OJ, DAR MA, WANI MA, WANI NA. Management of Mirizzi syndrome: a new surgical approach. ANZ J Surg 2001; 71:423-7.
15. REYES CEREZO M, SOLÓRZANO PECK G, REDEL DEL PUEYO J, VÁZQUEZ MÁRQUEZ L, GORDON DEL RÍO A, ARÉVALO JIMÉNEZ E, PERA MADRAZO C. Mirizzi syndrome: apropos of 13 cases. Rev Esp Enf Aparato Digestivo. 1989; 75:475-80.
16. Martínez Marull A, Gutiérrez L. Sindrome de Mirizzi. Rev Argent Cirug 1999; 76: 236-242.

Artículo Original Doi: 10.18004/sopaci.agosto.21-24

PREVALENCIA DE LITIASIS BILIAR EN PERSONAS CONCURRENTES AL HOSPITAL DE CLÍNICAS

PREVALENCE OF GALLSTONES IN PERSONS WHO ARE PRESENT AT THE HOSPITAL DE CLÍNICAS

Prof. Dr. Gustavo Machain Vega[1], Dr. WataruYamanaka[2], Dr. Gilberto López[3], Univ. Marcelo Ma. Martinez[4], Univ. Marcelo González Miltos[4]

RESUMEN

Introducción: La prevalencia de la litiasis biliar ha sido demostrada en varios países. En nuestro país es la causa principal de patologías quirúrgicas en varios servicios de cirugía, existen pocos estudios sobre el comportamiento de esta patología en el Paraguay. **Objetivo:** Determinar la prevalencia de litiasis biliar en personas asintomáticas en un hospital paraguayo de referencia. **Material y Métodos:** En este estudio observacional descriptivo de corte transversal, se analizan por ecografía abdominal personas concurrentes al Hospital de Clínicas, que cumplen con los criterios de inclusión para detección de litiasis vesicular. Utilizando métodos ecográficos estudiamos 58 personas: 30 Mujeres y 28 Hombres con edades de entre 20 a 70 Años. Estimada por el análisis estadístico para estudios descriptivos de una variable dicotómica con nivel de confianza del 95% y seleccionados por conveniencia. **Resultados:** Se encontraron 4 casos de 58 personas estudiadas (prevalencia de 7%), todos los casos fueron en mujeres de entre 32 a 56 años, 2 personas en edad fértil y 2 personas en edad no fértil. **Conclusión:** La prevalencia ecográfica de litiasis vesicular en personas asintomáticas fue de 7%. Es un tema novedoso a nivel nacional y latinoamericano. Este estudio podría ser de mucho valor para investigaciones futuras relacionadas al tema.

Palabras claves: Litiasis biliar, Ecografia, Prevalencia.

SUMMARY

Introduction: The prevalence of gallstones has been demonstrated in several countries. In our country is the main cause of surgical pathologies in several surgical services, there are few studies on the behavior of this pathology in Paraguay. **Objetive:** Show the prevalence of gallstones in asymptomatic patients in a Paraguayan referral hospital. **Materials and methods:** In this cross-sectional, observational, descriptive study, are analyzed by abdominal ultrasonography patients attending the Hospital de Clínicas, who meet the inclusion criteria for vesicular lithiasis. Using ultrasound methods, we studied 58 people: 30 women and 28 men with ages between 20 and 70 years. Estimated by statistical analysis for descriptive studies of a dichotomous variable with 95% confidence level and selected for convenience. **Results:** Four cases of 58 people were studied (prevalence of 7%), all cases were in women between 32 to 56 years, 2 people of childbearing age and 2 people of nonfertile age. **Conclusion:** The ultrasound prevalence of vesicular lithiasis in asymptomatic individuals was 7%. It is a new topic at national and Latin American level. This study could be of great value for future research related to the subject.

Key Words: Bile Stone, Ultrasonography, Prevalence.

INTRODUCCIÓN

La litiasis vesicular es una importante causa de morbilidad en el mundo. La prevalencia de esta entidad ha sido demostrada en varios países.[1] En Paraguay, tenemos estudios de prevalencia de Litiasis Vesicular en diferentes hospitales del País, Uno de ellos es el Machain y Gomez, realizado en el Hospital de clínicas, que arrojo una prevalencia del 19,35% en personas asintomáticas que concurren al hospital de clínicas[2]. También existen literaturas que hablan sobre la patología en sí [8,9,10] pero no se cuentan con estudios de incidencia a largo plazo.

Se han realizado múltiples trabajos acerca de la prevalencia de litiasis vesicular en varias regiones de los Estados Unidos de América, sur y norte de Europa y Asia, cuyas prevalencias van del 5,9 al 21,9%. La prevalencia de esta entidad varía significativamente de acuerdo con la región en la que se estudie. La frecuencia es mayor en países occidentales y más baja en países orientales y en África. Por lo tanto, podemos inferir que los estudios realizados en cada región no son extrapolables.

En América Latina se informa que entre el 5 y el 15 % de los habitantes presentan litiasis vesicular, y existen poblaciones y etnias con mayor prevalencia, como la caucásica, la hispánica o los nativos americanos. Países como Estados Unidos, Chile, Bolivia se encuentran entre los de mayor número de personas afectadas por esta enfermedad.[7]

Resultados similares se han obtenido en toda la región, Chile es el país con mayor prevalencia en litiasis vesicular 30%, la cantidad de operaciones por litiasis vesicular llega al tercio de todas las cirugías mayores[7]

La litiasis biliar es rara en las dos primeras décadas de la vida; pero la frecuencia aumenta progresivamente hasta alcanzar el máximo entre los 60 y 70 años de vida.[3,4]

Las mujeres están mucho más expuestas que los varones en una proporción 4:1 aproximadamente y la población más

1. Jefe de Cátedra y Servicio de la II Cátedra de Clínica Quirúrgica.
2. Jefe de Guardia– Cirujanoe specializado en Ecografía.
3. Médico Residente de 4to año.
4. Estudiantes de Medicina.
Autor correspondiente: Dr. Gilberto López - Correo electrónico: gilbertolopez87@gmail.com
Artículo recibido: 20/07/17 - Artículo aceptado: 14/08!7

predispuesta seria aquella que cumple la regla de las 4 F (en inglés): Female (femenino); Fertile (Edad reproductiva); Fat (obesa); Forty (4ta década). [2,3]

Se define como enfermedad litiásica sintomática, a la aparición de dolor biliar colecistitis aguda. Obstrucción biliar o pancreatitis. El dolor de hemiabdomen superior no debido claramente a ninguna otra causa y en presencia de cálculos biliares, a menudo se atribuye a litiasis, además incluso, los pacientes que presenta un dolor típicamente biliar pueden mejorar con la colecistectomía, lo que sugiere un grado de imprecisión diagnostica. [5]

Esperamos que mediante este trabajo, demostremos la incidencia de la litiasis vesicular, conocer los factores predisponentes que existen en la sociedad paraguaya. Este estudio epidemiológico podría ser importante para otras investigaciones a nivel nacional e internacional.

Se desconoce la razón por la que algunos pacientes con litiasis biliar presentan síntomas y otros permaneces asintomáticos. Podrían deberse a fenómenos de azar, en relación con el movimiento de los cálculos, con su implantación en la bolsa de Hatmann o en el conducto cístico con su paso a la vía biliar principal de ahí que el tamaño de los cálculos y el calibre de los tramos del árbol biliar pueden ser importantes.[1,5]

Es discutible la duración del periodo de latencia entre la formación de cálculos y la aparición de los síntomas en aquellos que se desarrollan.[5]

La litiasis biliar juega un papel importante en la etiología de la pancreatitis: sin embargo la pancreatitis parece ser la menos común de las manifestaciones iniciales de la litiasis biliar.

La decisión de practicar una colecistectomía como tratamiento de la litiasis biliar silente se basa sobre todo, en el conocimiento de la historia natural de los cálculos y en sopesar el riesgo que implica la conducta expectante contra los peligros de la intervención quirúrgica. Numerosos estudios se han ocupado de este problema. Llegando a conclusiones confrontadas. [3,4,6]

La terapéutica a ser utilizada depende de las condiciones en las que se encuentre el paciente, teniendo en cuenta por sobre todo los principios bioéticos.

OBJETIVOS

Determinar la prevalencia de litiasis biliar en personas adolescentes y adultas concurrentes al Hospital de Clínicas, considerado un hospital de referencia en el Paraguay.

MATERIALES Y MÉTODOS

Instrumentos

1. Consentimiento Informado
2. Cuestionario Clínico.
3. Datos ecográficos, Imágenes, dimensiones, características de la vesícula y vías biliares.
4. Programa estadístico SPSS Statitstics v. 21 año 2012

Diseño

En este estudio observacional, descriptivo, de corte trasverso, se analizarán por ecografía abdominal personas asintomáticas concurrentes al Hospital de Clínicas de la Facultad de Ciencias Médicas, Universidad Nacional de Asunción en la II Cátedra de Cirugía y al departamento de admisión y guardia de urgencias.

Se analizarán a través de ecografía abdominal, que constituye una prueba eficaz para la detección de litiasis vesicular en más del 95 % de los casos. Serán sometidas al procedimiento todas las personas que cumplan con los criterios de inclusión.

El protocolo de investigación fue presentado al comité de ética, para su aprobación.

A todos los participantes del estudio han firmado un consentimiento informado sobre los procedimientos a realizarse, respetando los principios bioéticos.

Sujeto de Estudio

Población enfocada: Personas adolescentes y adultas, de ambos sexos y que se encuentren clínicamente asintomáticas en relación a la litiasis biliar al momento del examen ecográfico, concurrentes al Hospital de Clínicas (U.N.A)

Población Accesible: Personas adolescentes y adultas, funcionarios, estudiantes y pacientes concurrente a la II Cátedra de Cirugía y departamento de admisión y guardia de urgencias, desde Abril del 2016 hasta completar el tamaño de muestra. En este estudio Mayo 2016.

Criterios de Inclusión

Edad: Pacientes de 18-70 años
Sexo: ambos sexos
Raza: todas las razas
Religión: todas las religiones
Nacionalidad: Paraguaya
Patología: Personas no conocidas o conocidas portadores de litiasis vesicular asintomáticas. Son consideradas asintomáticas todas aquellas personas que no han padecido dolor biliar, colecistitis aguda, obstrucción biliar o pancreatitis.

Criterios de Exclusión

Edad: Menores de 18 años
Patologías: Personas conocidas portadoras de litiasis biliar o con antecedentes de dolor biliar, colecistitis aguda, obstrucción biliar o pancreatitis.
No preparados para la ecografía.
Pacientes que se nieguen a participar en el estudio.

Muestreo

No probabilístico de conveniencia, de personas concurrentes al Hospital de Clínicas: médicos, asistentes sociales, estudiantes de medicina.

Variables:

Variable dicotómica; presencia o ausencia de litiasis biliar por hallazgo ecográfico.

Tamaño de la muestra:

El estudio es un estudio probabilístico de conveniencia, en la cual participan 57 personas.

RESULTADOS

Se estudiaron a 58 personas mediante ecografía de hígado y vías biliares, todas ellas asintomáticas clínicamente y que cumplen con los criterios de inclusión.

Se presenta la prevalencia según distribuciones por edades. ***(Figura 1)***

Estudio de prevalencia de litiasis biliar asintomática
Distribución de personas estudiadas, por sexos:
Mujeres: 30 casos, 52% de personas del estudio.
Varones: 28 casos, 48% de personas del estudio.
(Figura 2)

En el presente estudio se constató la presencia de litiasis biliar asintomática en 4 personas, que correspondería al 7% de todos los estudiados, se presentó con mayor frecuencia entre los 40-60 años y en todos los casos fueron del sexo femenino, 50% de los casos se presentaron en edad fértil y 50% en edad no fértil. Dos casos se presentaron entre los 40 y 50 años de vida (44 y 48 años), 1 caso en una mujer de 54 años. ***(Figura 3)***

Otros hallazgos encontrados fueron esteatosis hepática en el 17,24% de los casos y un caso de pólipo vesicular.

Es interesante, resaltar que una de las pacientes que presento litiasis biliar, fue operada de una cirugía bariátrica hace 2 años, la misma no presentaba litiasis biliar al momento de la cirugía. Otro caso se presentó concomitante mente con un pólipo biliar.

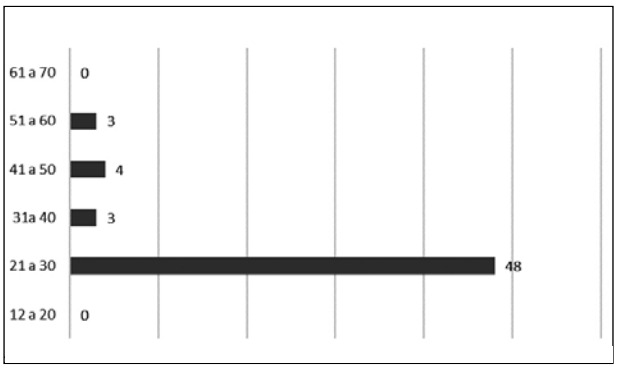

FIG. 1. Distribución de casos según edad
Fuente: *Procesamiento de los datos de estudio.*

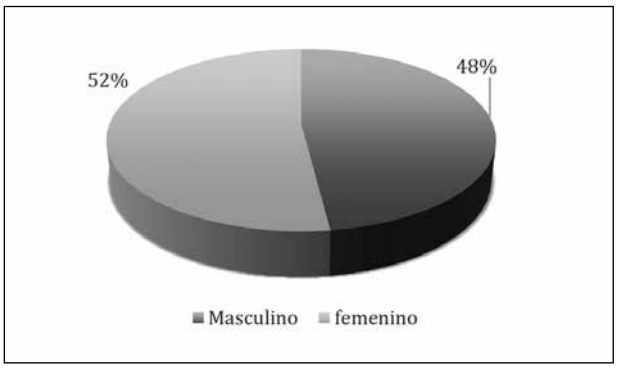

FIG. 2. Distribución por sexo
Fuente: *Procesamiento de los datos de estudio.*

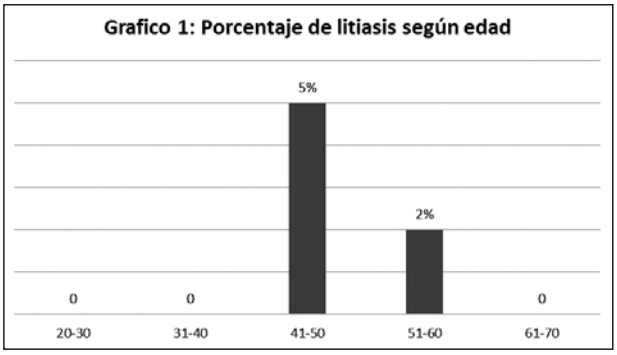

FIG. 3. Porcentaje de litiasis según edad
Fuente: *Procesamiento de los datos de estudio.*

TABLA 1. Relación entre personas estudiadas y litiasis biliar

SEXO	CASOS	% DE CASOS	LITIASIS	PORCENTAJE
M	28	48%	0	0
F	30	52%	4	13%

Fuente: *Procesamiento de los datos de estudio.*

Siguiendo la distribución por edades, tenemos los siguientes datos.

TABLA 2. Distribución de casos y hallazgos según edad.

EDAD	CASOS	LITIASIS	PORCENTAJE
20-30	48	0	0
31-40	3	0	0
41-50	4	3	5%
51-60	3	1	2%
61-70	Sin casos	Sin casos	0

Fuente: *Procesamiento de los datos de estudio.*

DISCUSIÓN

La presencia de 4 casos de litiasis biliar asintomática encontrados en este trabajo coincide con literaturas y publicaciones que describen este tipo presentación clínica. En literaturas como Principios de cirugía de Schwatz, Patología estructural y funcional de Robbins, trabajos internacionales publicados en los Estados Unidos, Argentina, Chile y Bolivia 6,7 y estudios nacionales se describe una prevalencia de litiasis biliar asintomática (entre 15 y 19 %) mayor a la encontrada en este trabajo (7%). La menor prevalencia podría deberse a que la litiasis biliar es una patología que se presenta con mayor frecuencia con el aumento de la edad y la mayoría de los participantes de este estudio tenía una edad menor a 25 años. Estudios describen que, si bien esta patología es menos frecuente en personas jóvenes, cada vez se describen más casos en personas jóvenes.12

Está demostrado que las mujeres están muchos más afectadas que los varones en una proporción 4:1 aproximadamente y la población más predispuesta seria aquella que cumple la regla de las 4F (del inglésfemale, fertile, fat, forty), en este trabajo todos los casos (4) se presentaron en mujeres, la mayoría estaba en edad fértil y mayor a 40 años.8

Un trabajo similar realizado por Machain y Col. en el año 1996 describió una prevalencia de 19,35 %, dicho trabajo continuo 20 años después y se demostró una incidencia de 9% de esta patología.9,10.

En relación a un trabajo realizado en el Hospital General de Baracoa – Cuba sobre pacientes embarazadas, se vio que la prevalencia de litiasis vesicular era de 4%, todas ellas diagnosticadas por ecografía y la presencia de casos positivos era mayor a medida que la edad aumentaba, esta tendencia de aparición de casos nuevos según edad se observa también en nuestro estudio, con una prevalencia un poco mayor en este y teniendo en cuenta que aquí las pacientes estudiadas no se presentan en etapa de gestación, factor que predispone a la formación de litiasis.

La situación cambia drásticamente cuando nos referimos a Chile, teniendo en cuenta un trabajo hecho por Klaus Plushel, Sean Sullivan y col. sobre el análisis costo – efectivo de un programa preventivo de litiasis vesicular, donde se menciona que la incidencia de litiasis vesicular en la población es de alrededor de 50% en mujeres de edad media, esta cifra constrasta muy marcadamente con el 7% obtenido en este trabajo y también con la aproximación de 19% que se refiere en la literatura, siendo conocido este país como uno de los países con mayor incidencia y prevalencia de litiasis vesicular en el mundo.

Existen varios métodos diagnósticos para la litiasis biliar como la Resonancia Magnética Nuclear, la CPRE, etc., pero ellos resultan o muy costosos o muy invasivos y, por ello, tienen indicaciones precisas. Por ello indudablemente la ecografía abdominal representa una herramienta fundamental para detectar litiasis biliar en más del 95 % de los casos, y hasta el momento sigue siendo el Gold Standart para el diagnóstico precoz de litiasis vesicular, aunque posee la dificultad de ser operador dependiente.

Si bien tiene un gran valor epidemiológico este trabajo podría ser complementado con estudios similares que comprendan más variables como datos sobre hábitos alimentarios, físicos, etc.

BIBLIOGRAFIA

1. Sali A. (1986). Operaciones abdominales. Maingot. Litiasis biliar: etiología y disolución. 1747-1775. 8º edición editorial panamericana. Buenos Aires
2. G. Machain, R. Gomez. Rev. Cir. Par., Vol 21, Nros. 3-4 1998 Estudio de prevalencia de litiasis biliar en personas asintomáticas concurrentes al Hospital de Clinicas
3. Sharp K.W (1998). Colecistitis aguda. CL. Surg. North AM (2) 294-305
4. Henry M.;Carey L. (1983). Complicaciones de la colecistectomía. CL. Surg. North AM. (6): 1989-1201
5. Gibney E.J. (1990). La litiasis biliar asintomática. BR. J. Surg. Vol. 77 (4): 368 - 372
6. Robbins S.L.; Cotran R.S. (1984). Patología estructural y funcional. Vias biliares. 991 – 1011. 2º edición. Editorial interamericana. Mexico D.F
7. Pardo Gómez G. Vesicular lithiasis. Rev Cubana Cir. [Internet]. 2008 Dic [citado 18 Julio 2011]; 47(3). Disponible en: http://scielo.sld.cu/scielo.php?script=sci_arttext&pid=S0034-74932008000300018&lng=es
8. Machain G. M; Vanuno D.; Rodas J.; Aucejo M.; Villalba J.C.; Arellano N.; Apuril N.; Ortiz J.; Cuenca O.; Gómez R., González A. (1993) Hepatogastronterology.Vol 3 supl 1:136. Incidence and prevalence of choledoholithiasis in common bile duct exploration
9. Machain G. M; Vanuno D.; Rodas.; Arellano N; Bogado L.; Gómez R. (1994). Cultivos bacteriológicos del tracto biliar quirúrgico Cirugía Española. Vol 56 Suple. 1 (nov): 265
10. Granados M. A.; Zarza J.; Balansa J. (1985). 197 casos de cirujia biliar en 2 años de la ll cátedra de clínica quirúrgica. Consideraciones y conclusiones. Cirugía paraguaya. Vol. lX (1-2): 36-38
11. Publicacones y guias, Pontifica Universidad Católica de Chile; Santiago de Chile; Chile; año 2012; citado 29 jul 2016; disponible en: http://escuela.med.puc.cl/paginas/publicaciones/guias/viabiliar/IV-formas1.html
12. GutierrezRosangela; Moreira Francieli; Rodriguez, Yamila Soledad; Colelitiasis en la infancia y en adultos jóvenes; Internado 2012; FundacionBarcelo; Santo Tomé Corrientes; año 2012.

Reporte de caso Doi: 10.18004/sopaci.agosto.25-26

LESIÓN DE VÍAS BILIARES COMO COMPLICACIÓN DE UNA COLECISTECTOMÍA

INJURY OF BILE DUCTS AS A COMPLICATION OF A CHOLECYSTECTOMY

Dres. Arnaldo Montiel Roa [1]; Domingo Javier Aguilera Maidana [2]; Mariana Pane Núñez [3]; Alma Liliana Masi Miranda [3]

RESUMEN

La lesión quirúrgica de vías biliares es un accidente que puede ocurrir durante una cirugía del árbol biliar. Su incidencia aumentó en la última década con la extensión del uso de la cirugía laparoscópica. Su frecuencia llega hasta el 0,2% de todas las colecistectomías según varias series. El diagnóstico precoz favorece las chances de una reparación rápida y con mejor pronóstico para el paciente. Presentamos el caso de una mujer de 44 años que presentó ictericia obstructiva en el curso de su post operatorio de colecistectomía convencional. A la CRMN se constató sección completa de la vía biliar a la altura de la confluencia. En la reintervención se realizó una derivación hepático yeyunal termino lateral en Y de Roux con sutura manual con buena evolución.

Palabras Clave: ictericia, lesión de la vía biliar principal, colecistectomía

ABSTRACT

Surgical injury of the bile ducts is an accident that can occur during a bile tree surgery. Its incidence increased in the last decade with the extension of the use of laparoscopic surgery. Its frequency reaches 0.2% of all cholecystectomies according to several series. The early diagnosis favors the chances of a quick repair and with a better prognosis for the patient. We present the case of a 44-year-old woman who presented jaundice in the course of her post-operative conventional cholecystectomy. A complete section of the biliary tract was found at IMR at the confluence level. We performed reintervention with jejunal hepatic bypass with manual suture with good evolution.

Key words: jaundice, bile duct injury, cholecystectomy

INTRODUCCIÓN

La lesión de las vías biliares puede ocurrir de forma accidental durante el curso de una cirugía de la vesícula biliar o más raramente a consecuencia de un traumatismo abdominal. (1) Así mismo, el uso generalizado de la colecistectomía laparoscópica en las últimas dos décadas ha aumentado además considerablemente el número de colecistectomías y consecuentemente, el número de casos de lesiones quirúrgicas de la vía biliar. (2)

Diversos estudios publicados han demostrado que su frecuencia oscila entre el 0.06% y el 0,2% de los casos. En la última década, con el mayor perfeccionamiento de los cirujanos, la frecuencia de lesiones entre las colecistectomías convencionales y laparoscópicas prácticamente se han nivelado; aunque sigue siendo ligeramente mayor la frecuencia en estas últimas. (3) Por lo general, son el resultado de una percepción errónea de la anatomía por parte del cirujano más que por errores por escasa habilidad técnica, juicio o conocimiento; no obstante, pese a ello no debe desestimarse en su génesis la técnica y filosofía del cirujano en su práctica. (4)

Hecho el diagnóstico de lesión quirúrgica de la vía biliar, el tratamiento propuesto incluye recursos quirúrgicos, endoscópicos y percutáneos; según la magnitud de la lesión; la cual nos guiará sobre cual método estará indicado para el paciente en particular. (5)

CASO CLÍNICO

Paciente femenina de 44 años con el antecedente de haber sido colecistectomizada de forma convencional 5 días antes de su ingreso, de forma urgente con el diagnóstico de colecistitis aguda. En dicha intervención se realizó colecistectomía sub total. Se dejó drenaje de cavidad en lecho quirúrgico. Desde el segundo día el débito por drenaje empezó a tener características francamente biliosas y el perfil hepático comenzó a alterarse a expensas del aumento de los valores de la bilirrubina conjugada, por tal motivo fue remitida a nuestro hospital desde el interior para mejor diagnóstico y tratamiento. Ingresó a sala, indicándose medidas generales

Instituto de Previsión Social, Hospital Central; Servicio de Cirugía General. Asunción, Paraguay.

1. *Jefe de Servicio*
2. *Cirujano de Planta*
3. *Residentes de Cirugía.*

Autor correspondiente: Dr. Domingo Aguilera - Correo electrónico: djaguile@ips.gov.py

Articulo recibido: 8.07.17 - Artículo aceptado: 29.07.17

y soporte nutricional adecuado, con cobertura antibiótica empírica. Al examen físico no se constatan datos de valor excepto por la coloración amarillenta de piel y mucosas. Paciente afebril sin algias. En los datos de laboratorio llama atención una bilirrubina total de 10.5 mg/dl con predominio de la fracción conjugada y una fosfatasa alcalina con valor de 1992. Se solicita una ecografía abdominal que informa vías biliares intrahepáticas dilatadas, hepático común a nivel del hilio con calibre de 18.5 mm sin ecos en su interior sin poder visualizar el conducto colédoco. Sin líquido libre. Se solicita una CRMN que informa dilatación de vías biliares intrahepáticas con interrupción abrupta de la señal a nivel de la confluencia. Ante tales hallazgos se indica cirugía para reparación de la vía biliar principal. Se accede por vía convencional mediante laparotomía mediana. Se constata hepático común dilatado de 20 mm aproximadamente con ligadura de la vía biliar principal con hilo de material irreabsorbible a menos de 1 cm de la confluencia de los hepáticos. Vía biliar distal cerrada con importante magma inflamatorio. Se realizó una derivación hepática yeyunal termino lateral en asa de Y de Roux con sutura manual, con drenaje de cavidad y sonda nasoenteral para nutrición. Paciente con buena evolución es dada de alta en su 8vo día post quirúrgico.

DISCUSIÓN

La lesión quirúrgica de la vía biliar siempre constituye un hecho traumático tanto para el paciente como para el cirujano tratante. El diagnóstico precoz y la elección de la mejor opción terapéutica ofrece mejores resultados a largo plazo en este tipo de complicaciones. Cobra vital importancia el conocimiento de la anatomía del árbol biliar para prevenir estas lesiones y tener en mente las variantes anatómicas que pueden existir. La forma más común de lesión generalmente se debe al error de interpretación del conducto hepatocolédoco con el cístico y las diversas variantes surgidas desde aquí. Otra forma constante de lesión es con electrocauterio durante la disección del cístico.

Menos del 30% de las lesiones se diagnostican en el acto operatorio, por ello ante la sospecha de una probable lesión inadvertida en el curso de una colecistectomía técnicamente difícil es muy importante vigilar de cerca al enfermo internado, controlando clínicamente cualquier cambio en su evolución que induzca a pensar en una lesión. No debe dudarse nunca en remitir a un hospital de mayor complejidad cuando no se posee la experiencia necesaria en cirugía hepatobiliar para la reparación correspondiente.

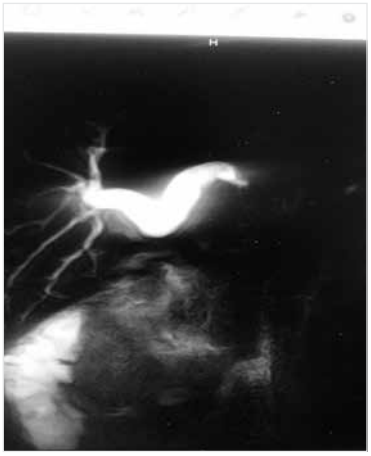

BIBLIOGRAFÍA

1) Pérez E, García V, Bernal F, Abdo J, Murguía D, Dzib J. Tratamiento de las lesiones quirúrgicas de las vías biliares. Cirugía y Cirujanos 2000; 68(5), 189-193.
2) Mercado M, Chan C, Tielve M, Contreras A, Gálvez-Treviño R, Ramos-Gallardo G, Orozco H. Lesión iatrogénica de la vía biliar. Experiencia en la reconstrucción en 180 pacientes. Rev Gastroenterol Mex 2002; 67, 245-9.
3) Morales A, Guzmán M, Jiménez M, Dietlen F. Resultados del tratamiento quirúrgico de la iatrogenia de las vías biliares. Experiencia de 25 años. Cirujano General 2005;27(1-2005).
4) Zamora O, Reguero J, Sánchez A, Garrido A, González J, Cabezas A. Lesiones de la vía biliar en colecistectomías laparoscópicas. Revista Cubana de Cirugía 2013; 52(1), 33-40.
5) Samaniego C, Negri N, Marín J, Saguier G. Lesión quirúrgica de la vía biliar principal durante la colecistectomía laparoscópica. Rev chilena Cir 2002: 54, 479-84.

Reporte de caso Doi: 10.18004/sopaci.agosto.27-29

TUMORES NEUROENDÓCRINOS QUÍSTICOS NO FUNCIONANTES DE PÁNCREAS. A PROPÓSITO DE UN CASO

NON-FUCTIONAL CYSTIC NEUROENDOCRINE TUMORS OF PANCREAS. A CASE REPORT

Dr. Fabio Benítez García[1], Dr. Miguel Ferreira Bogado[2], Prof. Dr. Julio Ramírez Sotomayor[3]

RESUMEN

Constituyen un grupo heterogéneo de tumores que pueden originarse virtualmente en todos los órganos; su etiopatogenia, diagnóstico y tratamiento aún generan discusiones, aunque se sabe que todos tienen algo en común: células neuroendócrinas como origen de los tumores, con similitud bioquímica e histológica con las células de la cresta neural. Se presenta el caso de una paciente, que fue operada en nuestro servicio y cuyo diagnóstico final fue tumor neuroendocrino quístico no funcionante de agresividad intermedia.

Palabras claves: Tumores neuroendócrinos quístico no funcionante de páncreas, tratamiento quirúrgico.

SUMMARY

They constitute a heterogeneous group of tumors that can originate in virtually all organs; Its etiopathogenesis, diagnosis and treatment still generate arguments, although it is known that they all have something in common: neuroendocrine cells as the origin of tumors, with biochemical and histological similarity with neural crest cells. We present the case of a patient, who was operated on in our service and whose final diagnosis was non-functioning cystic neuroendocrine tumor of intermediate aggressiveness.

Key words: Non-functioning cystic neuroendocrine tumors of pancreas, surgical treatment.

INTRODUCCIÓN

Las neoplasias neuroendocrinas pancreáticas, son bastante raras y comprenden sólo el 5% de todas las neoplasias pancreáticas [1]. Suelen aparecer radiológicamente como sólidos, pero rara vez se manifiestan como lesiones quísticas del páncreas [2]. Representan el 11-17% de los tumores neuroendocrinos resecados de páncreas. [3-5]

CASO CLÍNICO

Presentamos el caso de una paciente de 68 años, que ingresa al servicio con el diagnóstico de pancreatitis aguda. Ecográficamente presenta una vesícula biliar con barro biliar en su interior, y páncreas aumentado de tamaño. Al 5to día de enfermedad, se realiza TAC con doble contraste, en donde se constata, una imagen quística de 6 cms. de diámetro a nivel de la cola pancreática ***(fig. 1)***. La RMN de páncreas informa una masa mixta sólido-quística de contornos irregulares, de 6,5 cms de diámetro, a nivel del cuerpo y cola pancreáticos, con conexión ductal, y dilatación del conducto pancreático principal distal al quiste. Todos los marcadores tumorales dentro de valores normales.

FIG. 1. TAC contrastada que muestra imagen quística en cola del páncreas.

Hospital Nacional de Itauguá

1. *Residente tercer año. Cirugía General*
2. *Jefe de sala. Cirugía General*
3. *Jefe de servicio de Cirugía General*

Autor correspondiente: Dr. Fabio Benitez - Correo electrónico: faby_dyr564@hotmail.com

Artículo recibido: 31.07.17 - Artículo aceptado: 7.07.17

FIG. 2. Disección completa del quiste, previa resección

FIG. 3. Pieza quirúrgica correspondiente a cola de páncreas y bazo

Se decide conducta quirúrgica y en el acto operatorio se constata una tumoración quística de 7 cms de diámetro, en cola de páncreas, sin invasión local, ni metástasis hepática, realizándose una pancreatectomía corporocaudal + esplenectomía ***(Fig. 3 y 4).***

Se recibe informe de la misma, como tumor neuroendócrino sólido, de potencial maligno indeterminado, de 4,6 cms de diámetro, de patrón trabecular, con necrosis en más del 90%, sin mitosis, invasión vascular ni ganglionar. Bazo, sin alteraciones. Los estudios inmunohistoquímicos, informa índice de proliferación de Ki-67 de 10%, que corresponde a un tumor neuroendócrino de grado intermedio.

DISCUSIÓN

Descubrimos dos cuestiones clínicas importantes: primero, los tumores neuroendocrinos aparecen radiológicamente como tumores sólidos, pero rara vez se manifiestan como lesiones quísticas del páncreas [2], y en segundo lugar, los tumores neuroendocrinos quísticos tienen un bajo potencial biológico de malignidad [6].

Las opiniones varían en cuanto a si los tumores neuroendocrinos deben ser tratados mediante cirugía limitada, como enucleación o pancreatectomía central, o siempre hay que hacer con vaciamiento ganglionar. El grado de malignidad se relaciona con el tamaño; y las metástasis de los ganglios linfáticos se observó con frecuencia cuando el diámetro del tumor superó los 2 cm [10, 11]. Por lo tanto, los tumores neuroendocrinos de $\geq$2 cm, tendría que recibir cirugía estándar con disección ganglionar. Sin embargo, según lo informado por Singhi Et al. [12], ganglio linfático y metástasis a distancia son menos común en los casos de tumores neuroendocrinos quísticos. En consecuencia, la cirugía limitada como la pancreatectomía distal sin esplenectomía y debería considerarse para los tumores neuroendocrinos quístico menores de 2, en cambio nuestro paciente tenía un tumor de 6 cm., motivo por el cual se realizó la esplenopancreatectomía, con vaciamiento ganglionar. Como diagnóstico diferencial hay que pensar en tumores mucinosos papilares intraductales (38%), neoplasias mucinosas (23%), cistoadenomas serosos (16%) y neoplasias sólidas pseudopapilares (3,7%) [9]. La fisiopatología de la neoplasia endocrina pancreática quística sigue siendo controvertida, y varias hipótesis han sido propuesto para explicar [16], según Adsay et al. [14], la pared del quiste es una secuencia de células endocrinas, y el centro del quiste contiene más líquido seroso que materia necrótica.

En conclusión, los tumores neuroendocrinos quísticos son menos agresivos que los sólidos y generalmente no tienen metástasis ganglionar, ni hepática, tal como es el caso de nuestra paciente.

BIBLIOGRAFÍA

1. Yao J, Hassan A, Phan C, Dagohoy C, Leary J, Mares A et al. One hundred years after "carcinoid":epidemiology of and prognostic factors for neuroendocrine tumors in 35,825 cases in the United States. J. Clin. Oncol. 2008;26:3063–3072.
2. Ballarin R, Masetti M, Losi L, Di Benedetto F, Di Sandro S, De Ruvo N, et al. Cystic pancreatic neuroendocrine neoplasms with uncertain malignant potential: report of two cases. Surg. Today 2009;39:162–167.
3. Boninsegna L, Partelli S, D'InnocenzioM, Capelli P, Scarpa A, Bassi C, et al. Pancreatic cystic endocrine tumors: a different morphological entity associated with a less aggressive behavior. Neuroendocrinology 2010;92:246–251.
4. Goh B, Ooi L, Tan Y, Cheow P, Chung Y, Chow P, et al. Clinicopathological features of cystic pancreatic endocrine neoplasms and a comparison with their solid counterparts. Eur. J. Surg. Oncol 2006;32:553–556.
5. Bordeianou L, Vagefi P, Sahani D, Deshpande B, Rakhlin E, Warshaw A, et al. Cystic pancreatic endocrine neoplasms: a distinct tumor type? J. Am. Coll.Surg 2008;206:1154–1158.
6. Koh Y, Chok A, Zheng H, Tan C, Goh B. A systematic review and meta-analysis of the clinicopathologic characteristics of cystic versus solid pancreatic neuroendocrine neoplasms. Surgery 2014;156:83–96.e2.
7. Gumbs, A, Moore P, Falconi M, Bassi C, Beghelli S, Modlin I, et al. Review of the clinical, histological, and molecular aspects of pancreatic endocrine neoplasms. J. Surg. Oncol 2000;81:45–53; discussion 4.
8. Modlin I , Oberg M M, Chung D D,Jensen R R, de Herder W, Thakker R, et al. Gastropancreatic neuroendocrine tumors, Lancet Oncol 2000;9:61-72.
9. Valsangkar N, Morales V V, Thayer S S, Ferrone C C, Wargo J J, Warshaw A A, et al. 851 esected cystic tumors of the pancreas: a 33-year experience at the Massachusetts General Hospital. Surgery 2012; 2012;152(3 Suppl 1):S4–S12.
10. Nomura N Fujii T T, Kanazumi N N, Takeda SS , Nomoto S S, Kasuya H H, et al. Nonfunctioning neuroendocrine pancreatic tumors: our experience and management. J. Hepatobiliary Pancreat. Surg 2009; 2009;16:639–647
11. Tsuchiya A Koizumi M M Ohtani H H. World Health Organization Classification-based reevaluation of 95 nonfunctioning "malignant" pancreatic endocrine tumors reported in Japan. Surg. Today 2004; 2009;39:500–509.
12. Singhi A, Chu L C, Tatsas A A, Shi C C, Ellison T T, Fishman E E, et al Cystic pancreatic neuroendocrine tumors: a clinicopathologic study. Am. J. Surg. Pathol 2012;2012; 36:1666–1673
13. Ridtitid W, Halawi H H, DeWitt J J,Sherman S S, LeBlanc, McHenry J L, et alCystic pancreatic neuroendocrine tumors: outcomes of preoperative endosonography-guided fine needle aspiration, and recurrence during long-term follow-up. Endoscopy 2015;2015;47:617–625.
14. Charfi S, Marcy M M, Bories E E, Pesanti C C, Caillol F F, Giovannini M M, et al. Cystic pancreatic endocrine tumors: an endoscopic ultrasound-guided fine-needle aspiration biopsy study with histologic correlation. Cancer 2009; 2009;117:203–210.
15. Ho HEloubeidi M M, Siddiqui U U,Brugge W W, Rossi F F, Bounds B B, et al. Endosonographic and cyst fluid characteristics of cystic pancreatic neuroendocrine tumors: a multicentre case series. Dig. Liver Dis 2013; 2013;45:750–753.
16. Ahrendt S, Komorowski R, Demeure M, Wilson S, Pitt H. Cystic pancreatic neuroendocrine tumors: is preoperative diagnosis possible? J. Gastrointest. Surg 2002; 6:66–7

Reporte de caso Doi: 10.18004/sopaci.agosto.30-32

QUISTE EPITELIAL ESPLÉNICO COMO CAUSA INFRECUENTE DE DOLOR ABDOMINAL. REPORTE DE CASO

SPLENIC EPITHELIAL CYST AS AN UNUSUAL CAUSE OF ABDOMINAL PAIN. A CASE REPORT

Dr. Victor Luraschi[1], Dra. Rita Miranda[2], Dr. Pedro Chamorro[3], Dra. Ana Riveros[4]

RESUMEN

Se reporta el caso de una joven con esplenomegalia, que consulta por dolor abdominal crónico en hipocondrio izquierdo. Los estudios mostraron un quiste tabicado de gran tamaño, con desplazamiento de órganos. Se realizó una esplenectomía total, confirmándose al estudio histopatológico, un quiste epitelial esplénico.

Palabras Clave: Esplenomegalia, Quiste Epitelial, Esplenectomía.

SUMMARY

We report the case of a girl with splenomegaly, who consults for chronic abdominal pain in the left hypochondrium. The studies showed a large cyst with organ displacement. A total splenectomy was performed, confirming to the histopathological study, a splenic epithelial cyst.

Key Words: Splenomegaly, Splenic epithelial cyst, Splenectomy.

INTRODUCCIÓN

Los quistes esplénicos son raros a cualquier edad y existen pocos casos publicados en la literatura mundial. Son lesiones infrecuentes, de comportamiento benigno, cuyo interés radica en lo excepcional de su aparición. Se clasifican fundamentalmente en parasitarios o no, siendo los parasitarios los más frecuentes y correspondiendo la mayor parte de ellos a quistes hidatídicos. A su vez, los no parasitarios, se subdividen en verdaderos o falsos atendiendo a la presencia o no de revestimiento epitelial, que en ocasiones puede ser difícil de identificar, siendo los verdaderos (con epitelio) los menos frecuentes. En general, se trata de lesiones pequeñas y asintomáticas, si bien, cuando alcanzan mayor tamaño, pueden presentarse como una masa abdominal en flanco izquierdo o provocar síntomas como dolor abdominal, náuseas o vómitos.

PRESENTACIÓN DEL CASO

Mujer de 17 años de edad, sin antecedentes personales a destacar, consulto por dolor abdominal de varios meses de evolución, no ritmado, discontinuo, difuso a predominio en hipocondrio y flanco izquierdo y epigastrio, con plenitud postprandial. Niega antecedente de traumatismo. Se palpaba una masa tumoral en epigastrio hasta flanco izquierdo. La ecografía encontró una esplenomegalia de bordes irregulares, parénquima heterogéneo a expensas de imagen quística tabicada de aproximadamente 186mm x 143mm. ***Figura 1.*** La TAC sin contraste evidenció una masa que impresionaba depender del bazo, a nivel de hipocondrio y flanco izquierdo y mesogastrio, de 22 x 16 x 17 cm, heterogénea, bien delimitada, predominantemente hipodensa, multiloculada, con áreas de calcificaciones lineales, periféricas e irregulares. Tabiques y septos en su interior. Desplazamiento de órganos hacia la derecha. ***Figura 2***.

Tenía glóbulos blancos de 19.940, neutrofilia de 91%. Leve trombocitopenia en frotis de sangre periférica.

Resto de análisis normales.

Operada por laparotomía, se constató esplenomegalia con adherencias firmes de epiplón mayor, realizándose una esplenectomía total. ***Figuras 3, 4 y 5***. La anatomía patológica encontró un Quiste Epitelial Esplénico. Alta sin complicaciones.

Hospital General de Luque

1. *Jefe de Cirugía.*
2. *Médico de Planta.*
3. *Residente de 3er año.*
4. *Residente de 2do año.*

Autor correspondiente: Dr. Víctor Luraschi - Correo electrónico: lurascho@gmail.com

Articulo recibido: 31.07.17 - Articulo aceptado: 10.08.17

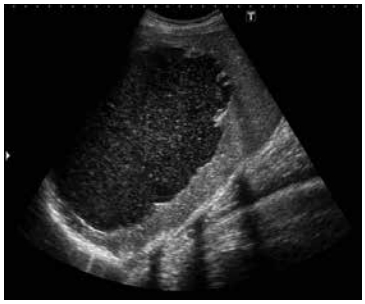

FIG. 1.

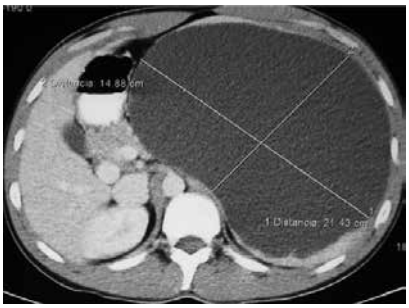

FIG. 2.

FIG. 3.

FIG. 4.

FIG. 5.

DISCUSIÓN

Los quistes esplénicos no parasitarios, únicos, grandes, están delimitados, al menos en parte, por epitelio o mesotelio. Existen quistes no parasitarios secundarios, generalmente a traumatismos, delimitados por tejido fibroso denso con o sin calcificación y depósito de hemosiderina. Dentro de los quistes o tumores esplénicos, los linfangiomas son de los más raros en frecuencia, suelen ser subcapsulares y tener lesiones murales calcificadas. En el origen del quiste epitelial podría estar una invaginación de sectores pluripotenciales de la cápsula esplénica hacia el interior de la pulpa esplénica durante el período embrionario, que posteriormente experimentaría metaplasia escamosa. La esplenomegalia se hace evidente si el tamaño del quiste es superior a 5 cm, como se vio en la exploración y radiología simple de nuestra paciente. La ecografía abdominal es útil como examen diagnóstico inicial en los quistes esplénicos y permite un diagnóstico rápido; pero no sirven para delinear la topografía de la lesión. Con la TC se muestra la topografía, el tamaño, la probable naturaleza y particularidades anatómicas. La TC y la Resonancia Magnética son de elección en el diagnóstico y la planificación de la estrategia quirúrgica. En los grandes quistes, la TC con reconstrucción en 3-D puede mostrar la relación con los vasos del hilio y con el tamaño remanente del bazo; si bien estos datos sólo pueden ser determinados definitivamente en el momento de la cirugía.

El tratamiento convencional en los quistes esplénicos mayores de 5 cm era esplenectomía, abierta, con incisión mediana o subcostal. Desde 2001 la laparoscopia se plantea como abordaje de elección, si es posible. La resección quirúrgica se realiza ante el riesgo de infección (ej por Salmonella) o bien hemorragia o rotura espontáneas o por traumatismos, que pueden ser de riesgo vital. Excepcionalmente se describe transformación maligna. La técnica más utilizada en los quistes gigantes, con escaso parénquima esplénico, especialmente en mayores de 6 años, es la esplenectomía total. Desde los años 80 se plantea como primera opción la esplenectomía parcial con resección del quiste; aunque no está definido cuánto tejido esplénico se precisa conservar para mantener la función (quizá 25% del bazo).

Las consecuencias de la esplenectomía total son el riesgo microbiológico de infecciones graves por bacterias encapsuladas (neumococo preferentemente, también Neisseria meningitidis, incluso de malaria grave).

Está en estudio el riesgo de complicaciones vasculares tipo aterotrombosis y posible hipertensión pulmonar, a muy largo plazo, en pacientes con esplenectomía sobre todo por trastornos hematológicos (en ciertas hemoglobinopatías, anemias hemolíticas y otras).

En cualquier caso, parece recomendable advertir a los pacientes esplenectomizados y recomendarles evitar factores de riesgo cardiovasculares (como son tabaquismo, hipercolesterolemia, sedentarismo, obesidad).

En el caso presentado, se optó por el abordaje abierto, con realización de esplenectomía total por el gran tamaño de dicho quiste y el escaso tejido esplénico real que se constató durante el procedimiento quirúrgico.

BIBLIOGRAFÍA

1. Tagaya N, Oda N, Furihata M, Remoto T, Suzuki N, Kubota K. Experience with laparoscopic management of solitary symthomatic splenic cysts. Surg Laparosc Endosc Percutan Tech 2002; 12: 279-82.
2. Añón Requena M., Pérez Requena J., Palomo González M., Guerrero Cauqui R. Quiste Epidermoide Esplénico. Presentación de un caso. Revista Española de Patología. Vol. 37, n.º 4, 2004: 449-452.
3. Hernández-Siverio N., Barranco A, Pérez Palma J, Herrera I, Díaz Flores L. Quiste esplénio epidermoide. Estado actual del problema. Servicio de Cirugía Pediátrica, Hospital Universitario de Canarias. Cir Pediatr 2004;17:159-163.
4. Jiménez M., Ais G., Vázquez P., González A., Ortega M., Manzanares J. J.. Quistes esplénicos: aspectos clínicos, diagnósticos y terapéuticos. Rev. esp. enferm. dig. [Internet]. 2005 Ene [citado 2017 Ago 25] ; 97(1): 65-66. Disponible en: http://scielo.isciii.es/scielo.php?script=sci_arttext&pid=S1130-01082005000100013&lng=es.
5. Velasco Fernández M, Pérez Martín M, Barreda Rebollo A, Quesada Segura G. Quiste Epitelial Esplénico. Caso Clínico y Revisión de Literatura. Congreso Hispanoamericano de Anatomía Patológica. 2005.
6. Navarro JM, Ferrer R, Juárez L, Oliver I, Fernández-Frías A, Sánchez A, et al. Tratamiento laparoscópico del quiste esplénico prima- rio. Cir Esp 2006;80:340-4.
7. Machain G, Zenteno J, Alfonso J, González I, Vera R, Lee A y cols. Quiste Esplénico. Reporte de un caso. Revista Científica UNA, 2006; Vol XXIX – Nº 1; 42-45.
8. Domínguez J, Díaz J, Madrigal G, Collera S, Torres R, Gómez R, y cols. Centro de Investigaciones Medicoquirúrgicas (CIMEQ). Esplenomegalia gigante por quiste esplénico. Presentación de un caso. Rev. Cubana Cir 2006; 45 (2).
9. Ingle S, Hinge C, Patrike S. Epithelial cysts of the spleen: A minireview. World J Gastroenterol, 20 (2014), pp. 13899-13903
10. Zamorano M, Sauré A, Valenzuela D, Cermenati T, Olivares P, Carreño L. Quiste esplénico primario. Rev Chil Cir. 2016;68(1):19-20
11. Martínez B, Medina M, Zafra M, García A, Najar J, Dovao T. Quiste esplénico gigante en una adolescente. Reporte de Caso clínico. Rev Chi Pediatr. 2017;88(3):388-392.

Reporte de caso Doi: 10.18004/sopaci.agosto.33-36

HERNIA DE SPIEGEL NO COMPLICADA, ABORDAJE LAPAROSCOPICO

SPIGELIAN HERNIA. LAPAROSCOPIC APPROACH

Hector Herrera[1], Romina Sanabria[2], Emanuel Llano[3], Analia Pedrozo[4]

RESUMEN

Introducción: La hernia de Spiegel (HS) es una protrusión del saco peritoneal, órgano o grasa preperitoneal a través de la aponeurosis spigeliana, sea congénita o adquirida. Su incidencia varíaentre 0.12-2% de las hernias de la pared abdominal, se presenta generalmente entre los 50 y 60 años. El tratamiento es quirúrgico, y se puede realizar mediante un abordaje convencional o laparoscópico. Con las técnicas laparoscópicas se observa un bajo índice de recidivas.

Caso clínico: Se presenta el caso de una mujer de 37 años con la presencia de una pequeña tumoración con aumento de volumen progresivo en la zona lateral de la pared abdominal de 2 meses de evolución. . A la exploración física anillo papable en la región pararrectal derecha, con una tumoración que se hace evidente con no maniobras de Valsava. Se practico una tomografía computada en la cual se observó una hernia de Spiegel. La reparación de dicha hernia se realizó con malla, exitosamente por vía laparoscópica. Fue dada de alta al día siguiente.

Discusión: La hernia de Spiegel es una entidad rara. Su presentación clínica es variada y, por lo tanto, hay que tener alta sospecha diagnóstica al revisar al paciente. Debido a lo poco frecuente de estas hernias y a la dificultad en el diagnóstico, consideramos que la cirugía laparoscópica tiene un rol importante en el diagnóstico y tratamiento.

Palabras clave: Spiegel, hernia, laparoscopia.

SUMMARY

Spiegel hernia (SH) is a protrusion of the peritoneal sac, organ or preperitoneal fat through the Spigelianaponeurosis, either congenital or acquired. Its incidence is between 0.12-2% of abdominal wall hernias, usually present between 50 and 60 years old. The treatment is surgical and can be performed using a conventional or laparoscopic approach. A low relapse rate is observed with laparoscopics techniques

Case report: The case of a 37 years old woman with the presence of a small tumor with progressive increase in the right lateral area of the abdominal wall and it has 2 months of evolution. When performing a physical examenin the palpablke ring in the right pararrectal region, a tumor is shown without the need of performingtheValsalva manouvers. A computed tomography(CT) was performed in which a Spiegel hernia was observed. The repair of this hernia was done with a mesh, successfully by laparoscopic approach. She was discharged the next day.

Discussion: The Spiegel hernia is an uncomnmon entity. Its clinical presentation is varied and, therefore, it is necessary to have a high diagnostic suspicion when reviewing the patient. Due to the lack of infrequency of these hernias and the difficultyof diagnosis, we consider that laparoscopic surgery plays an important role in diagnosis and treatment.

Keywords: Spiegel, hernia, laparoscopy.

INTRODUCCIÓN

La hernia de Spiegel (HS) es una protrusión del saco peritoneal, órgano o grasa pre peritoneal por defecto en la aponeurosis en la línea de Spiegel, sea congénito o adquirido. La línea de Spigel es parte de la aponeurosis del músculo transverso del abdomen y oblicuo interno, entre la línea semilunar (borde lateral) y el borde lateral del recto abdominal (borde medial),[1] desde el octavo cartílago costal hasta el pubis. Adrian Van der Spieghel (1576-1625), anatomista belga, fue el primero en describir la línea semilunar o línea de Spiegel.[2] El anatomista Joseph Klinkosch fue el primero en describir este tipo de hernias como un defecto en la línea semilunar, 5 acuñando el término de hernia de Spiegel [6].

Es una hernia poco frecuente, su incidencia varía entre 0.12_2% de las hernias de la pared abdominal. 1-3 Se presenta en todas la edades, con un pico de incidencia entre los 50 y 60 años, 7 siendo ligeramente más frecuente en mujeres. [3,6,7]

Más de 90% de las hernias de Spiegel se encuentran en el llamado «cinturón Spigeliano de hernias», una zona transversa de 6 cm localizada arriba del plano inter espinoso,

1. *Jefe de Sala. Hospital Nacional de Itaugua*
2. *Cirujana de Sala. Hospital Regional de Encarnación*
3. *Médico Anestesiólogo. Hospital Regional de Encarnación e IPS.*
4. *Lic. en Instrumentación Quirúrgica. Auxiliar de la Enseñanza. EIAQx. FCMUNA*

Autor correspondiente: Dr. Hector Herrera - Correo electrónico: rolandpy@gmail.com
Articulo recibido: 29.07.17 - Artículo aceptado: 7.08.17

donde la aponeurosis Spigeliana es más ancha. Uno de los puntos más débiles es la intersección entre la línea semilunar y la línea semicircular o arco de Douglas o línea arcuata, que marca dónde termina la lámina aponeurótica posterior del recto abdominal.[8] Sir Astley Cooper, en 1804, dio la primera explicación anatómica con su «teoría vascular», proponiendo un prolapso por la aponeurosis del músculo transverso por apertura de vasos perforantes y nervios.[9]

Anson y MacVay pensaban que se provocaba por infiltración grasa pre peritoneal, provocando áreas de debilidad en la pared abdominal.7 Fue hasta 1944 cuando Zimmerman propuso un «defecto musculo-aponeurótico» arriba de la línea arcuata, resultando en una debilidad entre las capas del músculo transverso y oblicuo interno con interdigitación de tejido graso.1 Con base en esto, se han considerado varios factores que contribuyen en su etiología, como el aumento de la presión intra-abdominal, deterioro de la pared abdominal, alteraciones de colágeno, edad, obesidad, embarazos múltiples, pérdida de peso, enfermedad pulmonar obstructiva crónica (EPOC), trauma.[1,4,5,9] Los casos congénitos se explican por un desarrollo embriológico anormal de la pared muscular, 10 ya que existe 19% de los casos asociado con testículo no descendido ipsilateral. [3] La presentación clínica es muy variable, el paciente generalmente se queja de una masa lateral al borde del recto, que protruye con la maniobra de Valsalva.[1,2,10]

Se ha reportado dolor como el único signo presente, sin masa palpable; [2,9,11] en algunos casos, los pacientes están asintomáticos y resulta un hallazgos quirúrgico o radiológico.10 Cuando la hernia se presenta incarcerada (aproximadamente 25% de los casos[11]) el cuadro clínico se caracteriza por dolor, que se puede localizar en la línea media. Se ha reportado que hasta 14% de los pacientes se presentan con estrangulación. [11] El diagnóstico es difícil, y más si no se piensa en la entidad, sobre todo porque la hernia es contenida por detrás de la fascia. Sólo 50% de las hernias se diagnostican preoperatoriamente.[12] Entre los métodos de imagen disponibles para el diagnóstico se encuentran las radiografías simples de abdomen, el ultrasonido y la tomografía computarizada (TC).[7] Las radiografías simples del abdomen son útiles en caso de que el paciente tenga un cuadro de oclusión intestinal. En rara ocasión en la placa lateral se observarán asas de intestino dentro de la pared abdominal. El ultrasonido tiene la ventaja de ser más específico y sensible, además de ser rápido y de bajo costo. Se puede utilizar en la sala de emergencia o en pacientes embarazadas. Puede llegar a mostrar asas intestinales dentro del saco herniario. La tomografía computada (TC) es el método diagnóstico más preciso, en especial si se utiliza medio de contraste oral. Éste permite visualizar las diferentes capas de la pared abdominal y las vísceras que pueden estar protruyendo a través del defecto. Además, tiene la ventaja de que se puede excluir otra patología de la pared abdominal o intraabdominal.[1,4,10] El tratamiento siempre es quirúrgico, y se puede realizar de diversas maneras. De manera convencional (no laparoscópico) encontramos la reparación directa del defecto, la cual se considera una reparación con tensión y cursa con un porcentaje elevado de recidivas (4%).[12] Además, está la reparación con malla (sin tensión), con la cual se logra una disminución significativa de las recidivas (0% en algunas series).[1,4] Una de las desventajas de las técnicas convencionales es que requieren una incisión y disección amplias, por lo que requieren hospitalización. [13] Por otro lado, se encuentran las técnicas laparoscópica. Este tipo de reparación se realizó por primera vez en 1992, y hay tres variaciones principales: la reparación totalmente extra peritoneal, el abordaje transabdominal pre peritoneal y el método intraperitoneal tipo «onlay» (IPOM).[1,14] Este tipo de técnicas han mostrado un índice de recidivas reportado en 0%. [13] Las técnicas intra peritoneales permiten la valoración de las vísceras abdominales, lo que puede ser útil para valorar viabilidad intestinal, si existe duda en el diagnóstico o para realizar otros procedimientos simultáneos. Sin embargo, hay un riesgo agregado de una lesión visceral. [4,13] Dado que estas técnicas no requieren una Murillo ZA y cols.

Tratamiento laparoscópico de la hernia de Spiegel An Med (Mex) 2009; 54 (3): 166-169 168 disección extensa, permiten una recuperación rápida y con poco dolor. [5]

Por la naturaleza de las incisiones hay una disminución en el porcentaje de infección de las heridas.

PRESENTACIÓN DEL CASO

Mujer de 37 años con antecedentes de triple cesareada anterior. Se presentó a consulta por tumoración abdominal en cuadrante inferior derecho de varios meses de evolución, la cual fue evidenciada cuando tomaba un baño. Refirió que el tumor se exacerbaba con el esfuerzo, aumentando de volumen en la región. Se realizó ecografía de partes blandas, donde en el defecto se observan asas intestinales con peristaltismo. Se realizó además un estudio tomográfico en Valsalva donde se observó una hernia de Spiegel de 4-6 cm, cuyo saco midió 9-10 cm y que contenía asas intestinales ***(Figura 1).***

Con estos hallazgos se decide intervenir de manera electiva.

A su ingreso, se encontró hemodinámicamente estable, lucida, ubicada en tiempo, espacio y persona. Presentaba abdomen asimétrico con vergetures, plano blando depresible con leve dolor a la palpación en fosa iliaca derecha, donde se palpa anillo pequeño sobre la línea de Spiegel, con una tumoración que se hace evidente con maniobra de Valsalva, sin irritación peritoneal, con ruidos hidroaereos positivos y conservados.

Se tomó muestras de laboratorio (hemograma, química sanguínea coagulograma, los cuales se encontraron dentro de límites normales.

Fue ingresada con diagnóstico de hernia de Spiegel y programada para tratamiento quirúrgico.

Durante la cirugía se observó un defecto de 2 x 2 aproximadamente ***(figura 4 y 5)*** sin compromiso intestinal, se realizó reparación del defecto por laparoscopia, con puntos de poliéster y luego la colocación de malla de politetrafluoroetileno expandido de 6 cm x 6 cm ***(figura 5)***

La paciente cursó un postoperatorio con mínimo dolor y egresó en buen estado general, tolerando la vía oral las siguientes 12 horas posteriores a la cirugía.

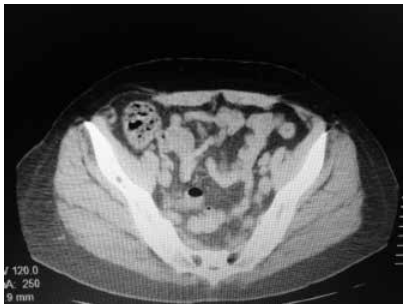

FIG. 1. Imagen tomografica del defecto herniario en la linea de spiegel.

FIG. 2. Imagen de ecografia de partes blandas, se constata asas dentro del saco herniario

FIG. 3. vision directa del defecto herniario por via laparoscopica

FIG. 4. vision directa del defecto herniario por via laparoscopica post decolamiento.



FIG. 5. colocacion de la malla

DISCUSION

La hernia de Spiegel constituye una entidad rara dentro de la cirugía general. Su presentación clínica es variada y, por lo tanto, hay que tener alta sospecha diagnóstica al revisar al paciente15. Puede encontrarse por encima o por debajo del ombligo, y las mas bajas confundirse con una hernia inguinal. En el caso de nuestra paciente se localizaba intermedio entre el ombligo y la región inguinal derecha por lo que la sospecha clínica se comprobó luego con los estudios de imágenes. Si existe duda del diagnóstico, hay métodos de imagen para poder ayudar a llegar al diagnóstico como la ecografía de partes blandas o con mejor precisión la tomografía computarizada. Ambos estudios se realizaron en nuestro caso, primero la ecografía donde se evidencia el saco y asas intestinales. Se realizó primero una TAC de abdomen donde no se observaba el defecto. Se repitió dicho estudio realizando maniobra de Valsalva durante los cortes, y en este caso ya se pudo poner en evidencia el defecto y su contenido.

Una vez hecho el diagnóstico, el tratamiento de elección es quirúrgico, habiendo diversas técnicas disponibles.[16]

Existen, sin embargo, diversas opiniones en cuanto a cuál es la mejor técnica y en qué paciente. La resolución podría ser por vía convencional, con el uso o no de material protésico, como también por acceso laparoscópico, donde también se tiene ambas opciones.[17,18]

Para la resolución de este caso, se utilizó el acceso laparoscópico, por técnica intraperitoneal, cerrando el defecto con puntos y luego reforzando la misma colocando una malla de polipropileno.

El acceso laparoscópico además sirve también para certificar la sospecha diagnóstico, como también ofrece los beneficios de la técnica mínimamente invasiva.

Algunos autores como DeMatteo, utilizan mallas tipo PTFE Dual-Mesh, aceptada por varios autores. Aunque la mayoría de los autores resuelven los casos colocando una malla de polipropileno que luego queda cubierta por el peritoneo. En nuestro medio utilizar prótesis de PTFE Dual-Mesh es a veces dificultoso por su alto costo.

Para hernias no complicadas, la técnica laparoscópica extraperitoneal permite gozar de los beneficios de una cirugía extraperitoneal y de la mínima invasión. [15,16]

En caso de una hernia complicada hay quienes consideran el acceso convencional como la mejor opción. [13,17]

BIBLIOGRAFÍA

1. Richards A. Spigelian hernias. Operative Techniques in General Surgery 2004; 6 (3): 228-239.
2. Cervantes J, Rojas G, Menéndez A, Cicero A, Vidal P. Herniade Spiegel. An Med Asoc Med Hosp ABC 2007; 52 (2): 65-68.
3. Skandalakis PN, Zoras O, Skandalakis JE, Mirilas P. Spigelian Hernia: Surgical Anatomy, Embryology and Technique of repair. Am Surg 2006; 72 (1): 42-72.
4. Sánchez I, Deysine M. Spiegelian and other uncommon hernia repairs. Surg Clin N Am 2003; 83: 1235-1253.
5. Campanelli G, Pettinari D, Nicolosi FM, Contessini E. Spigelian hernia. Hernia 2005; 9: 3-5.
6. Komura J, Hiromichi Y, Masafumi U, Shima I. PediatriC Spigelian hernia: Reports of three cases. Surg Today 1994:24; 1081-1084.
7. Spangen L. Spigelian Hernia. World J Surg 1989; 13: 573-580.
8. Fernández L, Roig J, Monzón A. Hernia de Spiegel: a propósito de siete casos. Rev Esp Enf Dig 1989; 75: 267-270.
9. Cerdán R, Cantín S, Barranco JI, Bernal J, Duque MV. Hernia de Spiegel. Revisión a propósito de 8 casos. Rev Cub Cir 2005; 44 (4).
10. Moles L, Docobo F, Mena J, Quinta de Frutos R. Hernia de Spiegel en España. Análisis de 162 casos. Rev Esp Enf Dig 2005; 97 (5): 338-347.
11. Larson D, Farley D. Spigelian hernias: Repair and outcome for 81 patients. World J Surg 2002; 26: 1277-1281.
12. Celdrán A, Señaris J, Mañas J, Frieyro O The open mesh repair of Spigelian hernia. Am J Surg 2007; 193: 111-113?
13. Moreno-Egea A, Carrasco L, Girela E, Martin JG, Aguayo JL, Canteras M. Open vs laparoscopic repair of Spigelian hernia, a prospective randomized trial. Arch Surg 2002; 137: 1266-1268.
14. Gedebou T, Neubauer W. Laparoscopic repair of bilateral spigelian and inguinal hernias. Surgical Endoscopy 1998; 12:1424-1425.
15. Moreno-Egea A, Campillo-Soto A, Girela-Baena E, Torralba-Martínez JA, Corral de la Calle M, Aguayo-Albasini JL. Hernia traumática de Spiegel: reparación laparoscópica extraperitoneal electiva. Cir Esp 2006; 79 (1): 61-63.
16. Moreno-Egea A, Aguayo-Albasini JL, Girela E. Treatment of Spigelian hernia using totally Extraperitoneal laparoscopy ambulatory surgery. Surg Endosc 2002; 16 (12): 1806-1811.
17. Miller R, Lifschitz O, Mayor E. Incarcerated Spigelian hernia mimicking obstructing colon carcinoma. Hernia 2008; 12: 87-89.
18. DeMatteo R, Morris JB, Broderick G. Incidental laparoscopic repair of spigelian hernia. Surgery 1994;115:521-2.

Reporte de caso Doi: 10.18004/sopaci.agosto.33-36

REPARACIÓN ENDOSCOPICA DE DIASTASIS DE RECTO Y DEFECTOS DE LA LÍNEA MEDIA

ENDOSCOPIC APPROACH OF RECTUS DIASTASIS AND ABDOMINAL MIDLINE DEFECTS

Dr. Osmar Cuenca [1], Dr. Agustín Rodríguez [2], Dr. Arturo Segovia [3]

RESUMEN

La Diástasis de los rectos (DR)consiste en la separación existente entre los músculos recto anterior del abdomen, no es considerado un defecto herniario sino una alteracion de la línea alba. Se la relaciona con edad, la multiparidad, el aumento de peso y clinicamente se manifiesta con un abombamiento en la linea media y suele acompañar a otros defectos de la linea media (hernia umbilical y epigástrica).

Reportamos el caso de una paciente de 40 años de edad portadora de Diastasis de los rectos de 4 cm que fue sometida a reparación por abordaje endoscópico supraaponeurotico y con refuerzo protésico.

Palabras clave: Diastasis de rectos, Reparación endoscópica.

ABSTRACT

Rectus diastasis (RD) consists of the separation between the rectus abdominis anterior muscles, it is not considered a hernia defect but an alteration of the alba line. It is associated with age, multiparity, weight gain and clinically manifests with a bulging of the midline and usually accompanies other midline defects (umbilical and epigastric hernia).

We report the case of a 40-year-old female patient with a 4 cm rectus diastasis who underwent repair by supraaponeurotic endoscopic approach and with prosthetic reinforcement.

Key Words: Rectus diastasis, Endoscopic approach.

INTRODUCCIÓN

La diástasis de los rectos(DR) consiste en la separación de los músculos rectos del abdomen en la línea media, una separación de más de 2 cm ya debe ser considerada anormal. Es fácilmente reconocida al examen físico cuando el paciente en decúbito dorsal eleva la cabeza , produciéndose un aumento de la presión intra abdominal en la medida que los músculos se contraen , apreciándose la aparición de una protuberancia fusiforme difusa en la línea media que puede estar ubicada por encima del ombligo o abarcar toda la línea media [1].

En esencia no es considerado un defecto herniario, se produce por un adelgazamiento de la línea alba , producto de un aumento de la presión intra abdominal o por alteración del colágeno en situaciones especiales(embarazo, obesidad, ascitis).

Clásicamente se lo asocia con el embarazo y el puerperio presentando una prevalencia comprendida entre el 30 y el 70%, no es raro observar su presencia asociada a otros defectos primarios de la línea media (hernias umbilicales y epigástricas). [2]

En esencia no es considerado un defecto herniario, se produce por un adelgazamiento de la línea alba , producto de un aumento de la presión intrabdominal o por alteración del colágeno en situaciones especiales(embarazo, obesidad, ascitis), representando más bien un problema estético, aunque existen estudios que demuestran su asociación a dorsalgias y lumbalgias, trastornos digestivos (estreñimiento) , alteraciones del piso pélvico, eventos que pueden alterar la calidad de vida. [3]

La DR esta clásicamente asociada con el embarazo ,los cambios hormonales provocan cambios en los tejidos , produciendo laxitud tisular a nivel de la línea alba, dicho efecto hormonal persiste hasta tres meses posterior al parto, por lo tanto si el defecto persiste más allá de ese tiempo ya podemos hablar de DR. [4]

La asociación de DR con otros defectos primarios de la línea media como la hernia umbilical y la hernia epigástrica no es infrecuente; Köhler et al. ,diagnosticaron DR en el 45% de los pacientes con hernias umbilicales y epigástricas pequeñas (>2cm) , de estos pacientes ; el 31% que fue sometido a reparación con suturas presentaron una tasa de re-

1. *Especialista en Pared Abdominal. Clínica de Hernias. Asunción-Paraguay*
2. *Especialista en Cirugía General y Laparoscópica Avanzada. Asunción-Paraguay*
3. *Médico Anestesiólogo. Asunción-Paraguay.*

Autor correspondiente: Dr. Osmar Cuenca Torres - Correo electrónico: cuencatorres@gmail.com
Fecha de recepción: 12/07/17 - Fecha de aceptación: 01/08/17

currencia significativamente mayor en comparación con los pacientes que no tenían asociación a DR en un seguimiento a 30 meses. [5]

De acuerdo a estos estudios ,las hernias de la línea media, independientemente del tamaño, con DR concomitante, requieren reparación con malla protésica debido a las altas tasas de recurrencia. [5]

No existe consenso en relación a las indicaciones ni al tipo de tratamiento quirùrgico sugerido ,pero si la DR es sintomática o asociada con hernias de línea media (umbilical y/o epigástrica), la cirugía concomitante sería la opción más válida.

Las diversas opciones hablan de un abordaje abierto o laparoscopico, del número de capas de sutura ,del material de sutura utilizado y de la colocación o no de un material protésico. [6]

El método tradicional de corrección de la DR es durante la realización de una abdominoplastia y consiste en realizar una plicatura de la vainas de los rectos con el fin de reconstruir la línea alba, esta técnica puede ocasionar dolor importante en el post operatorio. [7, 8]

Se describen otras técnicas como la del Dr. Bezama Muray, que efectúa la reparación de la DR a través de una brecha aponeurótica a nivel umbilical , mediante la colocación de una malla preperitoneal tras disecar el espacio de forma no traumática. [9]

Una técnica híbrida (abierta con instrumentales endoscópicos) fue iniciada por el Dr Reinpold ,donde a través de una mínima insición en la piel accede al espacio preperitoneal (sublay) colocando una malla protésica y realizando el cierre de la línea media, esta técnica es conocida como técnica MILOS. [10]

Existen además alternativas endoscópicas como la descrita por el Dr. Juárez Muas en la que propones un abordaje endoscópico supraaponeurótico para corregir la DR y otros defectos primarios de la línea media, realizando plicatura de la vaina de los rectos con colocación de una prótesis de refuerzo supra aponeurótica con el fin de asegurar la reparación, sin abordar la cavidad abdominal y con buenos resultados cosméticos, [11] siendo esta última técnica descrita la que se presenta en el caso clínico reportado.

CASO CLINICO

Paciente de sexo femenino de 40 años de edad portadora de hernia umbilical (anillo de 1 cm) y de hernia epigástrica (anillo de 2 cm) asociados con diastasis de recto supraumbilical de 4 cm ***(Figura 1)***, de 5 años de evolución, con antecedente de constipación crónica y de un embarazo con parto por cesárea,ASA I , IMC 30.

TÉCNICA QUIRÚRGICA

Paciente en decúbito dorsal en posición francesa, demarcación de los bordes mediales de músculos rectos, cirujano ubicado entre las piernas del paciente y ayudante a la derecha del cirujano.

Se realiza marcación de sitios de colocación de trócares suprapúbicos ***(Figura 2)*** y se inicia la cirugía con una incisión de 10 mm suprapúbica a nivel de la línea media, con disecciones romas se crea un espacio supraaponeurotico para colocar un trócar de 10 mm e iniciar insuflación en la neo cavidad a presiones de 8 a 10 mm Hg. Posteriormente se colocan dos trócares de 5 mmm laterales a línea media bajo visión directa que permite buena triangulación y ergonomía de trabajo ***(Figura 3 y 4)***. Se realizó disección con cauterio del tejido celular sub cutáneo de lateral a medial hasta alcanzar ambos rebordes costales y sin sobrepasar línea axilar anterior.

Posteriormente se realiza la disección medial del tejido celular subcutáneo , con desinserción del ombligo e invaginación de hernia umbilical, se procedió de igual manera con hernia epigástrica hasta alcanzar el apéndice xifoides.

Se realizó plicatura de la vaina de los rectos con sutura barbada número 2.0 desde el apéndice xifoides hasta nivel sub umbilical ***(Figura 5)*** y una vez finalizada la plicatura, se procedió a la colocación de una malla de polipropileno de baja densidad de 20 × 15 cm a nivel supraaponeurótica que fue fijada con dispositivos absorbilbles. ***(Figura 6)***

Se realizó reinserción del ombligo con sutura intracorpórea absorbible de PDS 2-0 y se finalizó la cirugía con la colocación de un drenajes aspirativo a través de uno de los puertos laterales de accesos de 5 mm, cierre de puertos con monocryl 4-0. La paciente no presentó complicaciones en el post operatorio.

CONCLUSIÓN

El abordaje endoscópico supra aponeurótico es una técnica factible de realizar en casos seleccionados, permite restituir la línea media en pacientes portadores de DR y otros defectos parietales de la línea media por medio de la plicatura de la vaina de los rectos y con refuerzo con material protésico. Presenta resultados cosméticos, con mínima morbilidad parietal.

FIG. 1

FIG. 2

FIG. 3

FIG. 4

FIG. 5



FIG. 6

BIBLIOGRAFÍA

1. Brooks DC. Rectus abdominis diastasis. UpToDate. (2015). Available from: www.uptodate.com
2. Mota P, Pascoal AG, Sancho F, Bø K. Test-retest and intrarater reliability of 2-dimensional ultrasound measurements of distance between rectus abdominis in women. J Orthop Sports Phys Ther. 2012;42:940-6.
3. Luque JB, Luque AB, Valdivia J, Suárez Gráu JM, Gómez Menchero J, García Moreno J, et al. Cirugía totalmente endoscópica en diastasis recti asociada con hernias de línea media. Las ventajas de un enfoque mínimamente invasivo. Estudio prospectivo de cohorte . Hernia (2015) 19 : 493 - 501.10.1007 / s10029 - 014 - 1 300 - 2 [PubMed] [Cross Ref]
4. Noble E. Essential Exercises for the Chilbearing Year (2.a ed.). Hou- ghton Mif in Co, 1982;8:58-63.
5. Köhler G, Luketina RR, Emmanuel K. Sutured repair of primary small umbilical and epigastric hernias: concomitant rectus diastasis is a significant risk factor for recurrence. World J Surg (2015) 39:121–6.10.1007/s00268-014-2765-y [PubMed] [Cross Ref]
6. Hickey F, Finch JG, Khanna A. A systematic review on the outcomes of correction of diastasis of the recti. Hernia (2011) 15:607–14.10.100/s10029-011-0839-4 [PubMed] [Cross Ref]
7. Al-Quattan mm. Abdominoplasty in multiparous women with severe musculoaponeurotic laxity Br J Plast Surg. 1997 Sep;50(6):450-5.
8. Ramirez OM. Abdominoplastia y rehabilitación de la pared abdominal: un enfoque integral . Plast Reconstr Surg (2000) 105 : 425 - 35.10.1097 / 00006534 - 200001000 - 00069 [PubMed]
9. Bezama JA. Técnica quirúrgica para reparar la diástasis de rectos asociada a hernia umbilical. Diez años de experiencia Rev Hispanoam Hernia. 2017;5(2):52-56
10. Reinpold W. Neue Techniken en la Narben- und Bauchwandhernienchirurgie. Chirurgische Allgemeine (2013)14 : 331-7.
11. Juárez Muas D y col. Reparación endoscópica prefascial de la diástasis de los rectos: descripción de una nueva técnica .Rev Hispanoam Hernia. 2017;5(2):47-51

Normas de admisión para la publicación de trabajos en "Cirugía Paraguaya"

CIRUGÍA PARAGUAYA, órgano oficial de la Sociedad Paraguaya de Cirugía, considerará para su publicación aquellos trabajos clínicos o experimentales relacionados con cualquier especialidad quirúrgica o de temas afines, y que traten de contribuir en la enseñanza, desenvolvimiento o integración nacional.

Todos los originales aceptados quedarán como propiedad de **CIRUGÍA PARAGUAYA**. Los diferentes artículos serán juzgados por el Comité Científico y el Comité Editorial de la Sociedad Paraguaya de Cirugía y su fallo será inapelable. La responsabilidad de los conceptos publicados será enteramente del o los autor (es).

INFORMACIONES GENERALES

Los artículos presentados para publicaciones deberán ser inéditos, escritos a doble espacio en Word (97-2003), con letra Arial 12, separados, en formato de página tipo carta y debidamente numeradas. Las referencias, ilustraciones y tablas deberán estar numeradas en orden de aparición en el texto con números arábigos.

El autor deberá enviar una copia del trabajo a **secretaria@sopaci.org.py**, incluyendo figuras o ilustraciones al Editor de la Revista, acompañados de una carta del autor autorizando su publicación. Solamente serán aceptados para su publicación los artículos que obedecen los criterios establecidos y cuando las modificaciones solicitadas sean realizadas satisfactoriamente.

Las cartas al Editor deberán ser exclusivamente comentarios científicos relacionados a los artículos publicados en la revista **CIRUGÍA PARAGUAYA** y el **EDITOR** se reserva el derecho de publicarlas.

FORMA Y ESTILO

Los artículos deberán ser concisos y en español. Las abreviaturas deben ser limitadas a los términos mencionados repetitivamente, y cuando no alteren el entendimiento del texto y deberán ser definidos a partir de su primera utilización en páginas separadas y en el siguiente orden:

1- Título – título corto.
2- Resumen y palabras claves.
3- Summary and Key Words (puntos 1 y 2 en inglés).
4- Introducción.
5- Material y método.
6- Resultados.
7- Discusión.
8- Conclusiones.
9- Referencias Bibliográficas.
10- Datos para correspondencia: datos completos del autor principal, domicilio, teléfono, fax, otros.
11- Ilustraciones.
12- Figura y tablas.
13- Otros.

CATEGORÍA DE ARTÍCULOS

1- **EDITORIALES**: Salvo excepciones, su redacción se hará por encargo del Comité Editorial o del editor de la revista **CIRUGÍA PARAGUAYA**, expresando las ideas personales o institucionales sobre un tema concreto de actualidad, que se refiera o no a un artículo que se publique en ese número de la Revista (máximo 6 páginas).
2- **ORIGINALES:** Publicación de investigaciones clínicas, experimentales o de técnicas quirúrgicas que permitan ampliar e emular el conocimiento sobre un problema quirúrgico, repetir las observaciones y juzgar sus conclusiones. Deberá estar constituido por: Resumen. Introducción. Material y Método. Discusión. Se recomienda referencias seleccionadas, limitándose al número de 20 (veinte). No exceder el máximo de 15 páginas.
3- **ARTICULOS DE REVISION**: Estudios retrospectivos o recapitulativos en los que se analicen informaciones ya publicadas sobre problemas quirúrgicos, completadas con aportaciones personales. No debe exceder las 20 páginas.
4- **CASE REPORT - RELATO DE CASOS O NOTAS CLÍNICAS:** Notas iníciales que contienen una o más informaciones nuevas, o casos clínicos infrecuentes o de interés como aporte para conocer el problema. Tendrá un máximo de 4 páginas.
5- **CARTAS AL EDITOR:** Publicaciones de objeciones o comentarios relativos a artículos publicados recientemente en la Revista, observaciones o experiencias que por su característica puedan ser resumidas en un breve texto (máximo 2 páginas). El Editor de la Revista no está obligado a publicar todas las cartas recibidas.

ORGANIZACIÓN DE ARTÍCULOS

1- **PÁGINA- TÍTULO:** El título deberá ser claro, en español; conteniendo la máxima información con un mínimo de palabras, no deberá contener fórmulas, abreviaturas, o interrogaciones. Deberá ser acompañado del (os) nombre (s) completo del au-

tor (es), seguido de sus títulos profesionales, dirección de correspondencia y mail así como el nombre de la Institución de trabajo. Para los artículos originales el número de autores será un máximo de 10 (diez) y para las notas breves y reporte de casos un máximo de cinco.

2- **RESUMEN - SUMMARY:** Un resumen en español y en inglés deberán acompañar al trabajo, no excediendo 200 palabras. Este resumen debe estar estructura de la manera siguiente: objetivos, material y método así como resultados con su significancia estadística y conclusión. La traducción literal del resumen debe evitarse. Los resúmenes de artículos de revisión, casos clínicos y notas técnicas no tienen necesidad de ser estructurados. Sin embargo, sus resúmenes no deberán exceder 75 palabras.

3- **PALABRAS CLAVES - KEY WORDS**: Según indicaciones del Index Medicus (entre 3 a 5 palabras claves).

4- **INTRODUCCIÓN:** Deberá indicar objetivo del trabajo, la hipótesis formulada. El porqué del trabajo. Se recomienda evitar extensas revisiones bibliográficas, historia y bases anatómicas.

5- **MATERIAL Y MÉTODOS:** Caracterizando la investigación, experimento o trabajo realizado, tiempo de duración, tipo de serie o población estudiada y técnicas utilizadas, proporcionando detalles suficientes y siguiendo los principios éticos de la declaración de Helsinki de 1975.

6- **RESULTADOS:** Relatos de las observaciones efectuadas con el material y método empleado. Estos datos pueden expresarse en detalles en el texto o en forma de tablas y figuras.

7- **DISCUSIÓN:** El autor intentará ofrecer sus propias opiniones sobre el tema, destacando entre otros: significado y aplicación de los resultados, consideraciones sobre inconsistencia de la metodología y las razones de validez de los resultados; relación con publicaciones similares: similitudes y diferencias, indicaciones para futuras investigaciones.

8- **REFERENCIAS - BIBLIOGRAFÍA: (Según Normas de Vancouver)** serán numeradas por orden de aparición en el texto. Todas las citas bibliográficas serán mencionadas en el texto mediante su correspondiente número arábigo y no se mencionará ningún autor que no aparezca en dichas citas.

Las referencias bibliográficas se presentarán de la forma que se expone en los siguientes ejemplos: Artículos de revistas e iniciales de todos los autores si son seis o menos. Siete o más, solo se exigirán los seis primeros, seguidos de la expresión et al.: Título del trabajo en idioma original: abreviatura del nombre de la Revista acorde a con la utilización por el Index Medicus: año de publicación, volúmen y página primera y última del trabajo.

Libro y monografías: Autores, título de libro, o monografía, ciudad, editorial y año de publicación.

Capítulos de libros: autores, títulos de capítulo en el idioma original, apellidos e iniciales del nombre del editor o editores, título del libro, ciudad de publicación, editorial, año de publicación, y página (primera y última del capítulo).

El número de citas bibliográficas es deseable que no sobrepase de 20 (veinte) para los artículos originales, 8 (ocho) para los casos clínicos y 5 (cinco) para las notas técnicas.

9- **FIGURAS:** Se considerará figuras las ilustraciones, fotografías, gráficos y esquemas. Las fotografías se seleccionarán cuidadosamente, procurando que sean de buena calidad. El autor deberá proporcionar el original en formato jpg de alta definición (300dpi). Las fotos serán publicadas en blanco y negro. Cuando se desee la publicación de fotografías en color, los gastos correrán a cargo del autor, que solicitará presupuesto a la editorial. El editor de la revista y el comité editorial se reservan el derecho de rechazar, previa información a los autores, aquellas fotografías que no reúnan la calidad necesaria para una buena reproducción. Cada figura deberá contar con un título explicativo.

10- **TABLAS:** Se presentarán en hojas e incluirán: a) numeración de la tabla, b) enunciado (título) y c) una sola tabla por hoja. Deberán ser claras y sin correcciones.

Los trabajos que no cumplan estrictamente estas condiciones serán devueltos a sus autores para que proceda a efectuar las modificaciones que les sean sugeridas por esta Revista.

La Redacción de **CIRUGÍA PARAGUAYA** se reserva el derecho de introducir modificaciones en los trabajos recibidos, sin alterar el sentido de los mismos, con el objeto de adaptarlos a las presentes normas de publicación.

***

contour™

Curved Cutter Stapler

SUTURA CURVA
EN RECTO BAJO

ETHICON

PART OF THE Johnson & Johnson FAMILY OF COMPANIES

DPM
40 años

Representa y Distribuye:
DISTRIBUIDORA DE PRODUCTOS PARA MEDICINA S.R.L.
www.dpm.com.py

ETHICON

PART OF THE Johnson & Johnson FAMILY OF COMPANIES

SUTURAS ANTIBACTERIANAS

UN PLUS EN PREVENCIÓN

VICRYL* Plus

DPM 40 años

Representa y Distribuye:

DISTRIBUIDORA DE PRODUCTOS PARA MEDICINA S.R.L.

www.dpm.com.py