

CIRUGÍA PARAGUAYA

Vol. XLVI

Nº3

Diciembre 2022

Contenido

EDITORIAL

Cierra un año exitoso / *Helmut Alfredo Segovia Lohse* 6

ARTÍCULOS ORIGINALES

Características clínicas y sociodemográficos de pacientes con diagnóstico de cáncer gástrico en el Hospital Nacional de Itauguá. 2019-2020 / Miguel Ángel Aranda Wildberger, Francisco Hiroyuki Yanagida Arakawa, Camila Petry Bottini..... 7

Prevalencia de complicaciones post colocación de Port-a-Cath® en el Hospital Central de Instituto de Previsión Social, 2019 al 2020 / Mónica Raquel Noguera Sotto, César Guillermo Rivas Villalba, María Elsa Blattmann Dietze, Mara Sofía Giménez Isasi 12

Características clínicas, epidemiológicas y tratamiento quirúrgico de pacientes con sospechas de quistes hidatídicos hepáticos / Daisy Analía González Ayala, Carlos Darío Yegros Ortiz, Nathaly Belén Riveros Martínez, Laura Rojas Villamayor, Dennis Cabral..... 15

Impacto en la formación de médicos residentes en cirugía general por la pandemia generada por el virus SARS-CoV-2 / Rosa Ferreira, Jorge Giubi, Nelson Martínez, Renzo Villagra, Alexandra Colucci, Jesús Ferreira, Ángel Agüero..... 19

Complicaciones de la apendicectomía video laparoscópica en el Hospital Central del Instituto de Previsión Social en el periodo de enero a diciembre del año 2021 / Mónica Raquel Noguera Sotto, Fátima Rosalía Hartelsberger Bobadilla, Mara Sofía Giménez Isasi..... 23

REPORTE DE CASO

Oclusión intestinal completa por diverticulitis de Meckel emplastonada / Cristhian Chávez Rivaldi, César Giuliano Sisa Segovia, Juan Marcelo Delgado..... 26

Recidiva de adenocarcinoma vesicular en puerto de trocar laparoscópico. Reporte de un caso / Miguel Ángel Aranda Wildberger, Gerald Iván Prieto Galeano, Camila Petry Bottin 28

Adenoma paratiroideo ectópico mediastinal. A propósito de un caso / Marco Antonio Jiménez-Rodríguez, Jorge Aurelio Gutiérrez-González, Marco Antonio Treviño-Lozano, Luis José Bellorín-Figueroa, Gerardo Enrique Muñoz-Maldonado..... 31

Vólvulo gástrico. A propósito de un caso clínico / Valentina da Rosa, Alfonso Rossi, Raúl Perdomo, Pablo Ramade, Gonzalo Deleón 34

Tratamiento percutáneo de absceso de músculo psoas iliaco secundario a espondilodiscitis / José Enrique Torres, Valentina Seballos, Martín Salvatierra..... 37



Órgano Científico de la
Sociedad Paraguaya
de Cirugía
(SOPACI)

ISSN 2070-8785

ISSN 2307-0420 (en línea)

CIRUGÍA PARAGUAYA

Órgano científico de la
Sociedad Paraguaya de Cirugía

Fundada el 6 de octubre de 1970

Volumen XLVI
Número 3
Diciembre de 2022

ISSN 2070-8785
ISSN 2307-0420 (en línea)

Editor:

Dr. Helmut A. Segovia Lohse

Comité Editorial

Dr. Willian Villalba.	Instituto Nacional del Cáncer
Dr. Osmar Cuenca.	FCM-UNA
Dr. Julio Ramírez Sotomayor.	Hospital Nacional de Itauguá
Dr. Mariano Palermo.	Argentina
Dr. Miguel Burch.	USA
Dr. Franco Roviello.	Italia
Dra. Margarita Samudio.	IICS
Dr. Castor Samaniego.	FCM-UNA
Dr. Joaquín Villalba.	FCM-UNA
Dr. David Vanuno.	FCM-UNA

La revista CIRUGIA PARAGUAYA está indexada a BIREME - Centro Latinoamericano y del Caribe de Información en Ciencias de la Salud y los artículos publicados alimentan a LILACS, base de datos de la Literatura Latinoamericana y del Caribe en Ciencias de la Salud y BVS-PY- Biblioteca Virtual de Salud-Paraguay, Scielo Paraguay, LATINDEX y Google Académico

SOCIEDAD PARAGUAYA DE CIRUGÍA

Afiliada a la FELAC

COMISIÓN DIRECTIVA 2021/2023

Presidente: Dr. Rubén Aguilar Zapag.
Secretario General: Dr. Carlos René Adorno Garayo.
Secretario Científico: Dr. José Daniel Andrada Álvarez.
Secretario de Publicaciones: Dr. Helmut Alfredo Segovia Lohse.
Secretario de Asuntos Gremiales: Dr. Ricardo Antonio León Soarez.
Secretario de Actas: Dr. Eduardo Aníbal Franco Fassino.
Tesorería: Dr. Osmar Isidro Verón Amarilla.

SUPLENTES

Dra. Allison Elizabeth Espínola Escobar.
Dr. Marcelino Brítez Cabrera.
Dr. Carlos Andrés Píngst Rojas.
Dr. Aníbal Roberto Duarte Franco.
Dr. Rafael Acosta Fernández.
Dra. Romina Alejandra Sanabria.

SÍNDICO

Dr. Agustín Eugenio Rodríguez González.

CAPÍTULOS DE LA SOPACI PARED ABDOMINAL

Presidente: Dr. Osmar Cuenca Torres.
Secretaria: Dra. Rosa Ferreira.
Tesorero: Dr. Luis Da Silva.
Miembros: Dr. Nelson Apuril y Dr. Christian Miranda.

CIRUGÍA TORÁCICA

Presidente: Dr. José Roberto Mura Guastella
Secretario: Dr. Tulio Rojas Balbuena
Tesorero: Dr. Darío Fretes Alvarenga
Vocales: Dr. Miguel Adé Torrent - Dr. Iván Gutiérrez

ENDOSCOPIA DIGESTIVA

Presidente: Dr. Carlos Adorno Garayo.
Vicepresidente: Dr. Eduardo Roberto Santacruz Bareiro.

Secretario General: Dr. Idilio Ramón

Rodríguez Vera.

Secretario de Actas: Dr. Rodrigo Fabian Pérez Ortega.

Tesorero: Dr. Fernando Vicente Frachi Alvariza.

Vocal Titular: Dr. Enrique Daniel Chávez Arguello.

Vocal Titular: Dr. Arturo Gabriel Pérez Ibarra.

Vocal Suplente: Dr. Osvaldo Amadeo Gauto Bogado.

Vocal Suplente: Dr. Fernando Masahito Kishida Kunihiro.

Síndico: Dr. Enrique Ariel Chávez Arguello.

HEPATOPANCREÁTICO BILIAR

Presidente: Dr. Julio César Ramírez Sotomayor.

Vice Presidente: Dra. Rosa Irene Sánchez Alvarenga.

Secretario General: Dr. José Daniel Andrada Alvarez.

Secretario de Actas: Dr. Carlos Andrés Píngst Rojas.

Tesorero: Dr. Guido Parquet Villagra.

Vocal Titular: Dr. Jacinto Rafael Noguera Arzamendia.

Vocal Titular: Dr. Fernando José Heiberger Leguizamón.

Vocal Suplente: Dr. Miguel Ferreira Bogado.

Vocal Suplente: Dr. José Cirilo Berdejo Bareiro.

SOCIEDAD PARAGUAYA DE CIRUGÍA DE TRAUMA

Presidente: Dr. Carlos Chirico.

Vicepresidente: Dr. Hugo Lara.

Secretaria: Dra. Rozana O'hara.

Tesorero: Dr. Enrique Salcedo.

Vocales Titulares: Dr. Luis Madelaire - Dra. Monserrat Almada.

Vocales Suplente: Dr. Marcelo Correa - Dr. Rubén Varela.

Síndico: Odila Ruiz Díaz.

CIRUGÍA DE CABEZA Y CUELLO

Presidente: Dr. Blas Medina Ruiz.

Vicepresidente: Dra. Marta Osorio.

Secretario: Dr. Marcelo Villalba Aquino.

Vocal Titular 1: Dr. Hernán Ortiz Riveros.

Vocal Titular 2: Dra. Lisa Argüello.

Vocal Suplente: Dr. Arnaldo Montiel Roa.

Síndico: Dr. Héctor Dami Cañisa.



SECRETARÍA DE LA SOCIEDAD PARAGUAYA DE CIRUGÍA

Edificio Itasá

3er piso, oficina cuatro.
Washington 795 esquina Juan de Salazar. Barrio Las Mercedes.
Asunción - Paraguay.

Página web: www.sopaci.org.py

E-mail: secretaria@sopaci.org.py
sociedadcirugiapy@gmail.com

Celular: +595 974 557 797

Seguinos en las redes sociales:
Sociedad Paraguaya de Cirugía



MIEMBROS CORRESPONDIENTES EXTRANJEROS

Una gran cantidad de colegas cirujanos de Latinoamérica y del resto del mundo han sido nominados como " Miembros Correspondientes Extranjeros". El listado completo incluye a los siguientes doctores:

ARGENTINA

Francisco Alomar
Jorge A. Ferreira
Jorge Merello
Armando C. Romero
Elías Hurtado Hoyo
Pedro Fernández
Flavio Santinelli
José Speranza
Luis Durand
Rubén Padin
Enrique M. Beveraggi
Rodolfo Mazzariello
Miguel A. García Casella
Rodolfo Vidal E.
Héctor Santangelo
Mariano Giménez
Alejandro Ring
Jorge Doderá
Francisco Suarez Anzorena
Román Civilotti- Formosa
Eduardo Saad
Pedro Ferraina
Leao Puesch
Alfredo Graziano
Luis Gramática
Fernando Serra
Ricardo Torres - Corrientes
Juan Pekolj
Oscar Mazza
Claudio Brandi
Mariano Palermo
Alejandro de la Torre
Ezequiel Palmisano
Oscar Imventarza
Javier Lendoire
Sung Ho Hyon

Ricardo Oddi
Gustavo Kohan
David Smith

BOLIVIA

Germán Terrazas Rovira

BRASIL

Sergio Brenner - Curitiba
Alcino Lázaro Da Silva
José Camargo - Porto Alegre
Marcelo Ribeiro
Joaquín Gama Rodríguez
Charly Genro Camargo
Eugenio Bueno Ferreira
José E. Monteiro Da Cunha
Angelita Habr Gama
Marilles Porto Matto
Kiyoshi Hashiba
Daher Cutait - San Pablo
Ruy Ferreira Santos
Paulo Herman- Sao Paulo
Julio C. Saucedo M.
Benedito Mauro Rossi
Joao Bautista Marquesini
Luiz Paulo Kowalski
Enrique Axfonso de Souza e Silva
Alice Capobiango
Gerardo Magela Gómez Da Cruz
Raúl Cutait
Pio Furtado
Wilson Pollara
Eduardo Boccinni
William Saad
Roberto Kis- San Pablo
Carlos Domene
Luiz Pereira Lima
Edmundo Machado Ferraz

William Saad
Felipe Coimbra
Marcel Machado
Luiz Paulo Kowalski
Gustavo Fraga

COLOMBIA

Mario Rueda Gómez
Ricardo Ferrada
Hernando Abaunza
Oswaldo Borraez

CHILE

Alfredo Sepúlveda
Ronald De La Cuadra
Claudio Navarrete
Jorge Larach Said
Pedro Llorens
Juan Reyes Farías
Christian Jensen
Ezequiel Lirá del Campo
Italo Braghetto
Attila Csendes
Rodrigo Aparicio
Julián Varas
Rodrigo Aparicio

EEUU

Edwin Beven
Mirian Curet
Mohan Airan
Henry Lynch
Said Dae
Juan Sarmiento
David W. Kinner
Henry Pitt
Rao Ivatury
Raymond Dieter

Robert C. Moesinger - Utah
Adrian Ortega
Ian C. Lavery - Cleveland
Demetrius Demetriades
Kenneth Mattox
Carlos Pellegrini
Horacio D'Agostino
Hugo Villar - Arizona
Miguel Burch
Gazi Zibari

ESPAÑA

José Manuel Figueroa
Manuel Gómez
Álvaro Díaz de Liaño - Pamplona
Carlos Ballesta López - Barcelona
José García Buitron
Jesús Loscertales - Sevilla
Joseph Rius

FRANCIA

Henry Bismuth - Paris
Jean Moreaux - París
Jean Denis
Pierre Mulsant - Lyon
Paul Maicillet - Lyon
Jean Pierre Neidhart
Juan Iovanna
Jean Pourcher
François Rousset
François Tronc - Lyon

GUATEMALA

Roberto Gallardo

MÉXICO

Jorge Cervantes

Fidel Ruiz Healy
Juan Carlos Mayagoitia
Alfredo Vicencio Tovar
Alejandro Weber
Héctor Armando Cisneros
Alberto Villazón
Francisco Barrera
Adriana Hernández López
Alberto Basilio

PERÚ

José de Vinatea
Augusto Brazzini

URUGUAY

Alberto Estefan
Edgardo Torterolo
Luis Ruso
Alvaro Piazze
Raúl C. Praderi
Ricardo Voelker
Guido Berro
Celso Silva
Gonzalo Estape
Héctor Geninazi
Jorge Nin Vivó

JAPÓN

Tatsuo Yamakawa

CANADÁ

Michel Gagner

ITALIA

Franco Roviello

CONGRESO PARAGUAYO DE CIRUGÍA - PRESIDENTES

I Congreso, 1980Dr. Juan S. Netto
II Congreso, 1982 Dr. Federico Guggiari
III Congreso, 1984Dr. Silvio Díaz Escobar
IV Congreso, 1986..... Dr. David Vanuno S.
V Congreso, 1988..... Dr. Miguel A. Martínez Yaryes
VI Congreso, 1990..... Dr. René Recalde
VII Congreso, 1992 Dr. Felipe Armele
VIII Congreso, 1994Dr. Carlos Ferreira R.
IX Congreso, 1996.....Dr. Joaquín Villalba
X Congreso, 1998.....Dr. Pedro Ruiz Díaz

XI Congreso, 2001..... Dr. José Marín
XII Congreso, 2004Dr. Ricardo Fretes
XIII Congreso, 2006Dr. José Andrada
XIV Congreso, 2008..... Dr. Enrique Bellasai
XV Congreso, 2010Dr. Osmar Cuenca Torres
XVI Congreso, 2012..... Dr. Aníbal Filártiga Lacroix
XVII Congreso, 2014.....Dr. Roberto Mura
XVIII Congreso, 2016 Dr. Julio Ramirez Sotomayor
XIX Congreso, 2018Dr. Jacinto Noguera Arzamendia
XX Congreso 2022.....Dr. Miguel Ferreira



Comisiones directivas de las filiales de la SOPACI

PEDRO JUAN CABALLERO

Presidente Honorario: Dr. Ronald Amado Rolón Morinigo

Presidente: Dr. Felipe Ayala Huerta

Secretario General: Dr. René Rolón Lailla

Secretario de Actas: Dr. Leopoldo Bazán Zapata

Titulares: Dr. Eduardo Franco, Dr. Carlos Carmona, Dr. Aldo Duarte, Dr. Pedro Lomaquis, Dra. Carmen Pérez

Suplentes: Dr. Carlos Chaparro, Dr. Nelson Collar, Dr. Carlos Agüero, Dr. Luis Fernando Ramoa, Dr. Pedro Chamorro, Dr. César Quevedo, Dr. Juan Carlos Armoa, Dr. Ramón Mario Macchi

Síndico: Dr. Aldo Zaracho Saracho

CIUDAD DEL ESTE

Presidente: Dr. Elías Gianni Morel

Secretario General: Dr. Aníbal Duarte Franco

Secretario de Actas: Dr. Daniel Barboza

Titulares: Dr. Ignacio Cerezo, Dr. Oscar Cárdenas, Dr. Jan Zavaleta, Dr. Carlos Gómez, Dra. Sonia Guerrero.

Suplentes: Dr. Juan Delpino, Dr. Rodney Díaz, Dr. Manuel Rivas, Dr. Christian Flecha, Dr. Carlos Guillermo Melgarejo, Dr. Emilio Giménez

Síndico: Dr. Arturo Diarte

CONCEPCIÓN

Presidente: Dr. César Aguilera Martínez

Secretario: Dr. César Díaz Sapena

Vocales: Dr. Pablo Herébia Cabral, Dr. Héctor Bonzi Talavera

ENCARNACIÓN

Presidente: Dr. Fernando Martínez Bogado

Secretario: Dr. Diego Berdejo Figueredo

Vocales: Dra. Mónica Vieth García, Dr. Mauricio Cristaldo Grommeck

PRESIDENTES

Dr. Julio César Perito (1970 - 1973) †

Dr. Miguel Ángel Martínez Yaryes (1974) †

Dr. Juan S. Netto (1975) †

Dr. Raúl F. Gómez (1976) †

Dr. Silvio Díaz Escobar (1977 - 1978) †

Dr. Federico Guggiari (1979 - 1980) †

Dr. Francisco Delfino (1981) †

Dr. Silvio Díaz Escobar (1982) †

Dr. David Vanuno Saragusti (1983)

Dr. Augusto R. Martínez (1984)

Dr. Felipe O. Armele (1985)

Dr. Alberto Jou Ontano (1986) †

Dr. René Recalde (1987)

Dr. Carlos Rodríguez (1988) †

Dr. Isaac Benito Frutos (1989)

Dr. José A. Andrada (1990)

Dr. Manuel Talavera (1991)

Dr. Carlos Ferreira Russo (1992)

Dr. Roberto Prieto (1993 - 1994)

Dr. Joaquín Villalba (1994 - 1995)

Dr. Pedro Ruiz Díaz (1995 - 1996)

Dr. Víctor Mariano Solalinde (1996 - 1997)

Dr. Castor Samaniego (1997 - 1998)

Dr. Domingo Pizurno (1998 - 1999)

Dr. Roberto Mura (1999 - 2000)

Dr. Juan Olegario Ortiz V. (2000 - 2001) †

Dr. Isaías R. Fretes (2001 - 2002)

Dr. Osmar Cuenca (2002 - 2003)

Dr. José Marín (2003 - 2004)

Dr. Enrique Bellassai (2004 - 2005)

Dr. Hugo Espinoza (2005 - 2006)

Dr. Luis A. Carísimo (2006 - 2007)

Dr. Enrique Bellassai (2007 - 2009)

Dr. Jacinto Noguera (2009 - 2011)

Dr. Bernardo Weisensee (2011 - 2013)

Dr. Osmar Cuenca Torres (2013 - 2015)

Dr. Julio Ramírez Sotomayor (2015 - 2017)

Dr. Miguel Ferreira Bogado (2017 - 2019)

Dr. Willian Omar Villalba Rodríguez (2019 - 2021)

Dr. Rubén Aguilar Zapag (2021 -)

MIEMBROS HONORARIOS

Dr. Manuel Riveros †

Dr. Manuel Giagni †

Dr. Pedro De Felice †

Dr. Ramón Doria †

Dr. René Favalaro (Argentina) †

Dr. Domingo Liota (Argentina)

Dr. Pedro Ciesco (Argentina)

Dr. Michel Latarjet (Francia) †

Dr. Fernando Montero †

Dr. Juan S. Netto †

Dr. Silvio Díaz Escobar †

Dr. Julio César Perito †

Dr. Pacian Andrada †

Dr. Emilio Constanzo †

Dr. Raúl Gómez †

Dr. Federico Guggiari †

Dr. Alberto Jou Ontano †

Dr. Miguel A. Martínez Yaryes †

Dr. Benito Frutos

Dr. David Vanuno

Dr. Francisco Delfino †

Dr. Francisco Quiñónez

Dr. Arnaldo Silvero Sarubi †

Dr. Oscar Ortiz Airdi

Dr. Miguel Arístides Aguilar

Dr. Calixto Vera González †

Dr. René Recalde

Dr. Ramiro García Varesini

Dr. David Obregón

Dr. Vicente Molinas

Dr. Ronald Rolón

Dr. Juan O. Ortiz V. †



CIRUGÍA PARAGUAYA

Órgano Científico de la Sociedad
Paraguaya de Cirugía (SOPACI)

CONTENIDO

EDITORIAL

Cierra un año exitoso / Helmut Alfredo Segovia Lohse 6

ARTÍCULOS ORIGINALES

- Características clínicas y sociodemográficos de pacientes con diagnóstico de cáncer gástrico en el Hospital Nacional de Itauguá. 2019-2020 / Miguel Ángel Aranda Wildberger, Francisco Hiroyuki Yanagida Arakawa, Camila Petry Bottini..... 7**
- Prevalencia de complicaciones post colocación de Port-a-Cath® en el Hospital Central de Instituto de Previsión Social, 2019 al 2020 / Mónica Raquel Noguera Sotto, César Guillermo Rivas Villalba, María Elsa Blattmann Dietze, Mara Sofía Giménez Isasi 12**
- Características clínicas, epidemiológicas y tratamiento quirúrgico de pacientes con sospechas de quistes hidatídicos hepáticos / Daisy Analía González Ayala, Carlos Dario Yegros Ortiz, Nathaly Belén Riveros Martínez, Laura Rojas Villamayor, Dennis Cabral..... 15**
- Impacto en la formación de médicos residentes en cirugía general por la pandemia generada por el virus SARS-CoV-2 / Rosa Ferreira, Jorge Giubi, Nelson Martínez, Renzo Villagra, Alexandra Colucci, Jesús Ferreira, Ángel Agüero 19**
- Complicaciones de la apendicectomía video laparoscópica en el Hospital Central del Instituto de Previsión Social en el periodo de enero a diciembre del año 2021 / Mónica Raquel Noguera Sotto, Fátima Rosalía Hartelsberger Bobadilla, Mara Sofía Giménez Isasi 23**

REPORTE DE CASO

- Oclusión intestinal completa por diverticulitis de Meckel emplastronada / Cristhian Chávez Rivaldi, Cesar Giuliano Sisa Segovia, Juan Marcelo Delgado..... 26**
- Recidiva de adenocarcinoma vesicular en puerto de trocar laparoscópico. Reporte de un caso / Miguel Ángel Aranda Wildberger, Gerald Iván Prieto Galeano, Camila Petry Bottin 28**
- Adenoma paratiroideo ectópico mediastinal. A propósito de un caso / Marco Antonio Jiménez-Rodríguez, Jorge Aurelio Gutiérrez-González, Marco Antonio Treviño-Lozano, Luis José Bellorín-Figueroa, Gerardo Enrique Muñoz-Maldonado..... 31**
- Vólvulo gástrico. A propósito de un caso clínico / Valentina da Rosa, Alfonso Rossi, Raúl Perdomo, Pablo Ramade, Gonzalo Deleón..... 34**
- Tratamiento percutáneo de absceso de músculo psoas iliaco secundario a espondilodiscitis / José Enrique Torres, Valentina Seballos, Martín Salvatierra..... 37**

NORMAS DE PUBLICACIÓN 40

Cierra un año exitoso

A successful year closed

*Helmut Alfredo Segovia Lohse**

*Universidad Nacional de Asunción. Facultad de Ciencias Médicas. II Cátedra de Clínica Quirúrgica. San Lorenzo, Paraguay
Hospital General de Lambaré. Lambaré, Paraguay*

Luego de una pandemia que nos delegó al encierro y a la virtualidad diaria, el año 2022 vino trayendo buenos augurios desde sus inicios y cada vez más. Pudieron organizarse jornadas híbridas, luego jornadas totalmente presenciales en el interior del país, el congreso de cirugía totalmente presencial con un rotundo éxito, y la revista que desde el número anterior esta totalmente traducida al inglés, en este número nos trae diez artículos uno más interesante que otro.

Un punto especial se merece el 20° Congreso Paraguayo de Cirugía, realizador del 21 al 23 de septiembre. Tuvo un récord de asistentes: ¡2705! Fueron más de 800 médicos, 1500 estudiantes y muchos instrumentadores quirúrgicos y enfermeras que compartieron momentos de ciencia, intercambio de opiniones y actividades sociales. Una inmensa cantidad de docentes paraguayos, y la participación de todos los capítulos que conforman la Sociedad Paraguaya de Cirugía, coordinados por el comité organizador hicieron posible esta gran congreso, que tuvo invitados extranjeros de Argentina, Bolivia, Brasil, Chile, Colombia, España, México, Perú y Uruguay. A todos los extranjeros que invirtieron su tiempo en venir a conocer nuestro país, su gente y su ciencia vaya un fuerte abrazo y un agradecimiento muy especial.

La revista se va renovando sucesivamente, aun hay algunas dificultades para la comprensión del sistema Open Journal System para remisión y revisión de los artículos.

No duden en contactar con el Editor ante cualquier consulta. Las revisiones que se realizan y las sugerencias son siempre en aras de poder publicar más y mejores artículos científicos. En este sentido, vaya un agradecimiento especial a los últimos revisores (citados en orden alfabético):

- Agüero, Ángel
- Aguiar Zapag, Rubén
- Andrada Álvarez, José Daniel
- Aranda Wildberger, Miguel Ángel
- Artunduaga, Claudia
- Cabral Melgarejo, Dennis Guzmán
- Chaparro, Alfredo
- Delgado Godoy, Juan Marcelo
- Gutiérrez, Iván
- Muñoz, Daniel
- Najjar, Gerson
- Ojeda, Hugo
- Segovia Lohse, Herald Rene
- Villalba, Marcelo
- Villalba, Willian
- Zelada Álvarez, Ismael Isaac

Recuerden que la revista sigue recibiendo los artículos a través de la plataforma para los autores, y a los interesados en ser pares revisores pueden contactar a través de revista@sopaci.org.py. Nos veremos pronto en el 2023.

* Editor. Revista Paraguaya de Cirugía, Sociedad Paraguaya de Cirugía. Asunción, Paraguay

* Jefe de Sala. Segunda Cátedra de Clínica Quirúrgica del Hospital de Clínicas. Facultad de Ciencias Médicas. Universidad Nacional de Asunción, San Lorenzo, Paraguay

* Jefe de Cirugía y Docencia. Hospital General de Lambaré, Lambaré, Paraguay

Autor correspondiente: Dr. Segovia Lohse HA - Correo electrónico: hhaassl@gmail.com

Características clínicas y sociodemográficos de pacientes con diagnóstico de cáncer gástrico en el Hospital Nacional de Itauguá. 2019-2020

Clinical and social and demographic characteristics of patients diagnosed with gastric cancer at Hospital Nacional de Itauguá, Asunción, Paraguay from 2019 through 2020

¹ Miguel Ángel Aranda Wildberger*

¹ Francisco Hiroyuki Yanagida Arakawa*

² Camila Petry Bottini**

1. Ministerio de Salud Pública y Bienestar Social, Centro Médico Nacional, Hospital Nacional, Departamento de Cirugía. Itauguá, Paraguay.

2. Ministerio de Salud Pública y Bienestar Social, Centro Educativo Superior en Salud. Departamento de Extensión e Investigación. Ypacaraí-Paraguay.

RESUMEN

Introducción: El cáncer gástrico es la quinta neoplasia más frecuente en el mundo y posee una alta mortalidad. Los síntomas al inicio son inespecíficos. El estándar de diagnóstico es la gastroscopía. **Objetivos:** Conocer las Características clínicas y sociodemográficas de pacientes con diagnóstico de cáncer gástrico en el Hospital Nacional de Itauguá. Período 2019 - 2020. **Material y métodos:** estudio observacional, descriptivo, de corte transversal; con muestreo no probabilístico de casos consecutivos, de Pacientes con diagnóstico de cáncer gástrico, que acudieron al Servicio de Cirugía General del Hospital Nacional de Itauguá, período 2019 - 2020. Se recabaron 24 expedientes clínicos de pacientes que cumplen con los criterios de inclusión. **Resultados:** De 24 pacientes, 87,5% fueron hombres. Con edad media de 61 años \pm 10. El motivo de consulta más frecuente fue el síndrome constitucional 47%. Se encontró infección por *Helicobacter pylori* en un 42%. El estadio prequirúrgico TNM fue estadio 4 en un 50%, con el tipo histológico más frecuente fue el Adenocarcinoma tipo intestinal 50% seguido del tipo difuso 46%. **Conclusión:** El cáncer gástrico afecta predominantemente al sexo masculino, con una media de edad superior a 60 años. El síndrome constitucional es el motivo de consulta más frecuente. El tipo Histológico más frecuente es el Adenocarcinoma intestinal.

Palabras claves: cáncer gástrico, *Helicobacter pylori*, Diagnóstico, clasificación.

ABSTRACT

Introduction: Gastric cancer is the fifth most frequent neoplasm in the world and has a high mortality. Initial symptoms are nonspecific. The diagnostic standard is gastroscopy. **Objectives:** To know the clinical and sociodemographic characteristics of patients diagnosed with gastric cancer at the Itauguá National Hospital. Period 2019 - 2020. **Material**

and methods: observational, descriptive, cross-sectional study; with non-probabilistic sampling of consecutive cases, of patients diagnosed with gastric cancer, who attended the General Surgery Service of the Itauguá National Hospital, period 2019 - 2020. 24 clinical records of patients who met the inclusion criteria were collected. **Results:** Of 24 patients, 87.5% were men. With a mean age of 61 years \pm 10. The most frequent reason for consultation was constitutional syndrome 47%. *Helicobacter pylori* infection was found in 42%. The pre-surgical TNM stage was stage 4 in 50%, and the most frequent histological type was the intestinal type adenocarcinoma 50% followed by the diffuse type 46%. **Conclusion:** Gastric cancer predominantly affects males, with a mean age greater than 60 years. Constitutional syndrome is the most frequent reason for consultation. The most frequent histological type is intestinal adenocarcinoma

Key words: gastric neoplasm, *helicobacter pylori*, Diagnosis, classification.

INTRODUCCIÓN

El cáncer gástrico es la quinta neoplasia más frecuente en el mundo entre todas las neoplasias, según la Agencia internacional del estudio en cáncer (IARC) de la organización mundial de la salud (OMS)¹, para el 2018 hubo aproximadamente 1.034.000 de casos nuevos de cáncer gástrico a nivel mundial (5.7% de todos los casos reportados de cáncer) estos datos demuestran que ha disminuido su incidencia pero continua con una alta mortalidad.² Tiene una sobrevida a 5 años del 20%, por su diagnóstico tardío, sin embargo, en países con programas avanzados de ta-


* Residente de Cirugía General

** Médico Cirujano

Autor correspondiente: Dr. Miguel Ángel Aranda Wildberger

Correo electrónico: maaw_94@hotmail.com - Dirección: Ruta Mariscal Estigarribia. Numero 244. Ypacaraí-Paraguay

Fecha de recepción: 07/06/2022 - Fecha de aprobación: 10/11/2022

 Este es un artículo publicado en acceso abierto bajo una Licencia Creative Commons

mizaje han logrado una supervivencia a los 5 años del 90%.³ Los factores que predisponen a esta neoplasia son: el consumo de alimentos salados, ahumados y ricos en grasas, la ingesta de alcohol, bebidas calientes y una dieta pobre en fibras, frutas y vegetales, el consumo de compuestos N-nitrosos.⁴ Otro de los factores predisponentes es la infección por *Helicobacter pylori* que es un carcinógeno humano clase I para el cáncer gástrico de ambos subtipos (difuso e intestinal)^{5,6}

Los síntomas al inicio son inespecíficos y similares a los de otras patologías gástricas. El dolor epigástrico es un síntoma temprano en el 70 % de los casos. A este le siguen Náuseas, vómitos, saciedad temprana y síndrome constitucional (anorexia, astenia y pérdida de peso).⁵ El examen físico es normal al inicio y solo un tercio de los pacientes presentarán sangre oculta en heces.⁵

El diagnóstico temprano puede realizarse por; tamizaje de grandes poblaciones, o dirigido hacia las personas de mayor riesgo. Esto dependerá de la prevalencia de cáncer gástrico en la región.² El estándar de diagnóstico es la gastroscopía con toma de biopsia.⁶

El adenocarcinoma abarca aproximadamente un 90% de todas las neoplasias de estómago.⁷ Este se puede dividir según la clasificación de Lauren: en tipo intestinal, que se caracteriza por

la formación de estructuras tubulares que asimilan una glándula intestinal y son los que están más relacionados con factores ambientales y dietéticos, además predominan en las regiones de alta incidencia. El segundo tipo, el difuso, consiste únicamente en células laxas que infiltran la pared gástrica sin el aspecto glandular, se caracteriza por aparecer a menores edades, en mujeres e implica un peor pronóstico.⁸ Cuando involucra una amplia extensión del tejido gástrico se le llama linitis plástica.⁹ La estadificación utilizada es la de TNM de la AJCC/UICC (*ver Tabla 1*).¹⁰

El tratamiento es multidisciplinario y la cirugía es una parte importante ya la resección completa del tumor ofrece la única opción curativa.¹¹ La elección de la vía se realiza según el estadio TNM. Se disponen de Resección endoscópica de la mucosa, Gastrectomía abierta o laparoscópica, típica o atípica, asociado a linfadenectomía.¹¹ La gastrectomía también se puede realizar con fines paliativos.¹² para la restitución del tránsito se pueden realizar técnicas de gastroduodeno anastomosis en Billroth I, gastroyeyuno anastomosis Billroth II, gastroyeyuno anastomosis en Y de Roux, interposición yeyunal y la esófagoyeyuno anastomosis entre otras.¹⁰

Si bien en nuestro país la incidencia del cáncer gástrico es baja, conlleva un gran impacto social por su alta morbimortali-

Tabla 1. Estadificación TNM de la AJCC/UICC. Fuente: AJCC *Cáncer Staging Manual*. 8th ed. Springer; 2017.10

Tumor Primario (T)		
Tx: No se puede valorar el tumor primario.		
T0: No hay evidencia de tumor primario.		
Tis: Carcinoma in situ.		
T1: El tumor ha crecido en la lámina propia, en la lámina muscular de la mucosa o submucosa.		
T1a: El tumor ha crecido en la lámina propia.		
T1b: El tumor ha crecido en la submucosa.		
T2: El tumor ha crecido en la lámina muscular propia.		
T3: El tumor ha crecido en todas las capas musculares.		
T4: Tumor invade serosa y peritoneo.		
T4a: El tumor ha crecido en la serosa.		
T4b: El tumor ha crecido a los órganos		
Nódulos Linfáticos Regionales (N)		
Nx: No se pueden evaluar los ganglios afectados.		
N0: El cáncer no se diseminó a ganglios regionales.		
N1: Diseminación 1 o 2 ganglios regionales.		
N2: Diseminación 3 a 6 ganglios regionales.		
N3: Diseminación 7 o más ganglios regionales.		
N3a: Diseminación 7 a 15 ganglios regionales.		
N3b: Diseminación a más de 15 ganglios regionales.		
Metástasis a Distancia (M)		
Mx: No se puede valorar metástasis a distancia.		
M0: El cáncer no se ha diseminado a otras partes del cuerpo.		
M1: El cáncer se ha diseminado a otras partes.		
Estadio	T y N	M
0	TisN0	M0
IA	T1N0	M0
IB	T2N0; T1N1	M0
IIA	T3N0; T2N1; T1N2	M0
IIB	T4aN0; T3N1; T2N2; T1N3a	M0
IIIA	T4aN1; T4aN2; T4bN0; T3N2; T2N3a	M0
IIIB	T1N3b; T2N3b; T3N3a; T4aN3a; T4bN1-2	M0
IIIC	T3N3b; T4aN3b; T4bN3a; T4bN3b	M0
IV	Cualquier T y N	M1

dad. El diagnóstico por lo general es tardío ya que los síntomas son inespecíficos y similares a los de otras patologías gástricas no neoplásicas, disminuyendo así la probabilidad de tratamiento curativo satisfactorio.¹³

El objetivo del presente trabajo fue conocer las variaciones clínicas y sociodemográficas de pacientes con diagnóstico de cáncer gástrico en el servicio de cirugía general del Hospital Nacional de Itauguá en el periodo enero 2019- septiembre 2020.

MATERIALES Y MÉTODOS

Se realizó un estudio descriptivo, observacional, retrospectivo de corte transversal. Se realizó un muestreo no probabilístico de casos consecutivos de todos los Pacientes con diagnóstico de cáncer gástrico que acudieron en el Servicio de Cirugía General del Hospital Nacional de Itauguá en el periodo enero 2019 - septiembre 2020. Se consideraron como criterios de inclusión: edad mayor a 18 años, independientemente del sexo, diagnóstico endoscópico y anatomopatológico de cáncer gástrico hecho en el Hospital Nacional de Itauguá, que no comprometan la unión esófago gástrica, y cuenten con los expedientes clínicos completos. Se recabaron 24 expedientes clínicos de pacientes que cumplían con los criterios de inclusión. Los datos recabados fueron analizados en Microsoft Excel y Se utilizaron tablas de frecuencia (%) y medidas de dispersión (DE).

Se respetaron los principios de Bioética: la información obtenida fue analizada de forma confidencial. Se utilizaron códigos para las fichas de cada paciente. No se requirió consentimiento informado puesto que los datos fueron extraídos de los expedientes. No existió riesgo de maleficencia ni de discriminación. No existieron conflictos de interés comercial.

Limitaciones del estudio: el tamaño de la muestra es demasiado pequeño, lo que hace difícil la generalización de resultados. Es un estudio descriptivo que no correlaciona datos. El Hospital Nacional de Itauguá no cuenta con ecoendoscopia para el diagnóstico y estadificación, el cual podría disminuir la precisión para la estadificación TNM.

RESULTADOS

De los 24 pacientes, 12,5% (3) fueron mujeres y 87,5% (21) hombres. En la distribución por rango etario la mayor proporción se observó entre los 50 y 69 años (ver Gráfico 1). El promedio de

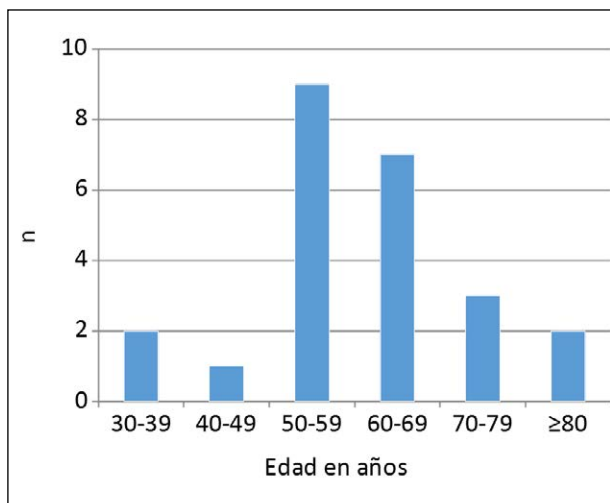


Gráfico 1: Distribución de los pacientes según rango etario. n=24

edad fue de 61 años \pm 10 una mediana de 62 años y una moda de 52 años.

El motivo de consulta más frecuente fue el síndrome constitucional con un 47%, seguido del dolor abdominal en el 34%, hemorragia digestiva alta en un 13% y saciedad precoz en un 6% (ver Gráfico 2).

En cuanto a la procedencia, se observó que el 92% (22) provenían de zonas rurales, y un 8% (2) de zonas urbanas. La infección concomitante por *Helicobacter pylori* según los resultados de anatomía patológica de las biopsias gástricas fue positiva en un 42% (10) y negativa en un 58% (14).

El estadio prequirúrgico según la clasificación TNM fue IIA en un 17% (4), IIB también en un 17% (4), IIA en un 13% (3) IIB en un 4% (1) y estadio IV en un 50% (12). **Tabla 2**

Del total de pacientes, 58% (14) recibió tratamiento paliativo, 33% (8) de los pacientes fueron sometidos a tratamiento quirúrgico, siendo la gastrectomía total con vaciamiento ganglionar D1 plus o D2, con restitución esófago-yeyunal en Y de Roux el procedimiento realizado en todos los casos y 8% (2) presentó su deceso durante su internación sin recibir ningún tratamiento quirúrgico ni paliativo. El tipo histológico más frecuentemente encontrado según las biopsias endoscópicas y el resultado anatomopatológico de las piezas quirúrgicas en los pacientes sometidos a cirugía fue el de tipo intestinal en un 50% (12) de los casos, luego el tipo difuso 46% (11), y por último el linfoma no Hodgkin 4% (1).

Tabla 2. Distribución de pacientes según estadio TNM.

Estadio	n	%
I A	0	0%
I B	0	0%
II A	4	17%
II B	4	17%
III A	3	13%
III B	1	4%
IV	12	50%
Total	24	100%

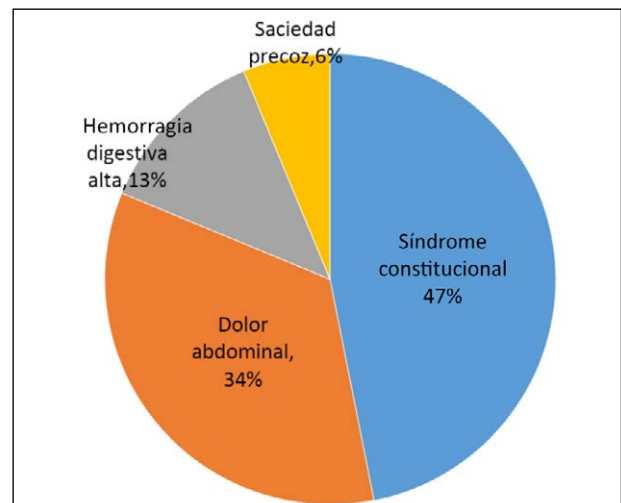


Gráfico 2: Distribución de los casos por motivo de consulta. n=24

DISCUSIÓN

En cuanto al sexo más frecuentemente afectado hubo un amplio predominio del sexo masculino con 88%, que se correlacionan con los datos de la World Cancer Research Found International en donde reportan tasas dos o tres veces más altas en hombres. 14 datos contrapuestos fueron encontrados por Dávila y colaboradores que en 33020 pacientes encontraron predominio por el sexo femenino en un 64%.¹⁵

El promedio de edad de los pacientes con cáncer gástrico fue de 61 ± 10 años. Dávila y cols en un estudio realizado en Costa Rica en 2018, observaron que el promedio de edad de los pacientes con cáncer gástrico fue de 61,8 años, cifras similares a las encontradas en nuestro estudio¹⁵. El 68% de la población se encontraba en edades comprendidas entre 50 y 69 años.

El motivo de consulta más frecuente fue el síndrome constitucional en un 47%, que ya corresponde a una manifestación clínica de enfermedad avanzada, seguido del dolor abdominal en el 34% según estudios publicados por Carnecelli e cols que en 40 pacientes encontraron al dolor como primera manifestación para el rastreo de cáncer gástrico.¹⁶ La hemorragia digestiva alta y la saciedad precoz son excepcionales como primera manifestación y ya se asocian a enfermedad avanzada.¹⁵ Así mismo, el predominio de cáncer gástrico en pacientes provenientes de zonas rurales de 92%, se contraponen a los datos de Davila e cols en donde con un gran sesgo encontraron distribución similar en cuanto a regiones urbanas y rurales.¹⁵ Esto también podría representar un sesgo muestral porque nuestro centro se encuentra geográficamente fuera del cono urbano de Asunción, con un área de influencia de pacientes a nivel de todo el país.

La presencia de *Helicobacter pylori* en un 42% de los pacientes es ligeramente mayor a los datos de De León y Cols y Hernández y Cols donde encontraron una prevalencia de 32% y 39% respectivamente.¹⁷

Al momento del diagnóstico, un 34% de los pacientes ya tenían enfermedad regional, y el 66% restante con enfermedad regionalmente avanzada, ninguno fue diagnosticado en estadio temprano. Este efecto se puede deberse a la demora en la consulta desde la aparición del primer síntoma. El tratamiento fue paliativo en un 58% tasa muy elevada, pero que es esperable por el diagnóstico en etapas tardías del cáncer.

Con respecto al tipo histológico el adenocarcinoma de tipo intestinal sigue siendo el más frecuente con un 50% de los casos,

pero, la proporción del tipo difuso 46% es más alta en comparación a otros estudios de la región, por ejemplo: Muñoz y cols en Ecuador encontraron que el tipo intestinal era el más frecuente en un 64,5 % de los casos y el difuso solo en un 29,0 %.¹⁸ Carnicelli y cols en Brasil también encontraron predominio del tipo intestinal en un 68% de los pacientes con solo 25% de tipo difuso.¹⁶

CONCLUSIÓN

El cáncer gástrico afecta predominantemente al sexo masculino, con un promedio de edad de 61 años ± 10 al momento del diagnóstico. El síndrome constitucional es el motivo de consulta más frecuente en nuestra población, la hemorragia digestiva alta y la saciedad precoz son excepcionales como primera manifestación. Hay un marcado predominio en pacientes provenientes de zonas rurales.

La presencia de *Helicobacter pylori* es un factor detectado con frecuencia al momento del diagnóstico. Según la clasificación TNM, no se encontró cáncer gástrico en etapa temprana en nuestra población. El tipo Histológico más frecuente, sigue siendo el adenocarcinoma intestinal, con unas cifras cada vez más altas del tipo difuso.

Conflictos de Interés: los autores manifiestan, que no existe conflicto de interés entre los autores y respetan las conductas éticas y de buenas prácticas de publicación. No se recibió apoyo financiero externo.

Contribución de autores. MAAW: participó en contribuciones sustanciales a la concepción o diseño del trabajo; búsqueda bibliográfica, redacción del trabajo y de revisarlo críticamente en busca de contenido intelectual importante, revisión crítica y aprobación final; y acuerda ser responsable de todos los aspectos del trabajo para garantizar que las cuestiones relacionadas con la precisión o integridad de cualquier parte del trabajo se investiguen y resuelvan adecuadamente. FHYA: participó en contribuciones sustanciales en el diseño del trabajo, búsqueda bibliográfica, recolección de datos, y el análisis de los mismos. Redacción de apartados del trabajo y aprobación final. CPB: participó en la concepción de la idea, análisis de datos y creación de gráficos y cuadros, diseño y redacción del trabajo y aprobación final.

REFERENCIAS BIBLIOGRÁFICAS

1. Bray, F, Ferlay, J, Soerjomataram, I, Siegel, R. L., Torre, L. A., & Jemal, A. Global Cancer Statistics 2018: GLOBOCAN Estimates of Incidence and Mortality Worldwide for 36 Cancers in 185 Countries. *CA: A Cancer Journal for Clinicians*. 2018. doi:10.3322/caac.21492
2. Buján Murillo S., Bolaños Umaña S., Mora Membreño K., Bolaños Martínez I. Carcinoma gástrico: revisión bibliográfica. *Med. leg. Costa Rica* [Internet]. 2020 Mar [cited 2021 Nov 04]; 37(1): 62-73. Available from: http://www.scielo.sa.cr/scielo.php?script=sci_arttext&pid=S1409-00152020000100062&lng=en
3. FIGUEROA-GIRALT, Manuel et al. INTRODUCTION OF THE NEW LYMPHOPARIETAL INDEX FOR GASTRIC CANCER PATIENTS. *ABCD. Arquivos Brasileiros de Cirurgia Digestiva (São Paulo)* [online]. 2019, v. 32, n. 02 [Accessed 9 November 2021], e1441. Available from: <<https://doi.org/10.1590/0102-672020190001e1441>>. Epub 26 Aug 2019. ISSN 2317-6326. <https://doi.org/10.1590/0102-672020190001e1441>
4. Sierra Rafaela. Cáncer gástrico, epidemiología y prevención. *Acta méd. costarric* [Internet]. 2002 June [cited 2021 Nov 04]; 44(2): 55-61. Available from: http://www.scielo.sa.cr/scielo.php?script=sci_arttext&pid=S0001-60022002000200003&lng=en
5. Rojas-Montoya V, Montagné N. Generalidades del cáncer gástrico. *Rev Clin Esc Med*. 2019;9(2):22-29. DOI: 10.1016/S0304-5412(13)70487-6
6. Moss, S. F. The Clinical Evidence Linking Helicobacter pylori to Gastric Cancer. *Cellular and Molecular Gastroenterology and Hepatology*, 2017. 3(2), 183–191. doi:10.1016/j.jcmgh.2016.12.001
7. Fuchs, C. S., & Mayer, R. J. Gastric Carcinoma. *New England Journal of Medicine*, 1995. 333(1), 32–41. doi:10.1056/nejm199507063330107
8. Van Cutsem, E., Sagaert, X., Topal, B., Haustermans, K., & Prenen, H. Gastric cancer. *The Lancet*. 2016. 388(10060), 2654–2664. doi:10.1016/s0140-6736(16)30354-3
9. Feldman M, Friedman L, Brandt L. *Sleisenger and Fordtran's gastrointestinal and liver disease*. 10th ed. Elsevier Saunders; 2015.
10. Amin MB, Greene FL, Edge SB, et al. The Eighth Edition AJCC Cancer Staging Manual: Continuing to build a bridge from a population-based to a more "personalized" approach to cancer staging. *CA Cancer J Clin*. 2017;67(2):93-99. doi:10.3322/caac.21388
11. Hiki, N., Sano, T., Fukunaga, T., Ohyama, S., Tokunaga, M., & Yamaguchi, T. Survival Benefit of Pylorus-Preserving Gastrectomy in Early Gastric Cancer. *Journal of the American College of Surgeons*. 2009. 209(3), 297–301. doi:10.1016/j.jamcollsurg.2009.05
12. Bourke, M. J., Neuhaus, H., & Bergman, J. J. Endoscopic Submucosal Dissection: Indications and Application in Western Endoscopy Practice. *Gastroenterology*. 2018. 154(7), 1887–1900.e5. doi:10.1053/j.gastro.2018.01.068
13. Kasamatsu, E. Carcinoma Gástrico en el Paraguay Un análisis patológico de 1100 casos en 40 años. *Anales de la Facultad de Ciencias Médicas de la UNA*. 2004. 37 (1-2). 46-54. Disponible en: <http://archivo.bc.una.py/index.php/RP/article/view/471>
14. World cancer research fund international. Stomach cancer statistics. Disponible en: <http://www.wcrf.org/int/cancer-facts-figures/data-specific-cancers/stomach-cancer-statistics>.
15. Dávila Meneses A, Quintanilla Retana F, Castillo Araya K., Sánchez Ortiz L., Barquero Uriarte T., Romero Zúñiga JJ. Caracterización clínica y epidemiológica de la población tamizada en el centro de detección temprana de cáncer gástrico, costa rica: período 1996-2015. *Rev. costarric. salud pública* [Internet]. 2018 Dec [cited 2021 Nov 06]; 27(2): 68-81. Available from: http://www.scielo.sa.cr/scielo.php?script=sci_arttext&pid=S1409-14292018000200068&lng=en.
16. Carnicelli, C; Okubo, T; Zanotto, A; Tolosa, E. M; Goffi, F. S. Cancer gastrico - reavaliacao dos metodos de diagnostico. / Gastric cancer- reevaluation of the methods of diagnosis. *rev. Assoc. Med. Bras* ; 1981, 27(12): 362-4.
17. Rollán Antonio, Cortés Pablo, Calvo Alfonso, Araya Raúl, Bufadel María Ester, González Robinson et al . Diagnóstico precoz de cáncer gástrico: Propuesta de detección y seguimiento de lesiones premalignas gástricas: protocolo ACHED. *Rev. méd. Chile* [Internet]. 2014 Sep [citado 2022 Feb 11]; 142(9): 1181-1192. Disponible en: http://www.scielo.cl/scielo.php?script=sci_arttext&pid=S0034-98872014000900013&lng=es. <http://dx.doi.org/10.4067/S0034-98872014000900013>.
18. Muñoz-Cedeño R, Martínez P, Paullán-Sani V, Rodríguez-Chica G. Caracterización clínica, histológica y endoscópica del cáncer gástrico en el Hospital de Especialidades Dr. Abel Gilbert Pontón, Ecuador. *Rev Colomb Gastroenterol*. 2021;36(1):163-171. <https://doi.org/10.22516/25007440.558>

Prevalencia de complicaciones post colocación de Port-a-Cath® en el Hospital Central de Instituto de Previsión Social, 2019 al 2020

Prevalence of complications after Port-a-Cath® insertion at Hospital Central de Instituto de Previsión Social from 2019 through 2020

Mónica Raquel Noguera Sotto *
 César Guillermo Rivas Villalba *
 María Elsa Blattmann Dietze *
 Mara Sofía Giménez Isasi **

Instituto de Previsión Social, Hospital Central. Asunción, Paraguay.

RESUMEN

Introducción: Los dispositivos tipo Port-a-Cath® generalmente se indican en pacientes oncológicos con tratamiento quimioterápico prolongado, antibioticoterapia, transfusiones de componentes sanguíneos. Igualmente pueden ocurrir complicaciones relacionadas al catéter que pueden llevar a su mal funcionamiento. El objetivo de esta investigación es estudiar la frecuencia de las complicaciones relacionadas con la colocación de los mismos. **Métodos:** Se realizó un estudio tipo observacional descriptivo retrospectivo. Se estudiaron un total de 337 pacientes con colocación de Port-a-Cath® en el Hospital Central del Instituto de Previsión Social del año 2019-2020. **Resultados:** Corresponden al sexo masculino 106 (32%) y al sexo femenino 231 (68%). Se obtuvo una frecuencia de complicaciones de 4,7%. Entre las complicaciones más frecuentes se informan: infección en un 2,6%, trombosis del catéter en 0,8%. **Conclusión:** Los accesos venosos tipo Port-a-Cath® son implantes permanentes que presentan una baja incidencia de complicaciones, entre las más frecuentes encontramos trombosis e infección.

Palabras clave: Port-a-Cath®, complicaciones, quimioterapia, infección, trombosis.

SUMMARY

Introduction: Port-a-Cath® type devices are generally indicated in cancer patients with prolonged chemotherapy treatment, antibiotic therapy, transfusions of blood components. Complications related to the catheter can also occur that can lead to its malfunction. The objective of this research is to study the frequency of complications related to their placement. **Methods:** A retrospective descriptive observational study was conducted. A total of 337 patients with Port to Cath placement in the Central Hospital of the Social Security Institute of the year 2019-2020 were studied. **Results:** 106 (32%) correspond to the male sex and 231 (68%) to the female sex. Among the most frequent complications are reported: infection in 2.6%, catheter thrombosis in 0.8%. **Conclusion:**

The Port to Cath type venous accesses are permanent implants that present a low incidence of complications, among the most frequent we find thrombosis and infection.

Keywords: Port-a-Cath®, complications, chemotherapy, infection, thrombosis.

INTRODUCCIÓN

En la actualidad los puertos venosos subcutáneos o Port-a-Cath® están constituidos por un catéter venoso central tunelizado que se dirige a un bolsillo subcutáneo donde se implanta un reservorio o puerto sellado. Consta de un puerto que es insertado en la pared torácica, y con un catéter que va dirigido hacia la unión de la vena cava superior con la aurícula derecha.^{1,2}

La adquisición de estos accesos vasculares permanentes es hoy en día de gran importancia para el manejo de aquellos pacientes que reciben un tratamiento endovenoso prolongado. Desde la utilización de estos catéteres, la administración de tratamientos quimioterápicos en pacientes oncológicos se ha vuelto una técnica más sencilla y segura en comparación con los anteriores sistemas periféricos y transitorios, los cuales presentaban diversos efectos colaterales como ser irritación de los tejidos y esclerosis del endotelio vascular.^{3,4,5}

Entre los beneficios que ofrecen estos dispositivos encontramos la posibilidad de múltiples inyecciones a largo plazo, además de permitir la extracción de sangre de una manera menos dolorosa. Contribuyen a mejorar la calidad de vida del paciente, no impiden la realización de sus actividades cotidianas, además son estéticamente aceptados. Se ha comprobado que los pacien-


* Residente de tercer año del Servicio de Cirugía General

** Médica de planta del servicio de Cirugía General

Autor correspondiente: Dra. Mónica Raquel Noguera Sotto

Correo electrónico: moninoguera10@gmail.com - Dirección: Calle Ingavi casi Ykua Mandyju, Fernando de la Mora

Fecha de recepción: 10/10/2022 - Fecha de aprobación: 08/11/2022

 Este es un artículo publicado en acceso abierto bajo una Licencia Creative Commons

tes consiguen menores periodos de hospitalización, lo cual conlleva a menores costos.⁶

Las indicaciones para el uso en pacientes oncológicos incluyen: quimioterapia, antibioticoterapia y transfusiones sanguíneas, tratamiento líquido de resucitación o acceso al torrente sanguíneo para monitoreo. Por otro lado, la realización de múltiples canalizaciones puede llevar a trombosis del sistema venoso.^{7,8} Por ende el uso de estos puertos subcutáneos puede disminuir la ansiedad asociada a repetidas punciones. Cuenta con ventajas como la fácil inserción y retiro, es de fácil manejo, además de reducir el riesgo de infección dado que la piel actúa como barrera natural a los microorganismos. No obstante, la técnica no está libre de complicaciones, con una incidencia que varía entre 2-14%.^{9,10,11}

Estudios realizados demuestran que la utilización de un Port-a-Cath® frente a una vía central nos garantiza la continuidad del tratamiento a medio y largo plazo, evitando la interrupción del mismo.^{12,13,14}

El objetivo del presente trabajo es describir la prevalencia de complicaciones post colocación de Port-a-Cath® en el Hospital Central de Instituto de Previsión Social, durante el periodo de 2019 al 2020.

MATERIALES Y MÉTODOS

Realizamos un estudio observacional descriptivo retrospectivo, de corte transversal con un muestreo no probabilístico, a criterio de pacientes oncológicos con indicación de quimioterapia que se hayan sometido a colocación de dispositivos totalmente implantables tipo Port-a-Cath® en el Hospital Central del Instituto de Previsión Social en el periodo 2019 al 2020. Se incluyeron pacientes de ambos sexos mayores de 18 años. Los datos de la

revisión se obtuvieron de los registros de las fichas operatorias e historiales médicos de los pacientes que se realizaron dicho procedimiento. Para estudiar las variables los datos fueron pasados a una planilla electrónica tipo Microsoft Office Excel 2007 y sometidos a análisis estadísticos. En la presente investigación se respetó el derecho a la privacidad y confidencialidad de la identidad de las fichas clínicas de los pacientes participantes de la investigación.

RESULTADOS

Se estudió un total de 337 pacientes sometidos a colocación de Port-a-Cath® en el Hospital Central del Instituto de Previsión Social del periodo 2019 al 2020, de los cuales corresponden al sexo masculino 106 (32%) y al sexo femenino 231 (68%), con un promedio de edad de 57 años. El 88% de los casos fue realizado por el servicio de cirugía vascular y el 12% por cirugía general.

Entre las patologías que motivaron a la colocación de estos dispositivos encontramos por orden de frecuencia: cáncer de mama (40%), cáncer de colon (18%), linfomas (10%), cáncer gástrico (9%), cáncer de recto (5%), cáncer de páncreas (4,5%), cáncer de útero (2%), tumor neuroendócrino (1%), cáncer de hígado (1%), cáncer de vesícula (1%), cáncer de pulmón (1%), cáncer de esófago (1%), tumor de la ampolla de Váter (0,5%).

(ver Gráfico 1)

Se obtuvo una tasa de complicaciones totales de 4,7% del total de casos estudiados en este periodo. Al detallar dichas complicaciones que las más frecuentes correspondían: infección en un 2,6%, trombosis del catéter en 0,8%, necrosis de piel en 0,3%, neumotórax 0,3%, sangrados 0,3%, oclusión del catéter 0,3%. La trombosis del catéter fue resuelta por tratamiento farmacológico. (ver Gráfico 2)

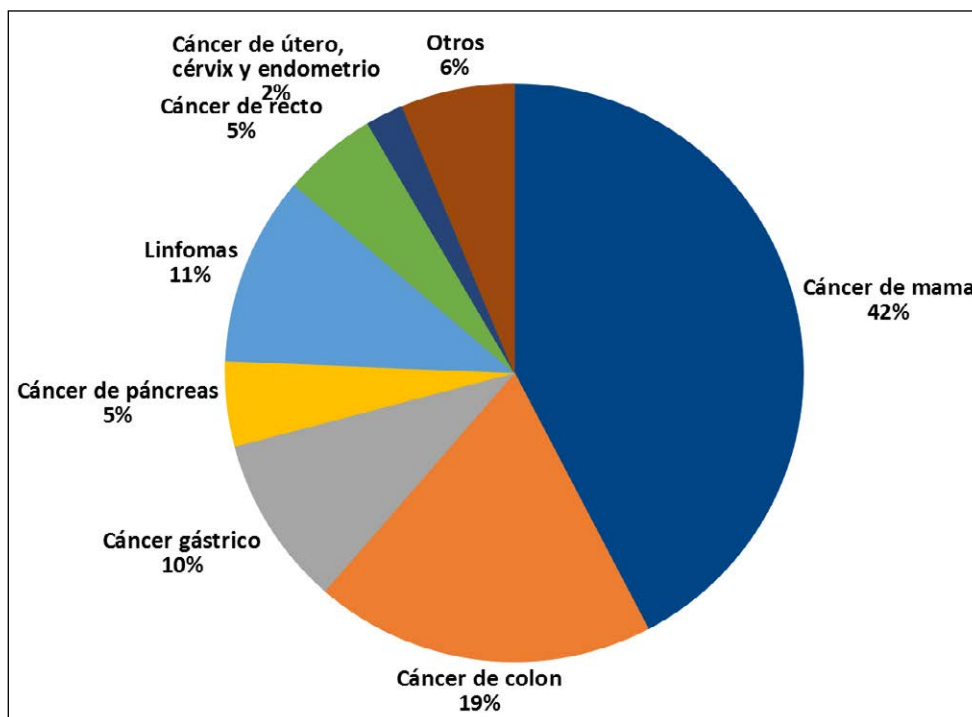


Gráfico 1. Patologías oncológicas que motiván a la inserción de Port-a-Cath®. n=337

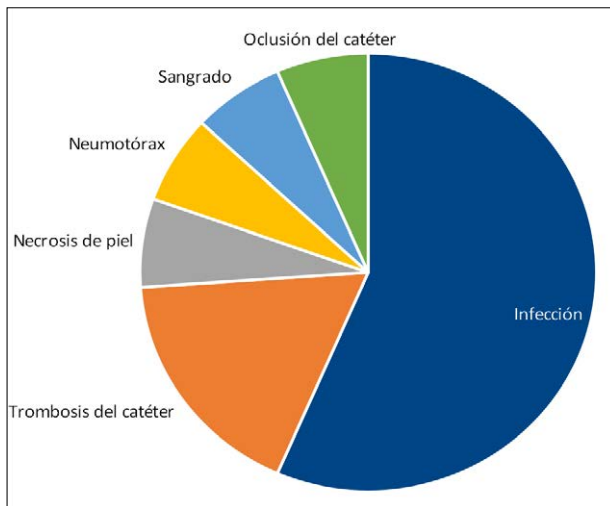


Gráfico 2. Complicaciones post colocación del Port-a-Cath®. n=16

DISCUSIÓN

Con respecto a los resultados expuestos en nuestra investigación se puede afirmar que nos encontramos dentro de un rango razonable de complicaciones.

En comparación con otros estudios como las series de Koch et al (1996) sobre 1000 pacientes, o la serie de Woloster et al (2004) sobre 519 pacientes, los mismos informan una incidencia de complicaciones entre un 1% y 7% respectivamente; los cuales no son valores muy ajenos a los nuestros de 4,7%.³

Además, encontramos series como la de Brothes et al (1988), demostraron que en un grupo de 329 pacientes hasta 4,9 % de episodios trombóticos, en nuestro grupo encontramos 0,8% de trombosis del catéter, de los cuales la mayoría se resolvió con tratamiento farmacológico.³

En estudios como los de Kock et al (1996), se encontró una frecuencia de infección de 4.9%, sin embargo, en esta investigación se informa 2,6% de infecciones.³

En series como las de Johnson se han encontrado neumotórax en 0-1,9%, y hemorragia de 0-3,6%.¹¹ En el presente trabajo hallamos una frecuencia menor de neumotórax, 0,3%, y sangrados sólo en 0,3%.

CONCLUSIÓN

Llegamos a la conclusión que los accesos venosos tipo Port-a-Cath® son implantes permanentes que presentan una baja incidencia de complicaciones, entre las más frecuentes encontramos trombosis e infección, las cuales aparecen en un muy bajo porcentaje.

La continua educación del paciente y del equipo de salud conlleva un óptimo cuidado, y por lo tanto un buen funcionamiento el sistema venoso tipo Port-a-Cath®. Constituyen una excelente alternativa para los tratamientos prolongados y repetidos para el paciente oncológico, por la versatilidad de los dispositivos, por su utilización de carácter ambulatorio y la calidad de vida que ofrece a los pacientes.

Se deben considerar las indicaciones, elección del material, tipo de tratamiento, complicaciones y valorar la relación de costo beneficio, a modo de mejorar la calidad de vida del paciente.

Todos los autores contribuyeron en igual medida en la realización del presente manuscrito, y niegan conflicto de intereses.

REFERENCIAS BIBLIOGRÁFICAS

1. Mayoral V, Wong S, Guirola J, Mainar A. Puertos venosos subcutáneos. Principales complicaciones, diagnóstico y manejo. *Rev Intervencionismo*. 2017;17(4):120-9
2. Silberzwieg JE, Sacks D, Khorsandi AS, Bakal CW, Society of Interventional Radiology Technology Assessment Committee. Reporting standards for central venous acces. *J Vasc Interv Radiol*. 2003;14:S443-52
3. Freire E, De la Iglesia A, Rodríguez C, López M, González M, Peleteiro R, Camba M. Reservorios venosos centrales totalmente implantables, tipo Port-a-Cath®, en pacientes oncológicos: Revisión de Complicaciones. *Rev. Soc. Esp. Dolor*. 2008. 7: 451-462
4. Broviac JW, Cole JJ, Scribner BH. A silicone rubber atrial catheter for prolonged parenteral alimentation. *Surg Gynecol Obstet*. 1973; 136 (4): 602.
5. Hickman RO, Buckner CD, Cliff RA, Sanders JE, Stewart P, Thomas ED. A modified right atrial catheter for access to the venous system in marrow transplant recipients. *Surg Gynecol Obstet*. 1979; 148 (6): 871-5.
6. Aldrighetti L, Paganelli M, Arru M, et al. Complications of blind placement technique in 980 subcutaneous infusion ports. *J Vasc Access* 2000; 1: 28-32.
7. El Hammoumi M, El Ouazni M, Arsalane A, El Oueriachi F, Mansouri H, Kabiri EH. Incidents and complications of permanent venous central acces systems: a series of 1,460 cases. *Korean J Thorac Cardiovasc Surg*. 2014;47:117-23
8. Narducci F, Jean-Laurent M, Boulanger L, Bédoui E, Mallet Y, Houpeau J, et al. Totally implantable venous acces port systems and risk factors for complications: A one year prospective study in a cancer centre. *Eur J Surg Oncol*. 2011;37:913-8
9. Granziera E, Scarpa M, Ciccarese A, Filip B, Cagol M, Manfredi V, et al. Totally implantable venous access devices: retrospective analysis of different insertion techniques and predictors of complications in 796 devices implanted in a single institution. *BMC Surgery*. 2014;14:27
10. Araújo C, Silva JB, Antunes P, Fernandes JM, Dias C, Pereira H, et al. A comparative study between two central veins for the introduction of totally implantable venous acces devices in 1201 cancer patients. *Eur J Surg Oncol*. 2008;34:222-6
11. Gerson R, Rojas G, Serrano A, Flores R, Villalobos A. Complicaciones asociadas a cateter Port-a-Cath®. *Revista Médica del Hospital General*. 1998. Vol 61(1): 14-18
12. Ragusa M, Alberti D, Argento R, et al. Central venous access systems in the oncology patient. *Minerva Chir* 2000; 55: 139-46.
13. Frezza A, Tommasino U, Festa G, et al. Terapia infusiva a lungo termine: S.A.V.C.T.I. utilizzo indispensabile. *Atti del 102° Congresso della Società Italiana di Chirurgia (S.I.C.)*.
14. Calvo R, Ruiz JI, Rubio V, Belmonte M, Ruz M, y Lluç M. Reservorios subcutáneos venosos centrales permanentes. *Complicaciones*. *Rev. Soc. Esp. Dolor*. 2004;11(3) : 50-55

Características clínicas, epidemiológicas y tratamiento quirúrgico de pacientes con sospechas de quistes hidatídicos hepáticos

Clinical and epidemiological characteristics and surgical treatment of patients with suspected hepatic hydatid cysts

Daisy Analía González Ayala *
 Carlos Darío Yegros Ortiz *
 Nathaly Belén Riveros Martínez *
 Laura Rojas Villamayor *
 Dennis Cabral **

Hospital Nacional de Itauguá. Itauguá, Paraguay.

RESUMEN

Introducción: El quiste hidatídico es una enfermedad infecciosa crónica, zoonótica y parasitaria, causada por el *Echinococcus granulosus*. **Materiales y métodos:** Estudio observacional descriptivo, de corte retro y prospectivo, con componentes analíticos, de pacientes mayores de 18 años con sospecha de quiste hidatídico hepático que fueron intervenidos quirúrgicamente en el Servicio de Cirugía General del Hospital Nacional de Itauguá, periodo enero 2018- noviembre 2021. **Resultados:** Se incluyeron a 22 pacientes, 19 de sexo femenino y 3 masculinos, con un promedio de edad de 57 años, el principal motivo de consulta fue dolor abdominal en 90% y síntomas digestivos en 9,1%. El tiempo de evolución varía de 3 meses a 1 año, la mayor incidencia fue en San Pedro con 22,8% de casos. Los principales hallazgos ecográficos corresponden a Gharbi tipo II en el 50%. Tomográficamente los resultados fueron 50% CE1. La serología resultó positiva en 27,3% de los casos. El 27,3% recibió tratamiento pre-operatorio con albendazol. El principal procedimiento quirúrgico realizado fue periquistectomía en el 59,1 de los casos. **Conclusión:** La Hidatidosis es una zoonosis el cual es un importante problema de salud pública en América del Sur, la prevalencia más alta se encuentra en las zonas rurales. Se presenta en el 90% de los casos en el hígado.

Palabras clave: equinococosis, quiste hidatídico hepático.

ABSTRACT

Introduction: Hydatid cyst is a chronic infectious, zoonotic and parasitic disease caused by *Echinococcus granulosus*. **Materials and methods:** Descriptive, retrospective, and prospective observational study, with analytical components, of patients over 18 years of age with suspected hepatic hydatid cyst who underwent surgery at the General Surgery Service of the Itauguá National Hospital, from January 2018 to November 2021. **Results:** twenty-two patients were included, 19 female and 3 male, with an average age of 57 years, the main reason for consultation was abdominal pain in 90% and digestive symptoms in 9.1%. The evolution time varies from 3 months to 1 year, the highest incidence was in San

Pedro with 22.8% of cases. The main ultrasound findings correspond to Gharbi type II in 50%. Tomographically, the results were 50% CE1. Serology was positive in 27.3% of cases. 27.3% received preoperative treatment with albendazole. The main surgical procedure performed was pericystectomy in 59.1 of the cases. **Conclusion:** Hydatidosis is a zoonosis which is an important public health problem in South America, the highest prevalence is found in rural areas. It occurs in 90% of cases in the live.

Keywords: echinococcosis, hepatic hydatid cyst.

INTRODUCCIÓN

El quiste hidatídico es una enfermedad infecciosa crónica, zoonótica y parasitaria, causada por el *Echinococcus granulosus*. La mayor prevalencia de hidatidosis en humanos y animales se encuentra en la región mediterránea de Europa, regiones del centro y sur de Rusia, Asia central, China, Australia, América del Sur y el Norte y Este de África ⁽¹⁻²⁾

Echinococcus granulosus causa los quistes equinocócicos; *Echinococcus multilocularis* causa la equinococosis alveolar y *Echinococcus vogeli*, la forma poliústica. *Echinococcus granulosus* es responsable del 95% de los casos reportados de hidatidosis humana. Los quistes hidatídicos se pueden localizar en casi cualquier tejido u órgano del cuerpo humano, siendo el hígado (50-77%), pulmón (15-47%), bazo (0,5-8%) y riñón (2-4%), los órganos más frecuentemente afectados. Los quistes hidatídicos son encontrados con muy poca frecuencia en peritoneo (2%). ⁽³⁾

Es una enfermedad de distribución mundial y en nuestro país se describen zonas endémicas, constituyendo una enfermedad de notificación obligatoria. El ciclo de vida del parásito comprende dos huéspedes: el definitivo, que corresponde prin-


* Especialista Cirugía General

* Jefe de sala. Especialista Cirugía General

Autor Correspondiente: Dra. Daisy Analía González Ayala

Correo Electrónico: daga.p.y@hotmail.com - Dirección: Mayor Pampliega entre 14 de Mayo y General Garay, Concepción-Paraguay

Fecha de recepción: 28/06/22 - Fecha de aprobación: 07/11/22

 Este es un artículo publicado en acceso abierto bajo una Licencia Creative Commons

principalmente al perro, donde los parásitos adultos se desarrollan en el intestino; y el huésped intermediario, generalmente un ovino, que presenta las formas larvianas. El hombre se encuentra dentro de este último grupo, como un huésped accidental. Aproximadamente 80% de los pacientes tienen un solo órgano afectado y con un quiste único.⁽⁴⁾

La relación en cuanto al sexo es indistinta. Está relacionada a actividades ganaderas (crianza de ovinos, porcinos y caprinos), deficiente infraestructura, educación sanitaria y nivel socioeconómico bajo (carencia de agua potable). Presenta una morbilidad importante que puede cursar con síndromes clínicos graves con desenlace fatal si no se tratan; incluso con tratamiento, a menudo disminuye la calidad de vida. La mortalidad posoperatoria media es del 2,2%, y en un 6,5% de los casos recidiván tras la cirugía, lo que producen periodos prolongados de recuperación. Las secuelas dependerán de la ubicación del quiste. La importancia del diagnóstico y manejo precoz de la equinocosis, junto con la prevención, evitan elevadas tasas de mortalidad, discapacidad, y mayores gastos presupuestales estatales y familiares, ya que el tratamiento resulta costoso y complicado debido a requiere cirugía y/o tratamiento farmacológico prolongado.⁽⁵⁻⁶⁻⁷⁾

Los síntomas más frecuentes que se producen en el quiste hepático incluyen dolor, masa palpable, náuseas, vómitos y anorexia. Los quistes pulmonares pueden producir tos, hemoptisis o vómica. Las complicaciones más frecuentes que pueden producirse son la rotura del quiste o su infección. El diagnóstico de la hidatidosis se basa en los antecedentes epidemiológicos, el examen físico, el diagnóstico por imágenes y las pruebas serológicas. En el caso de la hidatidosis hepática, el método de elección para el diagnóstico corresponde a la ecografía, debido a su mayor especificidad y sensibilidad. En el informe tomográfico se deben consignar el tamaño, la ubicación (indicando el segmento hepático correspondiente) y la clasificación OMS del quiste.⁽⁸⁻⁹⁾

La hidatidosis es responsable de grandes costos por tratamientos y pérdidas económicas, especialmente en el sector ganadero de América del Sur. Estos datos médico-económicos han justificado su inclusión en la lista de la Organización Mundial de la Salud de las 17 enfermedades tropicales desatendidas cuyo control o eliminación está planificado antes de 2050. En Europa, el registro prospectivo multicéntrico European Register of Cystic Echinococcosis (ERCE) tiene como objetivo optimizar el tratamiento clínico y orientar las estrategias de salud pública, gracias a los datos epidemiológicos y clínico-biológicos recopilados. Los principios básicos del tratamiento incluyen, la erradicación del parásito dentro del quiste; la protección del huésped frente a derrames de escólices y el manejo de las complicaciones.

El tratamiento médico de la enfermedad hidatídica, se enfatiza en sus indicaciones del preoperatorio, postoperatorio y en el manejo de la misma; el albendazol es el fármaco de elección para dicho tratamiento, debido a su menor incidencia de efectos adversos, además se reserva (como única opción) para aquellos pacientes en los que no es posible realizar el tratamiento quirúrgico. El tratamiento quirúrgico ha sido durante mucho tiempo el único tratamiento de los quistes hidatídicos del hígado, con una polarización a veces dogmática del debate técnico entre los enfoques denominados conservadores. Los datos clínicos actuales han permitido refinar las indicaciones, las opciones técnicas y los criterios de calidad de la cirugía, que ahora se integra en una estrategia terapéutica multimodal concertada que incluye los tratamientos percutáneos médicos y endoscópicos.⁽¹⁰⁾

Las técnicas percutáneas para el tratamiento de la hidatidosis son PAIR y PEVAC, son el tratamiento de elección en quistes tipo 1 y 2, en quistes hidatídicos infectados, pacientes inoperables, mujeres embarazadas y pacientes con quistes múltiples diseminados o sintomáticos; cabe resaltar que la tasa de complicaciones generales del drenaje percutáneo oscila entre 15 a 40%.

La técnica PAIR (acróstico), consiste en la punción del quiste bajo visión ecográfica, aspiración del líquido hidatídico, inyección del agente escolicida y reaspiración de la solución sin aspiración de la membrana parasitaria; dicha técnica se utiliza en quistes menores de 6 cm, bajo anestesia local, realizando una punción transcostal. Se aspira la mitad del contenido quístico, al cual se realizará estudio bioquímico, bilirrubinemia y viabilidad del parásito; posterior a ello se realiza la inyección del parasitida, aproximadamente 1/3 del volumen quístico y luego la reaspiración del contenido quístico después de 20 minutos.

La evacuación percutánea del contenido quístico (PEVAC), se utiliza para quistes mayores de 6 cm, después de la inyección del parasitida, se introduce un catéter a la cavidad quística y se deja a caída libre por 24 horas; se realiza una cistografía a través del catéter para visualizar eventual comunicación biliar; si no hay comunicación se inyecta alcohol absoluto y se mantiene por 20 minutos, luego se aspira el volumen introducido.

La cirugía asociada al albendazol, conforman el tratamiento más eficiente respecto a la hidatidosis, debido a que los índices de curación sobrepasan al 90%. En los casos sintomáticos o complicados (rotura a cavidad abdominal, infección, apertura en vía biliar o tránsito hepatotorácico) el tratamiento ideal es el quirúrgico, ya sea convencional o laparoscópico. En los pacientes asintomáticos el manejo depende del tipo de quiste, puede ser la simple punción para evacuación o la resección hepática, aunque en los últimos años se ha mejorado las técnicas de abordaje percutáneo y laparoscópicos. La técnica laparoscópica debe llevar a cabo los aspectos de seguridad de la técnica convencional; los mejores resultados y la frecuente utilización, reducen las contraindicaciones, las que consideran la localización profunda del quiste, comunicaciones quistobiliares complejas y la experiencia del equipo de especialistas quirúrgicos.

MATERIALES Y MÉTODOS

Estudio observacional descriptivo, retrospectivo de corte transversal, de pacientes con sospecha de quiste hidatídico hepático que fueron intervenidos quirúrgicamente en el Servicio de Cirugía General del Hospital Nacional de Itauguá, periodo enero 2018- noviembre 2021.

Criterios de inclusión: Pacientes mayores de 16 años con sospecha de quistes hidatídicos. Pacientes de ambos sexos. **Criterios de exclusión:** Pacientes con fichas clínicas incompletas (Datos clínicos, quirúrgicos, diagnóstico por imágenes y anatomopatológico).

Se respetaron los principios de Bioética: la información fue manejada en forma confidencial a fin de no poder identificar a los pacientes. No se requirió consentimiento informado ya que los datos fueron extraídos de los expedientes clínicos.

RESULTADOS

Se incluyeron en el estudio, 22 pacientes con sospecha de quistes hidatídicos que fueron intervenidos quirúrgicamente en el Servicio de Cirugía del Hospital Nacional de Itauguá, en el periodo de enero de 2018 a noviembre de 2021; 19 fueron mujeres (86,3%) y 3 varones (13,7%), con un promedio de edad de 57,0

±14,3 años.

Respecto a la procedencia se constató que el 22,8% provenía de San Pedro, seguido por Guairá, Misiones y Central en un 13,6% respectivamente. (ver Gráfico 1)

Acudieron a consulta en el 90% de los casos pacientes refiriendo dolor abdominal, mientras que síntomas digestivos como náuseas, vómitos o anorexia se presentaron en un 9,1%.

Los métodos auxiliares del diagnóstico arrojaron los siguientes resultados ecográficos, Gharbi tipo I en el 31,8%, tipo II 50%, tipo III 9,1%, tipo IV en el 9,1%, ningún paciente con Gharbi tipo V. (ver Tabla 1)

Los hallazgos tomográficos fueron: CL 4,5%, CE1 en el 50%, CE2 27,3%, CE3 9,1%, y CE4 9,1% (Tabla 2).

Entre los síntomas hallados el dolor se presentó en el 90,9% de los casos, las náuseas en el 86,4% y pérdida de peso en el 63,6%. El 27,3% de la población recibió tratamiento pre-operatorio con albendazol, mientras que el 72,7% no lo recibió.

Sobre el tratamiento quirúrgico, la vía de abordaje fue por laparotomía en el 50% de los pacientes y por laparoscopia en el 50%. Los procedimientos quirúrgicos que se llevaron a cabo fueron, periquistectomía en el 59,1% de los casos, destechamiento en 27,3%, hepatectomía en 9,1% y segmentectomía en 4,5%.

Las complicaciones post operatorias aparecieron en 36,3 % de los casos; de los cuales, la hemorragia se presentó en 5 pacientes, 2 pacientes con neumonía y 1 paciente con fistula biliar post operatoria. No se constataron fallecidos posterior a la intervención quirúrgica por sospecha de quiste hidatídico en los pacientes incluidos en este estudio.

Los resultados clínicos (mortalidad, complicaciones quirúrgicas y recurrencia) y los resultados económicos (costos operatorios, postoperatorios y totales) fueron similares para las cirugías tanto por vía convencional como por vía laparoscópica; sin embargo, hubo menor dolor postoperatorio, estancia hospitalaria y más rápida re inserción a la vida laboral para los pacientes operados mediante cirugía laparoscópica.

Tras el análisis de serología, se logró confirmar resultado positivo tan solo en el 27,3% de la población, mientras que la mayoría, en un 72,7% presentó serología negativa. Sin embargo por anatomía patológico se confirmó el diagnóstico de quiste hidatídico hepático en el 68,2% de los casos.

Tabla 1. Hallazgos ecográficos según Clasificación de Gharbi. n=22

Clasificación Ecográfica	%
Gharbi I	31,8%
Gharbi II	50%
Gharbi III	9,1%
Gharbi IV	9,1%
Gharbi V	0

Tabla 2. Distribución de la población según hallazgo de tomografía pre-operatoria, según clasificación de la OMS/IWG. n=22

Clasificación Tomográfica	%
CL	4,5%
CE1	50%
CE2	27,3%
CE3	9,1%
CE4	9,1%
CE5	0

DISCUSIÓN

Los quistes hidatídicos hepáticos usualmente se localizan en el lóbulo derecho (56%), con mayor frecuencia lo hace en la parte posterosuperior de este, en los segmentos hepáticos VII y VIII de la clasificación de Couinaud. La mayoría tiene comunicación con el árbol biliar (60%) y generalmente son quistes únicos (74%).⁽⁵⁾

El predominio de mujeres afectadas, no concuerda con lo expresado en el estudio de Alises et.al⁽¹²⁾, donde mencionan que afecta principalmente a varones menores de 40 años. Sin embargo, guarda similitud con lo hallado en el estudio de Flecha et.al, donde el 64,7% de la población estudiada pertenecían al género femenino.⁽¹³⁾

La hidatidosis podría presentar un curso asintomático, pasando desapercibido para el paciente, sin embargo, cuando se

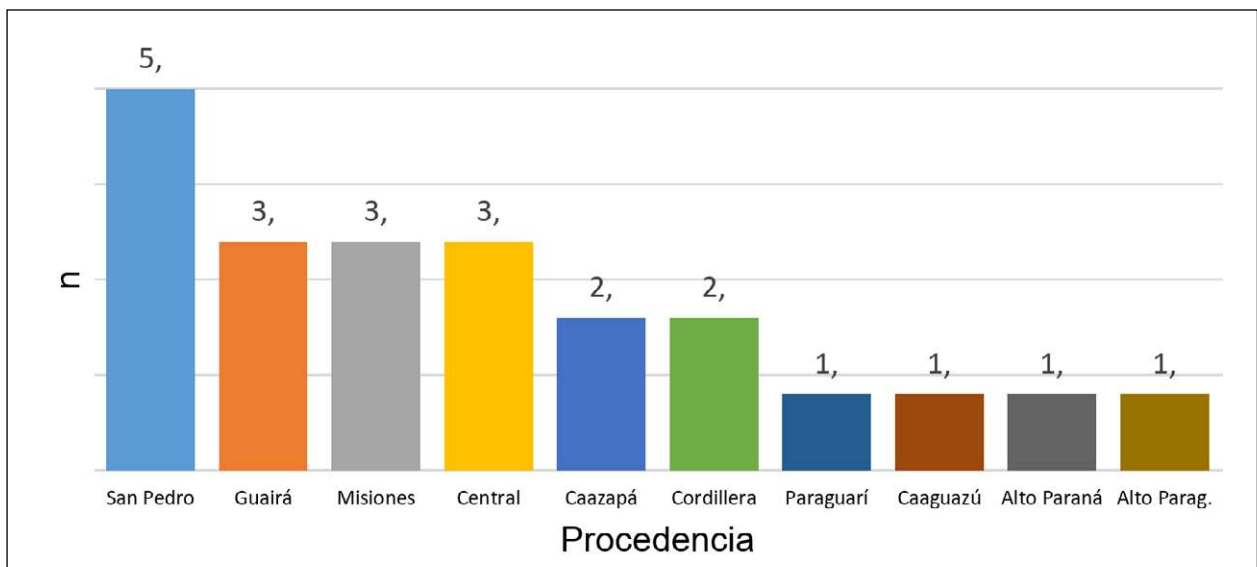


Gráfico 1. Distribución de la población según procedencia. n=22

presentan los síntomas, los más frecuentes son: dolor, masa palpable, ictericia y fiebre, como lo menciona Alises et.al⁽¹²⁾, lo cual guarda similitud con lo constatado en el presente estudio, ya que la mayoría de los pacientes presentaron dolor. Asimismo, concuerda con lo hallado en el estudio de Mendoza Solis, donde el síntoma más frecuente también fue el dolor (52,6%).⁽¹⁴⁾

La ecografía continúa siendo el estudio de elección con el que iniciar la evaluación de pacientes con sospecha de hidatidosis hepática. El estudio elegido para el diagnóstico temprano de hidatidosis hepática tanto en pacientes sintomáticos como en asintomáticos, debe ser, de manera ideal, sensible, específico, de bajo costo y sin efectos adversos. Sin embargo, esto no significa que las pruebas serológicas u otros estudios de imágenes no sean útiles, sino la decisión de utilizarlos debe basarse tanto en la clínica y la epidemiología del paciente como en los hallazgos observados en la ecografía.

Tras el análisis de serología, se logró confirmar resultado positivo en el 27,3% de la población, mientras que la mayoría, en un 72,7% presentó serología negativa. Lo cual resulta llamativo, teniendo en cuenta que por diagnóstico anatomopatológico se confirmaron los casos de quiste hidatídico en un 68,2%.

Respecto al tipo de procedimiento quirúrgico realizado en la población, se constató que en el 59,1% se llevó a cabo la periquistectomía, en el 27,3% destechamiento y en el 9,1% hepatectomía. La vía de acceso quirúrgico fue en por laparotomía

en el 50% y por laparoscopia en el 50%; se recomienda realizar otros estudios que confirmen los beneficios que podrían generar ambas técnicas de acceso, ya sea durante y después del procedimiento quirúrgico.

CONCLUSIÓN

La hidatidosis es una zoonosis causada por el parásito *Echinococcus granulosus*, el cual es un importante problema de salud pública en América del Sur, la prevalencia más alta se encuentra en las zonas rurales. Se presenta en el 90% de los casos en el hígado, la mayoría de las veces constituye un hallazgo casual por ser prácticamente asintomático. Cuando presenta síntomas estos suelen caracterizarse por ser leves.

De los 22 pacientes 19 fueron mujeres, y el promedio de edad general fue 57 años. La gran mayoría provenía de zonas rurales del país, y el 90% tenía como motivo de consulta el dolor abdominal. Por ecografía el tipo más frecuentemente hallado fue Gharbi 2 y por tomografía CE1. En todos los pacientes se realizó tratamiento quirúrgico (laparotómico o laparoscópico), siendo el procedimiento más frecuentemente realizado la periquistectomía. La hemorragia se constató en un tercio de los casos, no se constataron óbitos. Se confirmó diagnóstico por serología en un cuarto de los casos y por anatomía patológica en dos tercios.

Todos los autores contribuyeron en igual medida en la realización del presente manuscrito, y niegan conflicto de intereses.

REFERENCIAS BIBLIOGRÁFICAS

1. Cornejo-Carrasco CE, Carrasco-Rivera CE, Cornejo-Carrasco CE, Carrasco-Rivera CE. Resultados clínicos y económicos de la cirugía laparoscópica versus abierta en el tratamiento del quiste hidatídico hepático. *Rev Fac Med Humana*. 2020;20(3):404-11.
2. Sigarroa NB, Sigarroa NB. Quiste hidatídico renal. *Rev Cuba Urol*. 2019;8(1):66-74.
3. Otoy E, Farro C. Quiste hidatídico peritoneal. *Rev Soc Peru Med Interna*. 2018;31(2):63-5.
4. González L. R, Reyes M. R, Riquelme U. A, Seguel S. E, Stockins L. A, Jaque T. A, et al. Hidatidosis cardíaca: tratamiento quirúrgico para recidiva de quiste hidatídico en ventrículo izquierdo. *Rev Cir*. 2019;71(3):266-9.
5. Vera M. G, Venturelli M. F, Ramírez T. J, Venturelli L. A. Hidatidosis humana. *Cuad Cir*. 2018;17(1):88-94.
6. Huerta-Obando AV, Olivera-Baca EY, Silva-Díaz J, Salazar-Díaz A. Quiste hidatídico intracardiaco en una niña: Reporte de caso. *Rev Peru Med Exp Salud Pública*. 2018;35(2):338-43.
7. González L. R, Riquelme U. A, Reyes M. R, Alarcón O. F, Spencer L. L, Barra M. S, et al. Hidatidosis pulmonar: características, manifestaciones clínicas y tratamiento en pacientes hospitalizados en Concepción, Región del Biobío, Chile. *Rev Médica Chile*. 2020;148(6):762-71.
8. Ligo MC, Montalvo M, Salgado MV. Ecografía para la evaluación inicial de pacientes con sospecha de hidatidosis hepática. *Evid Actual En Práctica Ambulatoria*. 24 de julio de 2021;24(3):3.
9. Pinto G, PP. Diagnóstico, tratamiento y seguimiento de la hidatidosis. *Rev Chil Cir*. 2017;69(1):94-8.
10. Benkabbou A, Majbar MA, Souadka A, El Malki HO, Settaf A. Tratamiento quirúrgico de los quistes hidatídicos hepáticos. *EMC - Téc Quirúrgicas - Apar Dig*. 2021;37(1):1-14.
11. Pinto G, PP, Finlez J, Pinto G, PP, Finlez J. Manejo complicaciones biliares de la cirugía del quiste hidatídico hepático. *Rev Cir*. 2020;72(5):476-81
12. Alises EC, Suárez YF, Carrasco MLD. Tratamiento quirúrgico del quiste hidatídico complicado con tránsito hepatotorácico. *Informe de caso*. 2019;49(2):7.
13. Flecha C, Pflingst C, Ferreira M. Manejo y tratamiento de pacientes con diagnóstico de hidatidosis hepática en el Hospital Nacional de Itauguá. 2019;43(1):52.
14. Solis M, Luz N. Factores de riesgo de la hidatidosis en el hospital regional docente clínico quirúrgico "Daniel Alcides Carrión" de Huancayo, periodo 2012-2015.

Impacto en la formación de médicos residentes en cirugía general por la pandemia generada por el virus SARS-CoV-2

Impact of the SARS-CoV-2 pandemic on general surgery training programs

Rosa Ferreira *

Jorge Giubi **

Nelson Martínez *

Renzo Villagra ***

Alexandra Colucci ****

Jesús Ferreira ****

Ángel Agüero *

Universidad Nacional de Asunción. Facultad de Ciencias Médicas, Hospital de Clínicas. II Cátedra de Clínica Quirúrgica. San Lorenzo, Paraguay.

RESUMEN

Introducción: el proceso formativo de los residentes de cirugía general fue afectado a nivel global por la pandemia de SARS-CoV-2 y surge la necesidad de reinventarse con nuevos programas de formación. El objetivo fue estudiar el impacto de la pandemia en la formación de los residentes de cirugía general. **Materiales y métodos:** estudio observacional realizado en el Hospital de Clínicas de Paraguay, tomando dos grupos: egresados (no afectados por la pandemia) y residentes (formados durante la pandemia). **Resultados:** 46 encuestados: 10 fueron egresados y 36 residentes. El promedio de cirugías menores y apendicectomías realizadas por un egresado y un residente de primer año pasó de 25,8 y 56,6 a 7,8 y 14,5 respectivamente. Al comparar herioplastias y colecistectomías convencionales entre egresados y residentes de segundo año pasaron de 42 y 55 a 20,3 y 21,1. 56,3% de los residentes no realizó curso de simulación, y todas las clases pasaron a ser virtuales. **Conclusión:** la pandemia afectó la formación de los residentes, con una disminución importante en el volumen de cirugías realizadas, de un 50 a 75%. El aumento en la utilización de plataformas virtuales colaboro a no interrumpir el proceso enseñanza - aprendizaje.

Palabras clave: COVID-19, SARS-CoV-2, infecciones por coronavirus, pandemias, cirugía general, educación médica, programas de postgrado

ABSTRACT

Introduction: the training process of general surgery residents was globally affected by the SARS-CoV-2 pandemic and there is a need to reinvent itself with new training programs. The objective was to study

the impact of the pandemic on the training of general surgery residents. **Materials and methods:** Observational study carried out at the Hospital de Clínicas de Paraguay, taking two groups: graduates (not affected by the pandemic) and residents (trained during the pandemic). **Results:** 46 respondents: 10 were graduates and 36 residents. The average number of minor surgeries and appendectomies performed by a graduate and a first-year resident went from 25.8 and 56.6 to 7.8 and 14.5, respectively. When comparing herioplasties and conventional cholecystectomies between graduates and second-year residents, they went from 42 and 55 to 20.3 and 21.1. 56.3% of residents did not take simulation courses, and all classes became virtual. **Conclusion:** the pandemic affected the training of residents, with a significant decrease in the volume of surgeries performed, from 50 to 75%. The increase in the use of virtual platforms helped to not interrupt the teaching-learning process.

Keywords: COVID-19, SARS-CoV-2, coronavirus infections, pandemics, general surgery, medical education, postgraduate programs

INTRODUCCIÓN

La pandemia SARS-CoV-2, ha producido y generado cambios radicales en los ámbitos de realización de la humanidad, esto se evidencia también en el sector salud, en las unidades formativas, en los riesgos de contagio del profesional, la disminución del personal de salud, así como de los propios pacientes quirúrgicos. Ha provocado un menor número de cirugías realizadas, menor concurrencia a los hospitales, puesto que se implementó

* Médico de Guardia y Auxiliar de Enseñanza

** Profesor Asistente


*** Jefe de residentes

**** Residente de Cirugía General

Autor correspondiente: Dr. Rosa Ferreira

Correo electrónico: rferreirapederzoli@gmail.com - Dirección: Mcal. López casi Cruzada de la Amistad, San Lorenzo

Fecha de recepción: 15/09/2022 - Fecha de aprobación: 12/11/2022

 Este es un artículo publicado en acceso abierto bajo una Licencia Creative Commons

el trabajo en cuadrillas para evitar la exposición, y por lo tanto disminuyeron las asistencias a las guardias, y a la participación de cirujías que son necesarias para el entrenamiento de los residentes de cirugía general y otras especialidades. ^(1,2)

La pandemia supone un nuevo reordenamiento de los profesionales, con escenarios distintos, refiere cambios drásticos y un impacto en los profesionales en formación (estudiantes de medicina y enfermería, por ejemplo) al reducir su asistencia a los hospitales en 83,86%; no es menor la afectación para los residentes, quienes han centrado sus actividades en las guardias en 60% y éstas son más espaciadas en 18,82%, limitando así su entrenamiento quirúrgico. ⁽³⁾

El 10 de marzo del año 2020, el Ministerio de Salud Pública y Bienestar Social, da a conocer el primer caso de SARS-CoV-2 en el Paraguay, decretando la cuarentena a ser instalada en el país. Eso implicó el aislamiento social, el cierre de las escuelas y universidades, y los centros de interacciones interpersonales de cualquier tipo. A nivel de Salud, se priorizó la atención de pacientes con enfermedades de base casos graves o de urgencias, y se organizó un sistema de trabajo por cuadrillas para la menor exposición del personal por el peligro de contagio en masa. ⁽⁴⁾

Es importante la investigación de las consecuencias de la pandemia que afectan a la formación de cirujanos generales, por la necesidad de buscar soluciones o maneras de poder continuar el proceso enseñanza – aprendizaje, educación continua en tiempos de COVID, e introducción de nuevas técnicas para el proceso formativo. Se plantea en los modelos de enseñanza ya no sólo un enfoque en el aprendizaje de saberes quirúrgicos, sino que deben desarrollarse estrategias de redistribución para las actividades académicas y prácticas, con el fin de no solo enseñar cirugía general, sino de involucrar y preparar a los médicos residentes para nuevos roles no quirúrgicos como respuesta a la pandemia, en caso de tener un aumento desmedido de pacientes COVID-19. ^(1,2)

El propósito de esta investigación es describir el impacto o las consecuencias de la pandemia SARS-CoV-2, en el proceso formativo, de los residentes de la I y II Cátedra Clínica Quirúrgica del Hospital de Clínicas, que realizan el curso de especialización en Cirugía General, FCM – UNA, en el período marzo 2020 a febrero 2021

MATERIALES Y MÉTODOS

Se realizó un estudio observacional, descriptivo, con enfoque cuantitativo, de corte trasversal, con un muestreo no probabilístico de casos consecutivos. La población enfocada represento a egresados del postgrado de cirugía general y a residentes de cirugía general, todos del del Hospital de Clínicas (I y II Cátedra de Clínica Quirúrgica).

Se eligió al Grupo 1, Egresados, ya que durante la formación de los mismos no hubo incidencia de la pandemia de SARS-CoV-2, y el Grupo 2, Residentes, que sí fueron afectados por la pandemia durante su formación. Para cumplir dicho contraste se utilizaron los siguientes criterios de inclusión: los egresados fueron de las promociones 2019 y 2020, mientras que los residentes fueron los que actualmente se desempeñan como residentes de primer, segundo y tercer año.

Se solicitó autorización a los correspondientes Jefes de Servicios de Cirugía, I y II Cátedra de Clínica Quirúrgica, de la Facultad de Ciencias Médicas, Universidad Nacional de Asunción, para la realización de la encuesta a los egresados, residentes y correspondiente obtención de datos.

La técnica de recolección de datos fue por medio de una en-

cuesta, a través de la plataforma Google-meet, con la construcción de un cuestionario de preguntas abiertas y cerradas, de los sujetos de estudio, egresados, residentes de cirugía general. La misma fue validado por el tutor a cargo. Los datos fueron codificados y cargados en una plantilla electrónica (Excel, Microsoft) y analizados con estadística descriptiva.

Para el presente estudio se cumplieron los principios de ética. Al ser un estudio prospectivo fueron utilizados datos o fuentes primarias, en la mayoría de la información recogida. Se respetó el principio de confidencialidad de los sujetos de estudio, luego, se entregó una copia de los resultados a los Jefe de Servicios, en donde fueron solicitados al acceso a la información.

RESULTADOS

Fueron realizadas 46 encuestas, 26 mujeres y 20 varones. Del total 10 fueron egresados (grupo 1) y 36 residentes (grupo 2) (*ver Tabla 1*).

Al ser encuestados, los egresados refirieron que todas sus clases teóricas y prácticas del programa de residencia en cirugía general fueron realizadas en forma presencial, a diferencia de los residentes, que refirieron que el 100% de sus actividades teóricas fueron realizadas en forma virtual.

El 93% de los residentes encuestados utilizaron una plataforma virtual para todo el proceso formativo asincrónico (Classroom), y para la realización de clases teóricas sincrónicas, las plataformas Google-meet® y Zoom®. Cabe destacar que el 75% de los residentes no realizó un curso de capacitación previa de

Tabla 1. Características demográficas de los residentes y egresados.

Grupo	n	%	Promedio de edad
Residentes de 1er año	11	23,9 %	25,5 años
Residentes de 2do año	13	28,3 %	26 años
Residentes de 3er años	12	26,1 %	27,2 años
Egresados	10	21,7 %	28,8 años
Total	46	100 %	-

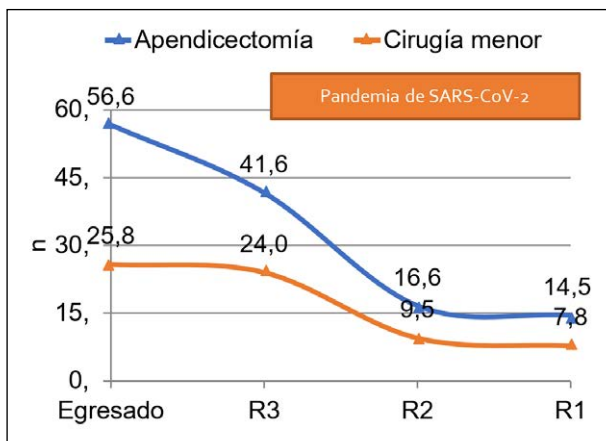


Gráfico 1. Promedio de cirugías realizadas por los egresados y residentes de cirugía general. Observaciones, los egresados no fueron afectados por la pandemia de SARS-CoV-2, R3: residente de tercer año, R2: residente de segundo año, R1: residente de primer año. n=46

Tabla 2. Promedio de cirugías realizadas por los egresados y los residentes de cirugía general del Hospital de Clínicas, Paraguay.

Tipo de cirugía	R1	R2	R3	Egresados
Cirugía menor	7,8	9,5	24	25,8
Apendicectomía	14,5	16,6	41,6	56,6
Hernioplastía	*	20,3	22	42
Colecistectomía convencional	*	21,1	25,6	55
Colecistectomía laparoscópica	#	#	35	40
Colectomía	#	#	22,1	23,3
Gastrectomía	#	#	1	1
Toracotomía	#	#	0,5	0,6

Obs. R1: residente de primer año, R2: residente de segundo año, R3: residente de tercer año. * Procedimiento que no se contempla para residente de primer año según el programa. # Procedimiento que no se contempla para residentes de primer ni segundo año según el programa.

las plataformas citadas.

El promedio de cirugías realizadas se vio drásticamente disminuido en el periodo de la pandemia. Desde una tasa promedio de 55 colecistectomías abiertas en los egresados a un 21,1 de los residentes de segundo año. Lo mismo con otras cirugías como la apendicectomía, de un promedio de 56,6 en un egresado a un 41,6 en un residente de tercer año y hasta un 14,5 en un residente de primer año. (ver **Tabla 2 y Gráfico 1**)

Del total de encuestados, 56,3% no realizó curso de simulación. El restante 43,7% lo realizó en modelos de simulación que correspondieron a aplicación de técnicas de suturas en tejidos biológicos (tejido porcino) y/o entrenamiento en cajas para destrezas en laparoscopia.

Durante el periodo de la pandemia, el 95% de los encuestados refiere haber participado en cursos, congresos, y/o webinars de actualización en cirugía, de manera virtual.

Al investigar sobre los equipos de protección personal, todos los residentes refieren haber utilizado equipos de bioseguridad, y al indagar sobre el tipo de mascarilla se obtuvieron los siguientes datos: KN95 en un 62,2%, N95 en un 16,2% y la quirúrgica en un 21,6%. El 56,8% de los residentes encuestados se contagió por SARS-CoV-2.

DISCUSIÓN

La pandemia por SARS-CoV-2, ha generado grandes cambios y repercutido notablemente en las unidades formadoras de cirugía. Desde la disminución de casos quirúrgicos, por el hecho de priorizar sólo las patologías quirúrgicas de urgencia o emergencia, la reorganización de camas y además por el temor de contagio de los pacientes al acudir a los centros asistenciales. (1,3)

Con respecto a la introducción de tecnologías de información y comunicación (Tics), la unidad formadora como todas las escuelas a nivel mundial aplicó la utilización de plataformas para poder continuar el proceso de enseñanza – aprendizaje, esto es, se reinventó con el fin de seguir con la transmisión y transferencia de conocimientos. A pesar de ellos se produjo un marcado desequilibrio entre las actividades prácticas y teóricas, porque el alumno tiene la oportunidad de participar por medio de la virtualidad en sus clases de postgrado, cursos o congresos, esto es, únicamente actividades teóricas. (1,5,6)

En relación a cursos de simulación, que se volvieron una necesidad para suplir las actividades de prácticas y entrenamiento de destrezas quirúrgicas, 56,3% de los residentes no realizó

cursos de simulación, perjudicando eso el proceso formativo, mientras que Uribe, reporta en su investigación la creación de varios centros de simulación introducidos por las unidades formadoras para paliar el déficit. (5)

Al comparar el promedio de cirugías realizadas por egresados y residentes se observa una disminución del número de apendicectomías de hasta un 75% comparando al egresado con el residente de primer año. Al comparar los casos de hernioplastias y colecistectomías convencionales entre egresados y residentes de segundo año, hubo una disminución demás del 50%. Esta disminución se observó a nivel global, afectando la formación de los residentes, ya que Uribe et al en Chile reportan que con la pandemia las intervenciones quirúrgicas disminuyeron hasta un 90% en algunos programas de residencia. (5) Además, según Rabe et al, también se afectó el sistema de evaluación de los estudiantes, pasado de exámenes en persona a evaluaciones en línea, volviéndose difícil la evaluación de habilidades, con la falta de demostración en el mundo real de los conceptos y las habilidades aprendidas. (6)

En nuestra investigación tuvimos 56,8% de residentes contagiados, que se ausentaron temporalmente, para cumplir con periodos de cuarentena, extendiendo aún más la falta de contacto con los pacientes y disminuyendo los procedimientos quirúrgicos. Brooks et al cita que la cuarentena trajo consigo efectos psicológicos negativos, como síntomas de estrés postraumático, confusión e ira, incluso. (7)

CONCLUSIÓN

Antes de la pandemia las clases del programa de residencia en cirugía general eran presenciales, con la pandemia se volvieron totalmente virtuales.

El promedio de cirugías de apendicectomía se redujo hasta un 75% al comparar a un egresado en cirugía general previo a la pandemia al comparar con un residente de primer año que tuvo su formación durante la misma. En general todas las cirugías se han visto drásticamente reducidas.

Menos de la mitad de los residentes ha utilizado la simulación como método de aprendizaje durante la pandemia, y los mismos fueron suturas en tejidos ex vivo o en cajas de laparoscopia.

Casi la totalidad de los encuestados ha participado en cursos, congresos o webinars virtuales durante la pandemia.

Un 80% de los encuestados utilizó mascarillas N95 o KN95

durante la pandemia, y un 56,8% de los residentes encuestados se contagiaron por SARS-CoV-2 (COVID).

Contribución de los autores: todos los autores han contribuido en igual medida en el desarrollo del protocolo, la aplicación del mismo, la realización del informe final y las correcciones.

Conflicto de interés: todos los autores niegan conflicto de interés con el tema.

REFERENCIAS BIBLIOGRÁFICAS

1. Cabrera-Vargas LF, Luna Jaspe C, Pedraza Ciro M. Adaptación de la residencia de cirugía general en Colombia a la pandemia del COVID-19: programa de enseñanza quirúrgica virtual. *Rev Colomb Cir* 2020;35:256-263.
2. Cabrera Vargas LF, Herrera G, Mendoza Zuchini A, Pedraza M, Sánchez S, Pulido J. Aplicación de las redes sociales en la educación del cirujano general. @Cirbosque rompiendo el paradigma. *Cir Andal.* 2020; 31(1):15-20.
3. Cote EL, Torres CR, Loera TMA, et al. Impacto de la pandemia COVID-19 en la práctica de Cirugía General en México. *Encuesta Nacional. Cir Gen.* 2020;42(2):149-164. doi:10.35366/95375.
4. Ferreira Gould MS, Coronel Diaz G, Rivarola Vargas MA. Impacto sobre la salud mental durante la pandemia COVID 19 en Paraguay. *Rev. virtual Soc. Parag. Med. Int.* 2021;8(1):61-68.
5. Uribe M, Martínez Salinas GA, Sepúlveda R, Lanzarini E, García C, Cárcamo C, Abba J. Efectos de la pandemia en los programas de formación en cirugía. *Problemas y soluciones. Rev. Cirugia* 2021;73(1):107-113.
6. Rabe A, Sy M, Cheung WYW and Lucero-Prisno DE. COVID-19 and Health Professions Education: A 360° View of the Impact of a Global Health Emergency [version 1]. *MedEdPublish* 2020, 9:148 (<https://doi.org/10.15694/mep.2020.000148.1>).
7. Brooks SK, Webster RK, Smith LE, Woodland L, Wessely S, Greenberg N, Rubin GJ. The psychological impact of quarantine and how to reduce it: rapid review of the evidence. *Lancet.* 2020 Mar 14;395(10227):912-920. doi: 10.1016/S0140-6736(20)30460-8. Epub 2020 Feb 26. PMID: 32112714; PMCID: PMC7158942.

Complicaciones de la apendicectomía video laparoscópica en el Hospital Central del Instituto de Previsión Social en el periodo de enero a diciembre del año 2021

Complications of video laparoscopic appendectomy at Hospital Central del Instituto de Previsión Social, Asunción, Paraguay from January through December 2021

Mónica Raquel Noguera Sotto *
Fátima Rosalía Hartelsberger Bobadilla *
Mara Sofía Giménez Isasi **

Hospital Central del Instituto de Previsión Social. Asunción, Paraguay.

RESUMEN

Introducción: La apendicectomía videolaparoscópica es una opción segura para el diagnóstico etiológico y el tratamiento de la apendicitis aguda. El objetivo de la investigación es determinar la frecuencia de complicaciones de la apendicetomía videolaparoscópica en pacientes sometidos a cirugía en el Hospital Central del Instituto de Previsión Social en el periodo de enero a diciembre del año 2021. **Materiales y métodos:** Es un estudio observacional, descriptivo, retrospectivo, de corte transversal, no probabilístico de casos consecutivos. Se realizó revisiones de fichas operatorias de pacientes sometidos a apendicetomía videolaparoscópica, mayores a 16 años, incluyéndose ambos sexos, en el Hospital Central del Instituto de Previsión Social de enero a diciembre del 2021. **Resultados:** Se estudiaron 62 pacientes, 54,8% de sexo femenino y 45.2% de sexo masculino, con una edad promedio de 34 años, un rango de 16 a 90 años. Se informó una tasa de 4,8% de complicaciones: infección del sitio quirúrgico (3,2%) y el hemoperitoneo (1,6%). El promedio de estancia hospitalaria fue 2,2 días. **Conclusión:** La apendicetomía videolaparoscópica es una técnica quirúrgica de acceso mínimo que demostró una baja tasa de complicaciones: baja tasa de infección del sitio quirúrgico, y baja estancia hospitalaria.

Palabras clave: apendicitis aguda, videolaparoscopia, complicaciones

ABSTRACT

Introduction: Videolaparoscopic appendectomy is a safe option for the etiological diagnosis and treatment of acute appendicitis. The objective of the research is to determine the frequency of complications of videolaparoscopic appendectomy in patients undergoing surgery at the Central Hospital of the Social Security Institute in the period from January to December 2021. **Materials and methods:** It is an observational, descriptive, retrospective, cross-sectional, non-probabilistic study of consecutive cases. Reviews of operative records of patients undergoing videolaparoscopic appendectomy, older than 16 years, including both sexes, were carried out at the Central Hospital of the Social Security Institute from January to December 2021. **Results:** 62 patients were

studied, 54.8% female and 45.2% male, with an average age of 34 years, a range of 16 to 90 years. A 4.8% rate of complications was reported: surgical site infection (3.2%) and hemoperitoneum (1.6%). The average hospital stay was 2.2 days. **Conclusion:** Videolaparoscopic appendectomy is a minimal access surgical technique that has shown a low rate of complications: low rate of surgical site infection, and short hospital stay.

Keywords: acute appendicitis, videolaparoscopy, complications

INTRODUCCIÓN

La apendicitis aguda es la inflamación del apéndice vermiforme, y es la causa más frecuente de abdomen agudo quirúrgico. Entre el 5 y 15% de la población presenta apendicitis aguda en algún momento de la vida, siendo más frecuente entre la segunda y tercera décadas de la vida.¹

Los tipos de apendicitis aguda dependiendo de la fase de la enfermedad en el que son abordados, puede ser: congestiva o catarral, flegmonosa o supurativa, gangrenosa o necrótica, y apendicitis perforada.²

La vía de abordaje quirúrgico puede ser la cirugía videolaparoscópica o la cirugía convencional, existiendo controversia en la actualidad sobre que método se adhiere mejor a los resultados.³ Se concuerda sobre el menor tiempo quirúrgico y menor riesgo de abscesos intraabdominales en la vía abierta, en cambio, la vía laparoscópica tiene la ventaja de una menor estancia hospitalaria, menor incidencia de infecciones de la herida, integración rápida a actividades laborales, menos dolor en el posoperatorio y tolerancia digestiva temprana.⁴

Se han citado otras ventajas del acceso laparoscópico, como ser el escaso índice de conversión a abierta (necesidad de realizar laparotomía), además de presentar un papel importante


* Residente de tercer año del Servicio de Cirugía General

** Médico de Planta del Servicio de Cirugía General

Autor Correspondiente: Dra. Mónica Raquel Noguera Sotto

Correo Electrónico: moninoguera10@gmail.com - Dirección: Calle Ingavi e Ykua Mandyju. Fernando de la Mora, Paraguay

Fecha de recepción: 12/08/2022 - Fecha de aprobación: 12/11/2022

 Este es un artículo publicado en acceso abierto bajo una Licencia Creative Commons

como método diagnóstico en casos de abdomen agudo dudoso, ya que brinda una visión completa de la cavidad abdominal.¹

La videolaparoscopia es capaz de disminuir el número de laparotomías en blanco en aquellos pacientes en quienes se sospecha una apendicitis aguda, de tal forma de reducir de 10% a 1% las apendicectomías innecesarias.^{5,6}

El presente trabajo tiene como objetivo determinar la frecuencia de complicaciones de la apendicectomía videolaparoscópica en pacientes sometidos a cirugía en el Hospital Central del Instituto de Previsión Social en el periodo de enero a diciembre del 2021. Además, determinar la distribución por sexo, los tipos de complicaciones halladas, el promedio de días de internación y comorbilidades de los pacientes.

MATERIALES Y MÉTODOS

Se diseñó un estudio observacional, descriptivo, retrospectivo de corte transversal, con un muestreo no probabilístico de casos consecutivos. Se realizó una revisión de fichas operatorias de los pacientes mayores a 16 años, intervenidos por vía laparoscópica con sospecha o confirmación clínica de apendicitis aguda en nuestro centro, desde el 1 de enero hasta el 31 de diciembre del año 2021.

Los criterios de inclusión fueron: edad mayor o igual de 16 años (no se estableció un límite superior de edad), ambos sexos y apendicetomizados por sospecha inicial o tras diagnóstico intraoperatorio de apendicitis aguda. Los criterios de exclusión fueron: edad menor a 16 años, indicación de apendicectomía por otras causas, o fichas incompletas.

Las variables empleadas para el estudio fueron las siguientes: edad, sexo, comorbilidades, días de estancia hospitalaria, tipo de apendicitis y las complicaciones observadas. Para estudiar las variables, los datos fueron registrados en una planilla electrónica Microsoft Office Excel 2016 y sometidos a análisis estadísticos.

Sobre las consideraciones éticas: se respetaron la confidencialidad y la privacidad de la identidad de los pacientes de las fichas clínicas estudiadas.

RESULTADOS

La muestra estuvo conformada por 62 pacientes operados de apendicitis aguda por videolaparoscopia en el Instituto Previsión Social en el periodo de enero a diciembre a 2021. La distribución por sexo fue de 45,2% de sexo masculino y 54,8% de sexo femenino. Respecto a la edad el promedio fue de 34 años, con un rango de 16 a 90 años. En cuanto a los días de internación hospitalaria el promedio corresponde a 2,2 días, con un rango de 1-3 días.

Con respecto a las comorbilidades que presentaron los pacientes en estudio se encontraron predominantemente hipertensión arterial en un 22,5%, diabetes mellitus en un 8%, asma en un 8%. Entre otras patologías de base asociadas a estos pacientes como hipotiroidismo, fibrilación auricular, obesidad, constituyeron un 3% de la población en estudio.

Teniendo en cuenta los tipos de apendicitis aguda, se hallaron en orden descendente de frecuencia: apendicitis aguda flegmonosa en 50%, gangrenosa en 38,8%, congestiva en 11,2% (*ver Tabla 1 y Gráfico 1*).

Como punto esencial de la investigación se informa un 4,8% de complicaciones post quirúrgicas de la apendicectomía videolaparoscópica, correspondiendo 3,2% a infección del sitio quirúrgico, y 1,6% a hemoperitoneo por desinserción del clip metálico.

Tabla 1: Clasificación de la apendicitis aguda según el hallazgo intraoperatorio.

Apendicitis aguda	n	%
Congestiva	7	11,2 %
Flegmonosa	31	50 %
Gangrenosa	24	38,8 %
Total	100	100 %

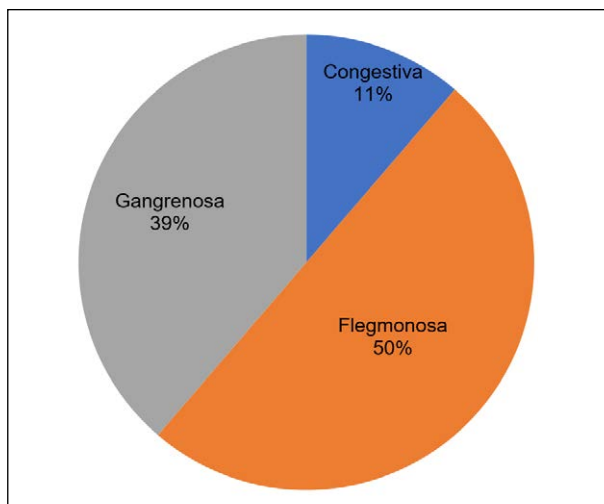


Gráfico 1. Tipos de apendicitis según frecuencia halladas en el estudio. n=62

DISCUSIÓN

En una gran mayoría de estudios realizados en los últimos 10 años, como las series de Rivera Diaz, tanto retrospectivos como prospectivos, se encuentran resultados a favor de la apendicectomía videolaparoscópica, debido a que disminuye el dolor post operatorio, el trauma, y la estancia hospitalaria, se permite una apreciación completa de la cavidad abdominal y mejor manejo de tejidos, disminuye la tasa de infecciones post operatorias y además propicia a mejores resultados estéticos.^{7,8}

Con respecto a estudios hechos por Mosquera y colaboradores en la Revista Colombiana de Cirugía, afirman que las complicaciones post operatorias se dieron en 12% de los casos de apendicetomía videolaparoscópicas. En nuestro estudio se informa una tasa menor de complicaciones, correspondiente al 4,8%.⁸

En el estudio de Mosquera la infección de sitio quirúrgico representa sólo el 1,1%, mientras que otras como hematomas (4%), obstrucción intestinal (2,2%), y absceso residual (1,1%) llegan a tener incluso una mayor tasa. En nuestro trabajo sin embargo se halló un 3,2% de infección de sitio quirúrgico y 1,6% correspondió a un caso de hemoperitoneo, no encontrándose las demás complicaciones.⁸

Encontramos publicaciones como la de Mosquera, la de Ortega y la de Hellberg que atribuyen una menor tasa de complicaciones infecciosas en la apendicectomía videolaparoscópica que en la abierta debido a que el apéndice se extrae dentro de trócares y no tiene contacto directo con los bordes de la herida generalmente.^{8,9,10}

En relación al tiempo de estancia hospitalaria en todos los

grupos fueron cortas, con una estancia de 6 horas en el estudio de Mosquera, debido a la implementación de la apendicectomía ambulatoria en casos no complicados. En el presente estudio se informa una estancia de 1, 2, o 3 días según el hallazgo operatorio, con una estancia promedio de 2.2 días.⁸

En varios estudios, incluso una revisión de Cochrane hay una clara tendencia hacia la apendicectomía laparoscópica sobre la convencional, sobre todo en mujeres jóvenes en edad fértil, en los casos de duda diagnóstica y en obesos.^{11,12,13}

Un punto controversial se vincula con la formación de abscesos intraabdominales luego de un abordaje laparoscópico, los cuales se han descrito en algunas investigaciones. Existen series que comunican un aumento de estas complicaciones en la apendicectomía videolaparoscópica, sobre todo en las apendicitis perforadas, mencionando hasta un 24% en comparación con un 4.2% en las apendicectomías abiertas.^{11,14,15} Se describen mecanismos que intervienen en su formación como la diseminación del proceso infeccioso al realizar neumoperitoneo, la realización de todo el procedimiento es intraperitoneal a diferencia de lo que ocurre en la cirugía abierta.¹⁶ Sin embargo, en nuestra serie, no se evidenciaron estas complicaciones.

Una de las debilidades del presente estudio es no correlacio-

nar los hallazgos de patología con los resultados, pero esto se debe a que se intentó hallar la tasa de complicaciones del procedimiento quirúrgico (videolaparoscopia) no del diagnóstico (apendicitis aguda o no).

CONCLUSIÓN

De los 62 pacientes operados por videolaparoscopia, 54,8% fueron de sexo femenino con un promedio de edad general de 34 años. El promedio de estancia hospitalaria fue 2,2 días.

Las comorbidades más frecuentemente halladas fueron la hipertensión arterial, y la diabetes mellitus.

Según el hallazgo operatorio, el tipo más frecuente de apendicitis aguda hallada fue la flegmonosa, con 50%, seguida de la gangrenosa en 38,8%, y congestiva en 11,2%.

Se encontró un 4,8% de complicaciones postoperatorias: infección del sitio quirúrgico (3,2%) y hemoperitoneo (1,6%)

Conflicto de interés: los autores declaran la no existencia de conflicto de intereses. Contribución de autoría: todos los autores han colaborado con la elaboración, realizando la búsqueda, recolección de datos, redacción del borrador, revisión crítica y aprobación del mismo.

REFERENCIAS BIBLIOGRÁFICAS

1. Galloso G, Lantigua A, Alfonso O, Sanchez A. Revista Médica Electrónica. 2011; 33(2): 133-139
2. Arroyo M, Factores de riesgos y complicaciones en apendicitis aguda. Salud 25-39. 2017
3. Peranteau WH, Smink DS. Apéndice, divertículo de Meckel y otros divertículos del intestino delgado. 12 ED. Amolca; 2018. 623-648
4. Pino C, Muñoz R, Rada Gabriel. Apendicetomía laparoscópica versus cirugía abierta para la apendicitis complicada. Revista médica revisada por Pares. 2018; 18(08): e7369 doi: 10.5867/medwave.2018.08.7369
5. Deulofeu B, Rodríguez Z, Cremé E, Lesme G, Pineda J. Caracterización de pacientes operados mediante apendicectomía videolaparoscópica a causa de apendicitis aguda. Rev Medisan. 2014; 18(12): 1661-1670
6. Rodríguez Fernández Z. Consideraciones actuales sobre el diagnóstico de la apendicitis aguda. Rev Cubana Cir. 2009 [citado 12 Ago 2013];48(3). Disponible en: http://www.imbiomed.com.mx/1/1/articulos.php?method=showDetail&id_articulo=68660&id_seccion=627&id_ejemplar=6872&id_revista=57
7. Rivera EM. Comparative evaluation of the surgical treatment of acute appendicitis: Open appendicetomy versus laparoscopic appendicetomy in the National Hospital Carlos A. Seguin E. Rev Gastroenterol Perú. 2002;22:287-96.
8. Mosquera M, Kadamani A, Pacheco M, Villarreal R, Ayala J, Fajardo L ET AL. Apendicectomía laparoscópica versus apendicectomía abierta comparables. Re Colomb Cir. 2012 ; 27(2): 121-128
9. Ortega AE, Hunter JG, Peters JH, Swanstrom LL, Schirmer B. A prospective, randomized comparison of laparoscopic appendectomy with open appendectomy. Am J Surg. 1995;169:208-12.
10. Hellberg A, Rudberg C, Kullman E, Enochsson L, Fenyö G, Graffner H, et al. Prospective randomized multicentre study of laparoscopic versus open appendicetomy. Br J Surg. 1999;86:48-53
11. Sauerland S, Jaschinski T, Neugebauer EAM. Laparoscopic versus open surgery for suspected apendicitis (review). Cochrane Library. 2010:10
12. Klingler A, Henle KP, Beller S, Rechner J, Zerz A, Wetscher G, et al. Laparoscopic appendectomy does not change the incidence of postoperative infectious complications. Am J Surg. 1998;175:232-5.
13. Markar SR, Venkat-Raman V, Ho A, Karthikesalingam A, Kinross J, Evans J, et al. Laparoscopic versus open appendicetomy in obese patients. Int J Surg. 2011;9:451-5.
14. Krisher SL, Browne A, Dibbins A, Tkacz N, Curci M. Intraabdominal abscess after laparoscopic appendectomy for perforated apendicitis. Arch Surg 2001; 136: 438-41.
15. Frazee RC, Bohanon WT. Laparoscopic appendectomy for complicated apendicitis. Arch Surg 1996; 131: 509-12.
16. Rodríguez G, Tellechea M, Antúnez C, Perdomo M, Hernández G, Ruso L. Apendicetomía videolaparoscópica versus convencional. Análisis de resultados. Rev Medigraphic. 2007; 8 (3): 128-131

Oclusión intestinal completa por diverticulitis de Meckel emplastronada

Complete bowel occlusion due to plastered Meckel's diverticulitis

Cristhian Chávez Rivaldi *
César Giuliano Sisa Segovia **
Juan Marcelo Delgado ***

Universidad Nacional de Asunción, Facultad de Ciencias Médicas, Hospital de Clínicas. San Lorenzo, Paraguay.

RESUMEN

La anomalía congénita más común gastrointestinal es el divertículo de Meckel, es un divertículo verdadero, ya que contiene todas las capas del intestino. Generalmente es asintomático. El diagnóstico en el 80 % restante es incidental y se hace por hallazgos quirúrgicos. Tiene un riesgo de complicación de 2-40%, siendo las más frecuentes la hemorragia, la obstrucción intestinal y la diverticulitis. La forma oclusiva de presentación es infrecuente y requiere un elevado índice de sospecha.

Palabras clave: Divertículo; Meckel; Oclusión.

ABSTRACT

The most common congenital gastrointestinal anomaly is Meckel's diverticulum, it is a true diverticulum, because it contains all the layers of the intestine. It is usually asymptomatic. The diagnosis in the remaining 80% is incidental and is made by surgical findings. It has a complication risk of 2-40%, the most frequent being hemorrhage, intestinal obstruction and diverticulitis. The occlusive form of presentation is rare and requires a high index of suspicion.

Keywords: Diverticulum; Meckel; Occlusion.

INTRODUCCIÓN

La incidencia del divertículo de Meckel en la población general, es aproximadamente del 1 al 2% y las manifestaciones clínicas aparecen en el 20% de los casos. El diagnóstico, en el 80% restante, es incidental y se hace por hallazgos quirúrgicos. Se reporta en aproximadamente el 2% de las autopsias.^(1,2) Es la anomalía congénita más frecuente del tracto gastrointestinal, constituida por el remanente de la porción proximal del conducto vitelino (onfalomesentérico).⁽³⁾ Puede permanecer asintomático o presentarse con varios signos y síntomas.⁽⁴⁾ En adultos a menudo no se tiene en cuenta en el diagnóstico diferencial, por la falta de sospecha y la dificultad para su detección.⁽⁵⁾

Las complicaciones más frecuentes son: sangrado, la obstrucción, perforación o la inflamación diverticular.⁽⁶⁾ La oclusión intestinal por divertículo de Meckel, se reporta en niños mayores y en adultos.⁽⁷⁾ Esta variedad oclusiva, en general, es

infrecuente. Representa una serie amenaza, requiere para su diagnóstico un elevado índice de sospecha y exige al cirujano, la debida preparación para tratarla.⁽⁸⁾ Estos elementos motiván la presentación del caso, con el objetivo de describir la presentación clínica y las características quirúrgicas de la oclusión intestinal mecánica por divertículo de Meckel en el adulto.

CASO CLÍNICO

Paciente de sexo masculino de 30 años acudió al servicio de urgencias por dolor por crisis de 3 días de evolución, acompañado de distensión abdominal, náuseas y vómitos en varias oportunidades, 24 horas antes de ingreso refiere detención de heces y gases, además refiere sensación febril en 2 oportunidades. Como antecedente quirúrgico cita una apendicectomía abierta hace 2 años. Al examen físico abdominal se constata asimétrico a expensas de cicatriz de McBurney, distendido, doloroso en fosa iliaca derecha, con defensa y dolor a la descompresión, ruidos hidroaéreos aumentados en número y con timbre metálico, al tacto rectal sin particularidades. En los estudios laboratoriales se constata leucocitosis de 18.000/μL, neutrofilia de 95%, hemoglobina 16,4mg/dL, hematocrito 47%. Se realiza una radiografía de abdomen donde se constata dilatación central de asas delgadas con múltiples niveles hidroaéreos. Se indica la laparotomía exploradora con diagnóstico de oclusión intestinal completa por probables bridas y adherencias.

En el acto quirúrgico, que se realiza por un abordaje supra-para-infraumbilical, se constata proceso plástico que involucra asas delgadas y epiplón, con adherencias al colon sigmoides, se realiza disección con maniobras romas y se constata una zona de transición a 140 cm de la válvula ileocecal y a 180 cm del asa fija, en el borde antimesentérico del asa delgada donde se evidencia un divertículo inflamado con centro necrótico y adherencias de fibrina (*ver Figura 1*). Se realiza resección de 10 cm de aproximadamente de asas delgadas con posterior anastomosis manual termino-terminal. (*ver Figura 2*)

* Residente de 3º año, I Cátedra de Clínica Quirúrgica

** Especialista en Cirugía General. Residente de 1º año de Coloproctología.

*** Especialista en Cirugía General. Jefe adjunto de Guardia. Servicio de Emergencias

Autor correspondiente: Dr. Cristhian Chavez Rivaldi

Correo electrónico: chavezrivaldi@outlook.com - Dirección: Mcal. López casi Cruzada de la Amistad. San Lorenzo

Fecha de recepción: 23/03/2022 - 19/09/2022


 Este es un artículo publicado en acceso abierto bajo una Licencia Creative Commons

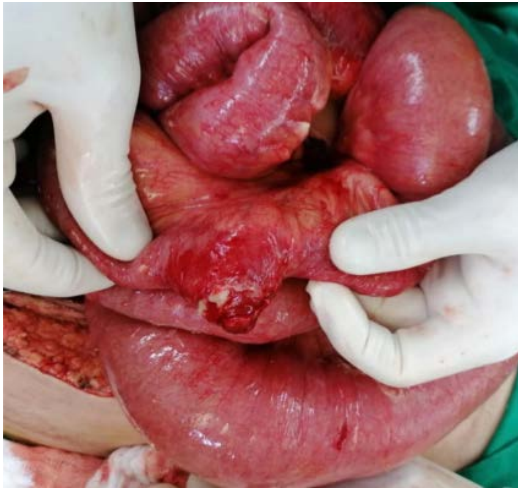

Figura 1. Divertículo inflamado con centro necrótico y adherencias de fibrina.

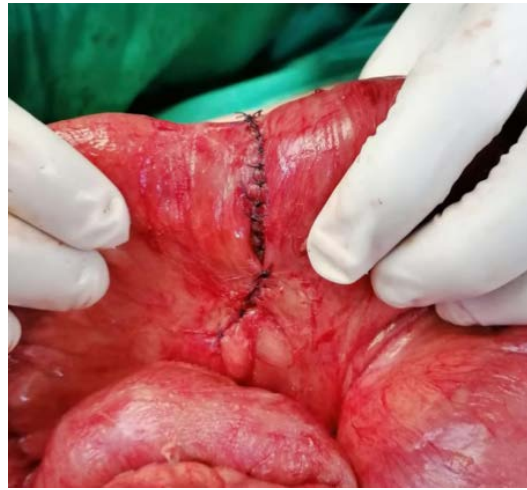

Figura 2. Anastomosis manual termino-terminal ileo-ileal.

El estudio histológico informa segmento de intestino delgado con evaginación de la pared que muestra todos los componentes, revestida de epitelio intestinal, con proceso inflamatorio agudo necrotizante transmural que perfora la pared compatible con divertículo verdadero, diverticulitis aguda transmural con peritonitis.

El paciente en sala presenta buena evolución, fue dado de alta en su quinto día de internación para seguimiento ambulatorio.

DISCUSIÓN

El divertículo de Meckel se presenta en el borde antimesentérico del íleon distal, a una distancia aproximada entre 30 y 60 cm de la válvula ileocecal, sin embargo, existen reportes de hasta 180 cm.^(1,2) Generalmente, se presenta de manera asintomática. Entre las complicaciones se encuentran: sangrado gastrointestinal por la presencia de tejido gástrico o pancreático ectópico; tumores intestinales, como los del estroma gastrointestinal obstructión intestinal; perforación o inflamación diverticular^(3,4).

La sintomatología obstructiva es la segunda forma más frecuente de presentación. Los mecanismos de la obstrucción son varios, como la invaginación, el vólvulo, la hernia interna, diverticulitis con adherencias, banda mesodiverticular, cuerpo extraño impactado en el divertículo o la inclusión del divertículo en un verdadero nudo formado entre el íleon y el sigmoides.⁽⁵⁾ En el caso expuesto fue por diverticulitis con adherencias al colon sigmoides formando un plastrón. El diagnóstico muy rara vez es hecho en el preoperatorio y solo se puede establecer con certeza

si el divertículo es visualizado en el sitio de la obstrucción.⁽⁶⁾ Como el caso expuesto, en el cual se realizó el diagnóstico de oclusión intestinal, sin embargo, no se sospechó de divertículo de Meckel como causa principal y el diagnóstico fue realizado durante la cirugía. La dificultad con el diagnóstico preoperatorio no es solo el resultado de la superposición de síntomas con otras afecciones, se debe también a la dificultad de identificar el divertículo de Meckel en los estudios de imagen.⁽⁷⁾ El tratamiento debe ser quirúrgico, mediante la resección del divertículo con un pequeño margen de seguridad.⁽⁸⁾ En el caso expuesto, una sintomatología de una oclusión intestinal y en el acto quirúrgico al encontrar el divertículo de Meckel en una posición más alejada de lo habitual (140 cm de la válvula ileocecal) y en contacto con el colon sigmoides, fue necesario realizar la resección de 10 cm de asa delgada asegurando tejido intestinal indemne sin compromiso inflamatorio con posterior anastomosis ileon-ileal.

Concluimos que el divertículo de Meckel muestra variadas formas de presentación clínico - radiológicas, lo cual dificulta su diagnóstico y que la oclusión intestinal secundaria a la complicación de un divertículo de Meckel constituye una causa de síndrome oclusivo que se debe tener presente en la práctica quirúrgica y por lo tanto el cirujano general debe estar preparado para enfrentarla con conocimientos actualizados.

Conflictos de interés: Los autores declaran la no existencia de conflictos de intereses.

Contribución de autoría: Todos los autores participan de la búsqueda de información, recolección de datos, redacción de borrador, revisión crítica del manuscrito y aprobación final del mismo.

REFERENCIAS BIBLIOGRÁFICAS

1. Ruiz Borrego J. Características clínicas del divertículo de Meckel en la población infantil. *Rev Gastroenterol Perú.* 1995;15(3):247-54.
2. Darlington CD, Anitha GFS. Meckel's Diverticulitis Masquerading as Acute Pancreatitis: A Diagnostic Dilemma. *Indian J Crit Care Med.* 2017; 21(11):789-92.
3. Chatterjee A, Harmath C, Vendrami CL, Hammond NA, Mittal P, Salem R, et al. Reminiscing on Remnants: Imaging of Meckel Diverticulum and Its Complications in Adults. *AJR Am J Roentgenol.* 2017; 209(5):287-6.
4. Lequet J, Menahem B, Alves A, Fohlen A, Mulliri A. Meckel's diverticulum in the adult. *J Visc Surg.* 2017; 154(4):253-9. Disponible en <https://europepmc.org/article/med/28698005>.
5. Aguayo P, Fraser JD, Peter SD, Ostlie DJ. Perforated Meckel's diverticulum in a micropremature infant and review of the literature. *Pediatr Surg Int.* 2009[acceso: 20/12/2019]; 25(6):539-41.
6. Cengiz F, Chabowski M, Szymanska-Chabowska A, Dorobisz T, Janczak D, Jelen M, et al. A massive bleeding from a gastrointestinal stromal tumor of a Meckel's diverticulum. *Srp Arh Celok Lek.* 2016[acceso: 20/01/2020]; 144(3-4):219-21.
7. Figueredo Marín B, Amarilla Wildberger E, Zarza Quintana L. Diverticulitis de Meckel perforada en paciente adulto. *Rev. Cir. Parag.* 2018; 42(3):36-37. Doi: 10.18004/sopaci.2018.diciembre.36-37
8. Miyata S, Bliss DW. A gastrointestinal stromal tumor found in perforated Meckel's diverticulum. *Surg Case Rep.* 2016[acceso: 20/01/2020]; 2(1):67. Disponible en <https://doi.org/10.1186/s40792-016-0196-8>.

Recidiva de adenocarcinoma vesicular en puerto de trocar laparoscópico. Reporte de un caso

Recurrence of gallbladder adenocarcinoma in laparoscopic trocar port site. Case report

¹ Miguel Ángel Aranda Wildberger*

¹ Gerald Iván Prieto Galeano*

² Camila Petry Bottin**

1. Ministerio de Salud Pública y Bienestar Social. Hospital Nacional. Departamento de Cirugía. Itauguá, Paraguay.
2. Centro Educativo Superior en Salud. Departamento de Extensión e Investigación. Ypacarai, Paraguay.

RESUMEN

El cáncer de vesícula es un hallazgo incidental en el 0,5% a 2,3% de todas las colecistectomías por litiasis vesicular. Se debe sospechar en toda tumoración sobre las cicatrices de puertos de trocates. El seguimiento histopatológico postoperatorio es importante para el diagnóstico. Se presenta el cuadro clínico de un paciente sometido a colecistectomía laparoscópica previa (18 meses), con tumoración umbilical recidivante por cáncer de vesícula.

Palabras clave: Neoplasias de la Vesícula Biliar, Metástasis, Laparoscopia, Recurrencia

ABSTRACT

Gallbladder cancer is an incidental finding in 0.5% to 2.3% of all cholecystectomies for gallstones. It should be suspected in any tumor on the trocar port scars. Postoperative histopathological follow-up is important for diagnosis. We present the clinical case of a patient who underwent laparoscopic cholecystectomy 18 months previously, with recurrent umbilical tumor due to gallbladder cancer.

Keywords: Gallbladder Neoplasms, metastasis, laparoscopy, Recurrence

INTRODUCCIÓN

El cáncer de vesícula biliar se observa en el 0,5% a 2,3 % de todas las colecistectomías por litiasis vesicular.^{1, 2, 3} el diagnóstico preoperatorio es difícil ya que carece de síntomas particulares, por ende se realiza anatomopatológicamente.^{1,2} Una de las complicaciones más infrecuente en la colecistectomía laparoscópica es la siembra metastásica de implantes peritoneales en los puertos laparoscópicos.⁴ Esta entidad clínica es exclusiva de la cirugía laparoscópica.^{1,2,3} la forma de presentación es unatumoración sobre las cicatrices previas, indoloras, sin síntomas obs-

tractivos, se debe realizar el diagnóstico diferencial con defectos herniarios de la pared y enfermedades neoplásicas primarias de la pared abdominal.⁵ Los mecanismos más aceptados de diseminación tumoral por los puertos de trocar son; perforación de vesícula biliar, dispersión de células tumorales por acción del neumoperitoneo, fenómeno de chimenea, y la extracción sin bolsa de la vesícula biliar.^{3,6}

CASO CLÍNICO

Paciente de sexo masculino, 59 años de edad acude al servicio de urgencias, por dolor sobre tumoración en región umbilical de 3 días de evolución, tipo en crisis, sin irradiación, que ceden parcialmente con analgésicos comunes; refiere detención de heces, pero no de gases, desde hace 3 días sin nauseas, ni vómitos. Al examen físico se observa tumoración umbilical de 15 cm de diámetro mayor con piel eritematosa, y cambios inflamatorios, irreductible, incoercible, dolorosa a la palpación superficial, con sonoridad mate, sin variación con maniobras de Valsalva y escasos ruidos hidroaéreos sobre tumoración (*ver Figura 1*).

Como antecedentes patológicos personales refiere ser portador de dicha tumoración ("hernia") desde hace 6 meses, indolora, con crecimiento rápido y progresivo.

Además refiere indica haber sido sometido a colecistectomía laparoscópica hace 18 meses en otro centro, sin ningún seguimiento postoperatorio.

Fueron realizados estudios auxiliares diagnósticos: radiografía de abdomen de pie, sin signos de oclusión intestinal. En la ecografía de partes blandas se informa hernia umbilical de ubicación para lateral izquierda de contenido atascado, que impre-

* Residente de Cirugía General

** Médico especialista en Cirugía General

Autor correspondiente: Dr. Miguel Ángel Aranda Wildberger

Correo electrónico: maaw_94@hotmail.com - Dirección: Ruta Mariscal Estigarribia N° 244. Ypacarai, Paraguay

Fecha de recepción: 07/06/2022 - Fecha de aprobación: 18/09/2022


 Este es un artículo publicado en acceso abierto bajo una Licencia Creative Commons

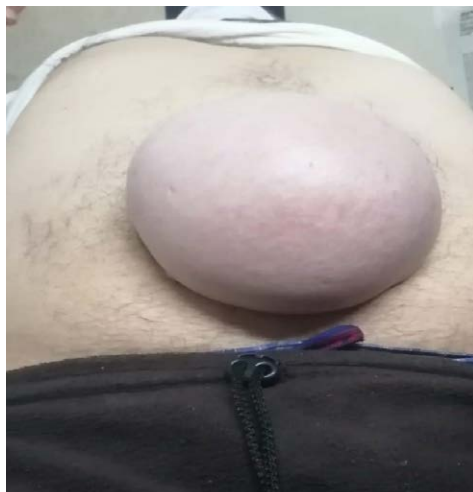

Figura 1. Paciente con tumoración umbilical incoercible irreductible, con signos inflamatorios.

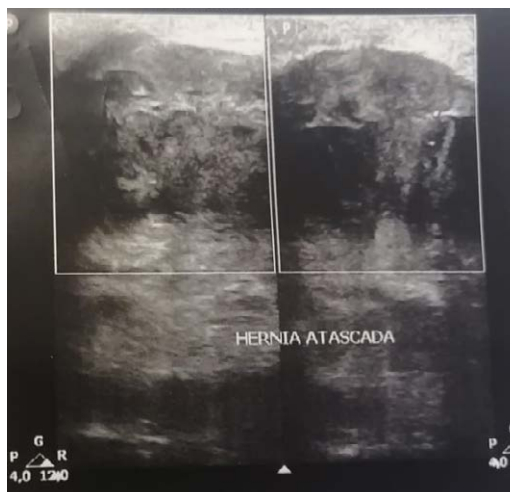

Figura 2. Ecografía de partes blandas donde se indica hernia umbilical para-lateral izquierda de contenido atascado.

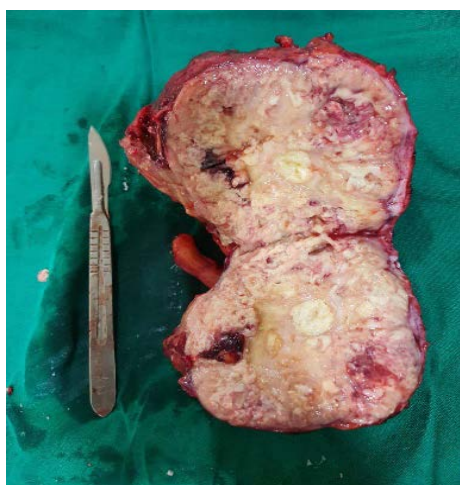

Figura 3. Pieza quirúrgica resecada.

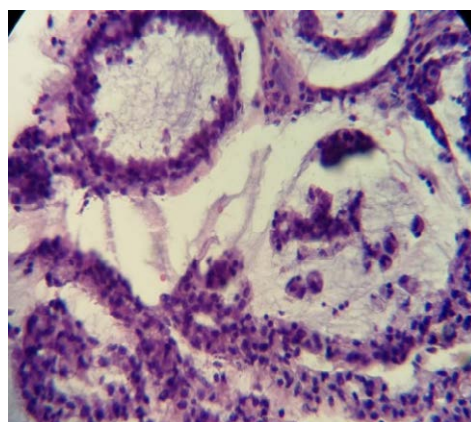


Figura 4. Anatomía patológica de la tumoración. Células de núcleos atípicos, con escaso citoplasma, que forman lucas glandulares. (Gentileza de la Dra. Rocio Rizzi, Servicio de Anatomía patológica, Hospital Nacional de Itauguá).

siona colon izquierdo con importante edema parietal e hipocogénico, presenta patrón vascular al Doppler color al momento del estudio (*ver Figura 2*).

Se decide laparotomía exploradora y se constata tumoración sólida pétreo en región periumbilical de 15 x 12 x 10 cm, cuya extensión se limita en profundidad a piel, tejido celular subcutáneo, aponeurosis de la vaina anterior de los rectos, musculo recto anterior y peritoneo parietal sin invasión a cavidad ni adherencias a asas. Se realizó excéresis tumoral amplia, con resección en bloque de los músculos rectos, quedando abdomen abierto con bolsa de Bogotá, con déficit de pared de 15x12 cm aproximadamente (*ver Figura 3*). Posteriormente se inició tratamiento con sistema de presión negativa tipo VAC.

Como informe de patología retornó un tumor de pared abdominal con compromiso de tejido fibroadiposo y muscular esquelético por adenocarcinoma infiltrante moderada a pobremente diferenciado (grado 2-3) de 15 cm de diámetro mayor, con extensas áreas de necrosis, émbolos linfovasculares e invasión perineural. Hallazgo compatible con tumor de origen vesicular de cirugía anterior. (*ver Figura 4*)

Se realizó la correlación con la anatomía patológica de la colecistectomía anterior, que el paciente no había retirado por no acudir a su control postoperatorio, que informaba: adenocarcinoma infiltrante de 5,5 cm del cuerpo vesicular. Se observan extensas áreas pobremente diferenciadas con infiltración de todas las capas de la pared vesicular llegando al tejido fibroconjuntivo-perimuscular, localizándose a menos de 1mm del margen del lecho hepático no se observa invasión a la serosa ni vascular ni perineural. Estadio pT2b.

DISCUSIÓN

La metástasis del cáncer vesicular a los puertos de trocates umbilicales es infrecuente^{1,2,3}, y el diagnóstico es anatomopatológico². Ante la sospecha prequirúrgica del cáncer de vesícula, el abordaje video laparoscópico está contraindicado^{1,2,3} el diagnóstico diferencial es importante con otras tumoraciones de la pared abdominal⁵.

El presente caso fue muy sugerente de una hernia para umbilical atascada, y no el de una recidiva tumoral. El seguimiento

histopatológico de la colecistectomía y la reintervención precoz disminuyen la aparición de siembras peritoneales.⁴ Que no se realizó en este paciente por no acudir a ningún control postoperatorio.

Los implantes en puertos de trocar demoran entre 2 semanas y 4 años en aparecer desde la primera intervención y su aparición significa enfermedad avanzada.^{4,6} El tratamiento es quirúrgico con resección tumoral amplia, que mejora la calidad de vida, pero no modifica el pronóstico ni la sobrevida.^{1,2,6}

Declaración de contribución de autores: MAAW participó en la concepción de la idea, recolección y análisis de datos, preparación del caso clínico, diseño del trabajo, revisión crítica y aprobación final. GIPG participó en el diseño del trabajo, evaluación de datos, revisión y aprobación final del caso clínico. CPB participó en la concepción de la idea, recolección de datos y expedientes clínicos y preparación del caso clínico, revisión crítica y aprobación final. Los autores niegan conflicto de intereses con el presente artículo.

REFERENCIAS BIBLIOGRÁFICAS

1. Cano, C. (2017). Adenocarcinoma de pared abdominal y carcinoma insospechado de vesícula biliar: un tributo de la cirugía laparoscópica. *Revista hispanoamericana de Hernia*, 3, 100-104.
1. Gorron, M., Cadermil, N., Del Valle, C., & Diaz, J. (2018). metástasis en puerto umbilical por adenocarcinoma incidental de vesícula Biliar. *Cuadernos de Cirugía*, 18(1), 38-42.
2. Vergnaud, J., Lopera, C., Penagos, S., Palacios, D., & Vazquez, J. (2000). Metastasis en el puerto laparoscópico posterior a colecistectomía laparoscópica. *Rev Colomb Cir*, 15(2), 52-55.
3. Machado, I., Cruz, J., Lavernia, J., & Carbonell, F. (2015). Lesiones ocupantes de espacio en pared abdominal (no herniaria). La visión del patólogo. *Revista Hispanoamericana de Hernia*, 3(3), 85-94.
4. Martin, E., & al. e. (2016). Diagnostico Tardío de Carcinoma oculto de Vesícula biliar por implante metastásico en puerto laparoscópico. *Cirugía Española*, 582-584.
5. Singla, S., & Budhijara, S. (2009). Port site metastasis after laparoscopic cholecystectomy. *The Indian Journal of Surgery*, 71(1), 41-42.

Adenoma paratiroideo ectópico mediastinal. A propósito de un caso

Mediastinal ectopic parathyroid adenoma. A case report

Marco Antonio Jiménez-Rodríguez *

Jorge Aurelio Gutiérrez-González **

Marco Antonio Treviño-Lozano ***

Luis José Bellorín-Figueroa #

Gerardo Enrique Muñoz-Maldonado ##

Universidad Autónoma de Nuevo León, Servicio de Cirugía General del Hospital Universitario
"Dr. José Eleuterio González", Monterrey, Nuevo León, México.

RESUMEN

El hiperparatiroidismo primario es causado por el aumento de la secreción de paratohormona, y se describió por primera vez en 1930. 80% de los casos son causados por un adenoma paratiroideo benigno y hasta el 16% pueden presentarse como ectópico. Femenina de 39 años, con múltiples infecciones urinarias, urolitiasis, hipercalcemia y paratohormona aumentado. Gammagrama demostró adenoma paratiroideo ectópico en mediastino superior, mediante cervicotomía transversa, esternotomía media y gamma sonda, se reseco lesión sin eventualidades

Palabras clave: paratiroidectomía, hiperparatiroidismo, paratiroides ectópica, paratiroides mediastinal

ABSTRACT

Primary hyperparathyroidism is caused by increased secretion of parathyroid hormone and was first described in 1930. Eighty percent are caused by a benign parathyroid adenoma, about 16% may present as ectopic. A 39-year-old female with multiple urinary tract infections, urolithiasis, hypercalcemia and increased parathyroid hormone. Gammagram showed ectopic parathyroid adenoma in superior mediastinum, by transverse cervicotomy, median sternotomy and gamma probe, the lesion was resected without eventualities.

Keywords: parathyroidectomy, hyperparathyroidism, ectopic parathyroid, mediastinal parathyroid

INTRODUCCIÓN

El hiperparatiroidismo primario (HPTP) es causado por el aumento de la secreción de paratohormona (PTH). Es la causa más común de hipercalcemia, sobre todo en la posmenopausia. Alre-

dedor de 1930 se describió por primera vez ⁽¹⁾.

La incidencia y prevalencia han aumentado en las últimas décadas, por una mayor detección de hipercalcemia leve con la ampliación de pruebas bioquímicas con calcio sérico, con ello un mayor diagnóstico de HPTP asintomático. La importancia radica en su progresión: hasta una cuarta parte manifiesta síntomas en los siguientes 5 años ^(1,2).

El 80% de los HPTP son por un adenoma paratiroideo benigno, 15-20% corresponde por hiperplasia paratiroidea y menos del 1% por carcinoma de paratiroides ⁽¹⁾.

Las glándulas paratiroides ectópicas (GPE), descritas hasta en el 16%, se deben a la migración anómala de estas durante el desarrollo. Se encuentran en tejidos que comparten su origen embriológico ⁽³⁾. Los estudios de imagen son importantes en el diagnóstico, localización y planificación quirúrgica, donde la paratiroidectomía (PT) es el tratamiento definitivo ^(3,4).

Se presenta un caso clínico de una paciente con HPTP debido a un adenoma paratiroides ectópico.

CASO CLÍNICO

Femenina de 39 años, con múltiples episodios de infecciones urinarias, cólicos renales y nefrolitiasis. Acude a valoración por debilidad, fatiga crónica e hipercalcemia (10,9 mg/dL). Se solicita determinación de PTH, encontrándose aumentado (138,3 pg/mL), integrando así el diagnóstico de HPTP.

* Residente de 5to año de Cirugía General

** Residente de 3er año de Cirugía General

*** Cirujano Oncólogo, Profesor del servicio de Cirugía General


Cirujano Torácico, Profesor del servicio de Cirugía General

Profesor y jefe del servicio de Cirugía General

Autor correspondiente: Dr. Gerardo Enrique Muñoz Maldonado

Correo electrónico: cevam99@gmail.com - Dirección: Avenida Francisco I. Madero y Gonzalitos S/N, Colonia Mitras Centro, C.P. 64460 Monterrey, Nuevo León, México.

Fecha de recepción: 28/06/2022 - Fecha de aprobación: 19/09/2022

 Este es un artículo publicado en acceso abierto bajo una Licencia Creative Commons

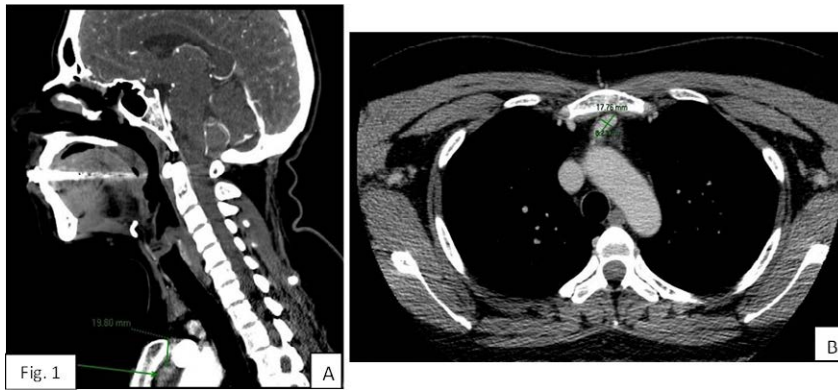


Figura 1. Tomografía computarizada. Panel A: Corte sagital en donde se observa adenoma paratiroideo ectópico a 2 cm de la escotadura esternal. Panel B: Corte axial en donde se identifica imagen nodular, ovalada, con bordes bien definidos.

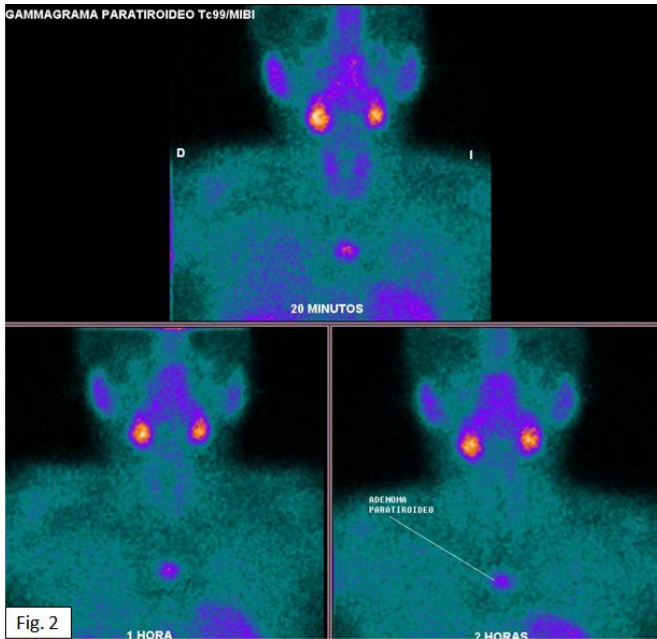


Figura 2. Imágenes realizadas mediante gammagrafía de paratiroides con 99mTc-Sestamibi, donde nos muestra el adenoma paratiroideo ectópico localizado en región central del mediastino superior.

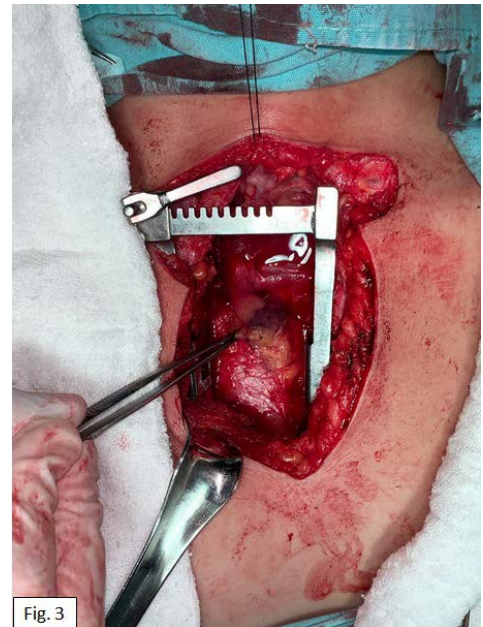


Figura 3. Imagen transoperatoria de adenoma paratiroideo ectópico en porción superior del mediastino.

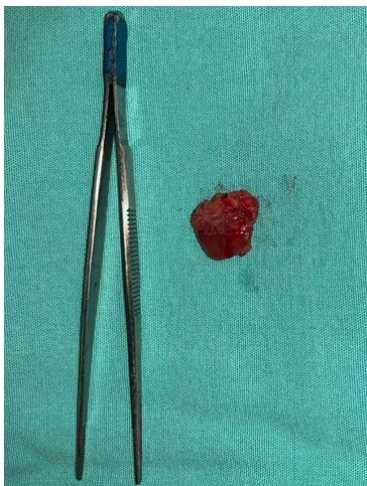

Figura 4. Producto de la resección de adenoma paratiroideo ectópico con medidas de 2 x 1,6 x 0,8 cm y peso de 1,7 g.

Se complementó abordaje con tomografía (*ver Figura 1*) y gammagrama con Tc99-sestamibi (*Figura 2*) evidenciando adenoma paratiroideo ectópico en mediastino superior. Se realizó bajo anestesia general balanceada cervicotomía transversa y esternotomía media con sierra neumática y así, paratiroidectomía guiada con radiotrazador y gamasonda, se localizó adenoma paratiroideo en mediastino (*Figura 3*), el cual se resecó lesión sin eventualidades (*Figura 4*). El postoperatorio cursó sin eventualidades, con disminución en los niveles de calcio y PTH.

DISCUSIÓN

El HPTP es más frecuente en mujeres, con una relación 4:1, respecto a los hombres. La incidencia máxima es en los primeros años postmenopáusicos, concordando con la pérdida de estrógenos. Hasta un 20% de los pacientes refieren antecedente de cálculos renales⁽¹⁾. Nuestro caso concuerda con lo descrito en la literatura.

Existen tres presentaciones del HPTP: sintomático o clásico (calcio y PTH elevados), asintomática o normohormonal (calcio elevado y PTH normal) y normocalcémico (calcio normal y PTH elevada), este último, puede representar un precursor del HPTP clásico^(1,2). Nuestra paciente presentó un cuadro clásico.

Los factores de riesgo descritos son baja ingesta de calcio, poca actividad física, gran circunferencia abdominal, obesidad, hipertensión, radiación en cuello o exposición nuclear y terapia prolongada con litio⁽¹⁾.

Hasta el 16% pueden presentar GPE. Tres estudios concluyeron que las zonas más comunes son timo, espacio retro/paraesofágico y tiroides, estos en conjunto representan el 56 – 89%. En mediastino se han descrito ente el 6 – 26%^(5,6).

Los signos y síntomas son secundarios a la hipercalcemia, entre ellos: fatiga, debilidad, poliuria, polidipsia, estreñimiento, anorexia, vómitos, deshidratación, arritmias, ansiedad y alteración del estado mental y ánimo. Nuestra paciente refería fatiga, debilidad crónica⁽¹⁾. Son posible, fracturas por fragilidad, deformidades esqueléticas y dolor óseo. También la presentación mediante hipercalcemia, nefrolitiasis, nefrocalcinosis y función renal reducida⁽¹⁾, como en nuestro caso y su presentación de fenotipo clásica.

El diagnóstico se realiza al detectar hipercalcemia y PTH elevada, con ≥ 20 pg/mL en el contexto de hipercalcemia, se considera compatible con el diagnóstico^(1,7).

Las imágenes peroperatorias facilitan la cirugía, al localizar

el adenoma con precisión. Disponemos de ecografía, gammagrafía con ^{99m}-tecnecio-sestamibi, tomografía, resonancia magnética y PET (8). La gammagrafía tiene mayor sensibilidad (89%), la ecografía tiene menos (59-76%) pero es más accesible. La gammagrafía se considera gold estándar^(3,8).

En pacientes con síntomas por hipercalcemia o con problemas de órganos diana (fractura por fragilidad o cálculos), la cirugía está claramente indicada^(1,7). El tratamiento definitivo de elección es la paratiroidectomía⁽⁸⁾. Por lo común es suficiente un abordaje cervical, pero en caso mediastinal, hasta un 2% requiere un abordaje transesternal o transtorácico⁽³⁾.

Las tasas de curación en manos de un cirujano experimentado superan el 95 %, con una tasa muy baja de complicaciones (<1-3 %) como por ejemplo hemorragias, hipocalcemia y lesiones del nervio laríngeo recurrente^(1,2). Posterior a la paratiroidectomía se suelen normalizar marcadores bioquímicos y aumenta la densidad ósea, reduciendo el riesgo de fracturas, también disminuye el riesgo de nefrolitiasis⁽⁸⁾.

Contribución de los autores. MAJR y JAGG estuvieron involucrados en el tratamiento quirúrgico, búsqueda bibliográfica, redacción. MATL y LJBF en el tratamiento quirúrgico, asesoramiento en la redacción, y correcciones. GEMM en la redacción y correcciones. Los autores no presentan ningún conflicto de interés.

REFERENCIAS BIBLIOGRÁFICAS

1. Silva BC, Cusano NE, Bilezikian JP. Primary hyperparathyroidism. *Best Pract Res Clin Endocrinol Metab.* 2018 Oct 1;32(5):593–607.
2. Zhu CY, Sturgeon C, Yeh MW. Diagnosis and Management of Primary Hyperparathyroidism. *JAMA [Internet].* 2020 Mar 24 [cited 2022 May 17];323(12):1186–7. Available from: <https://pubmed.ncbi.nlm.nih.gov/32031566/>
3. Boccalatte Luis A, Gómez Natalia L, Olivera López S, Abuwad Carla Y. Hiperparatiroidismo ectópico: Detección de la localización mediastinal. *Med (B Aires) [Internet].* 2020 May 20 [cited 2022 May 20];80(1):39–47. Available from: http://www.scielo.org.ar/scielo.php?script=sci_arttext&id=S0025-76802020000100006
4. Udelsman R, Lin Z, Donovan P. The superiority of minimally invasive parathyroidectomy based on 1650 consecutive patients with primary hyperparathyroidism. *Ann Surg [Internet].* 2011 Mar [cited 2022 May 17];253(3):585–91. Available from: <https://pubmed.ncbi.nlm.nih.gov/21183844/>
5. Vaidya A, Curhan GC, Paik JM, Wang M, Taylor EN. Physical activity and the risk of primary hyperparathyroidism. *J Clin Endocrinol Metab [Internet].* 2016 Apr 1 [cited 2022 May 17];101(4):1590–7. Available from: [/pmc/articles/PMC4880164/](https://pubmed.ncbi.nlm.nih.gov/264880164/)
6. Roy M, Mazeh H, Chen H, Sippel RS. Incidence and localization of ectopic parathyroid adenomas in previously unexplored patients. *World J Surg [Internet].* 2013 Jan 12 [cited 2022 Mar 23];37(1):102–6. Available from: <https://link.springer.com/article/10.1007/s00268-012-1773-z>
7. Shen W, Düren M, Morita E, Higgins C, Duh QY, Siperstein AE, et al. Reoperation for persistent or recurrent primary hyperparathyroidism. *Arch Surg [Internet].* 1996 [cited 2022 May 17];131(8):861–9. Available from: <https://pubmed.ncbi.nlm.nih.gov/8712911/>
8. Khan AA, Hanley DA, Rizzoli R, Bollerslev J, Young JEM, Rejnmark L, et al. Primary hyperparathyroidism: review and recommendations on evaluation, diagnosis, and management. A Canadian and international consensus. *Osteoporos Int [Internet].* 2017 Jan 1 [cited 2022 May 17];28(1):1. Available from: [/pmc/articles/PMC5206263/](https://pubmed.ncbi.nlm.nih.gov/2806263/)

Vólvulo gástrico. A propósito de un caso clínico

Stomach volvulus. About a case

Valentina da Rosa *

Alfonso Rossi **

Raúl Perdomo ***

Pablo Ramade ***

Gonzalo Deleón ****

Hospital Escuela del Litoral. Paysandú, Uruguay.

RESUMEN

El vólvulo gástrico es una entidad rara y urgente. Definido como la rotación gástrica sobre su eje más de 180 grados, determina una estenosis al pasaje del contenido gástrico, distensión y derivando en el compromiso de la irrigación parietal. El atraso en su diagnóstico y/o tratamiento deriva en estrangulación o perforación gástrica. Presentamos un paciente de 90 años con un vólvulo gástrico, su abordaje diagnóstico y terapéutico con gastropexia laparoscópica con buenos resultados.

Palabras Claves: Vólvulo gástrico; obstrucción de la salida gástrica; gastropexia laparoscópica.

ABSTRACT

Gastric volvulus, a rare and urgent entity. Defined as gastric rotation on its axis more than 180 degrees, determining stenosis to the passage of gastric content, distension, leading to parietal irrigation compromise. The delay in diagnosis and/or treatment leads to strangulation or gastric perforation. We present a 90-year-old patient with a gastric volvulus, his diagnostic and therapeutic approach with laparoscopic gastropexy with good results.

Key Words: Stomach volvulus, gastric outlet obstruction, laparoscopic gastropexy.

INTRODUCCIÓN

El vólvulo gástrico se define como una rotación anormal del estómago sobre su eje, lo que conduce a obstrucción luminal, pudiendo ser transitoria por devolvulación espontánea, o comprometer la vasculatura parietal lo cual conducirá a isquemia gástrica. En este último caso la morbimortalidad asciende a un 80%, siendo una urgencia quirúrgica.¹ Posee una incidencia máxima en la quinta década de la vida, otros autores refieren mayor inci-

dencia en niños. No posee prevalencia por género o raza.

Con el presente caso se pretende exponer nuestra experiencia institucional con un caso clínico de vólvulo gástrico con resolución quirúrgica laparoscópica con buenos resultados.

CASO CLÍNICO

Paciente de sexo femenino, 90 años, sin controles en salud, sin antecedentes quirúrgicos a destacar, acude al servicio de urgencias por cuadro de 72 horas de evolución dado por vómitos reiterados de todo lo ingerido, de contenido alimenticio que en las horas se tornan porráceos. Detención del tránsito para materias de 24 horas.

Al examen físico regular estado general, deshidratada, fascies de dolor, apirética. Hemodinamia estable. Abdomen distendido, blando, depresible, doloroso a la palpación superficial difusa. Sin elementos de irritación peritoneal. Se colocó sonda nasogástrica con abundante contenido porráceo, drenando aproximadamente 1000cc. En la radiografía de abdomen decúbito dorsal y de pie evidencia gran distensión gástrica con rotación del mismo sobre su eje (*ver Figura 1*).

Se solicitó tomografía computada de abdomen y pelvis con contraste Intravenoso donde evidencia malrotación gástrica con ascenso de antro pilórico con aspecto de vólvulo gástrico que determina obstrucción (*ver Figura 2*). Además, el estómago con importante contenido de retención y neumatosis quística mural. No neumoperitoneo, leve cantidad de líquido adyacente. Ascenso de hemidiafragma izquierdo con derrame pleural izquierdo de leve cantidad.

* Residente de segundo año de Cirugía General.

** Residente de cuarto año de Cirugía General.

*** Asistente de Clínica.

**** Jefe de Servicio Cirugía General.

Autor correspondiente: Dra. Valentina da Rosa

Correo electrónico: valedarosa_13@hotmail.com - Dirección: Montecaseros 520. Paysandú, Uruguay.

Fecha de recepción: 25/04/2022 - Fecha de aprobación: 11/08/2022


 Este es un artículo publicado en acceso abierto bajo una Licencia Creative Commons

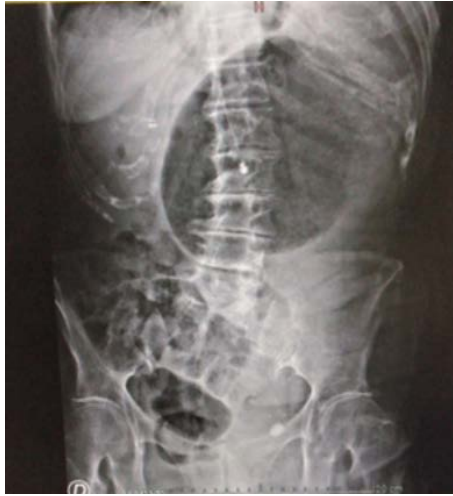

Figura 1. Radiografía de abdomen en decúbito dorsal donde se evidencia imagen compatible con vólvulo gástrico, gran distensión gástrica y sonda nasogástrica en su interior. Colon transverso debajo desplazado.

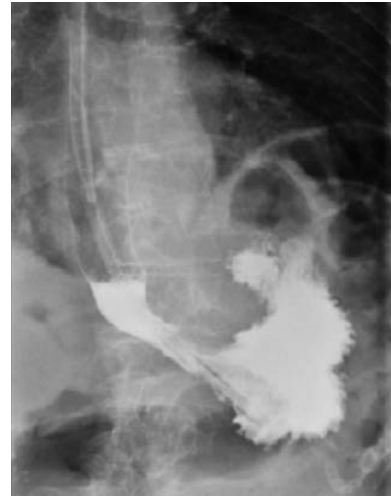

Figura 3. Radiografía esofagogastroduodenal con contraste hidrosoluble vía oral, que evidencia stop a nivel del cuerpo gástrico sin pasaje de contraste a duodeno.

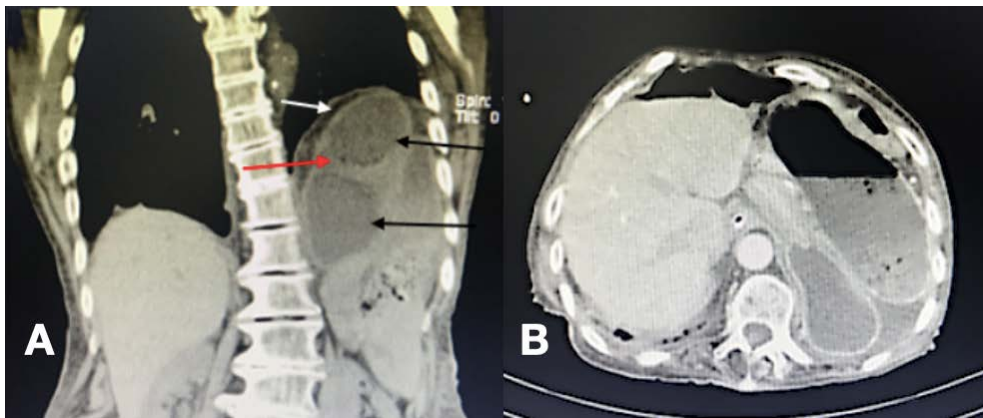


Figura 2. Tomografía computada. Panel A: corte coronal donde se observa malrotación gástrica con ascenso de antro-píloro que determina obstrucción, con aspecto de vólvulo gástrico. Además derrame pleural izquierdo en leve cantidad. Flechas negras: estómago con importante contenido líquido; flecha roja: neumatosis quística mural; flecha blanca: ascenso de hemidiafragma izquierdo. Panel B: corte axial. Leve cantidad de líquido adyacente al estómago, no se observa neumoperitoneo.

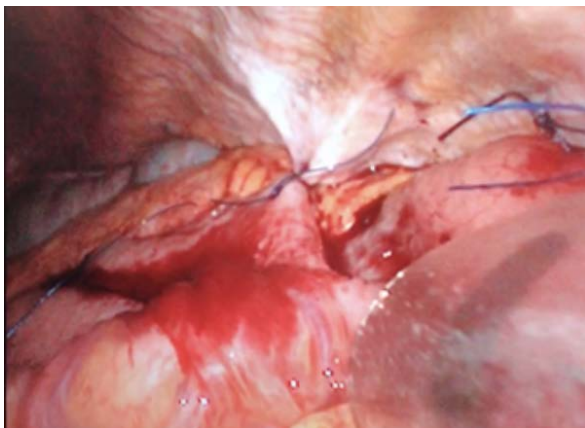

Figura 4. Gastropexia laparoscópica. Se visualizan dos puntos de polipropileno fijados desde la curvatura mayor gástrica a peritoneo parietal.

La paciente se presenta con evolución favorable y disminución del dolor abdominal posterior a colocación de sonda nasogástrica, y débito de la sonda escaso. Se realizó radiografía esofagogastroduodenal con contraste hidrosoluble vía oral que evidenció stop a nivel de cuerpo gástrico sin pasaje de contraste a duodeno (*ver Figura 3*).

Por tanto se realizó laparoscopia exploratoria de urgencia en la que se evidenció devolvulación espontánea y distensión de cuerpo gástrico sin elementos de isquemia parietal, ausencia de defecto hiatal asociado. Se realizó gastropexia a nivel de la curvatura mayor a peritoneo parietal con dos puntos de polipropileno sin complicaciones (*ver Figura 4*).

Presenta buena evolución posoperatoria, se retiró sonda nasogástrica a las 24hs, tolerando vía oral, sin dolor abdominal, sin fiebre, tránsitos conservados, con herida quirúrgica en buenas condiciones, se decidió egreso hospitalario. La misma se controló en policlínica a la semana y al mes estando totalmente asintomática.

DISCUSIÓN

El vólvulo gástrico es una entidad rara y urgente. El atraso en el diagnóstico y/o tratamiento puede presentar complicaciones como estrangulación o perforación gástrica. Puede ser generado por múltiples causas, determinando obstrucción al pasaje del contenido gástrico, distensión, llevando al compromiso de la irrigación parietal.

Hay factores predisponentes idiopáticos y secundarios. Como factores idiopáticos se citan la elongación o ausencia de los ligamentos que fijan el estómago al peritoneo, estómagos distendidos anormalmente, hernias o eventraciones diafragmáticas, bazo errante, o mal rotación con asplenia. En cuanto a los secundarios intervenciones quirúrgicas gástricas reductivas (operación de Nissen), rupturas de ligamentos gástricos debido a trasplante hepático, trauma y neoplasias gástricas.²

Cabe destacar que si bien la paciente no contaba con antecedentes quirúrgicos previamente expuestos, si presentaba un estómago anormalmente distendido. Tampoco se constató una hernia hiatal, frecuentemente asociado con dicha patología según informa la bibliografía.

La tríada de Borchart es orientadora del diagnóstico de vólvulo gástrico agudo. La misma está conformada por elementos clínicos dado por dolor y distensión epigástrica, náuseas con vómitos violentos o imposibilidad para vomitar, y la imposibilidad del paso de la sonda nasogástrica (principalmente en niños), la

cual está presente en el 70% de los casos.³

El vólvulo gástrico se clasifica según Singleton por el eje en el cual el estómago gira: rotación organoaxial, mesentericoaxial y la combinación de las 2 anteriores. En la primera el estómago gira sobre un eje que conecta la unión gastroesofágica y el píloro, el antro rota en dirección opuesta al fondo gástrico, siendo este el más frecuente (59%), se encuentra asociado generalmente a defectos del diafragma.⁴

Respecto a el tratamiento la tendencia actual es utilizar técnicas menos invasivas tanto endoscópicas, laparoscópicas o mixtas, lo cual tiene un gran beneficio en pacientes de alto riesgo anestésico quirúrgico. Las directivas son corregir la posición del estómago para posteriormente fijarlo en su posición normal y reparar el defecto diafragmático asociado. Como alternativa cada vez menos utilizadas, la gastropexia con sección del ligamento gastro-cólico (operación de Tanner), gastrectomía, gastro-yeyuno anastomosis y anastomosis fundo-antral (operación de Opolzer) entre otras.⁵

En cuanto al tratamiento se decidió la Intervención laparoscópica, la cual tuvo muy buenos resultados, logrando un claro beneficio al lograr la resolución de la enfermedad aguda actual, evitando someter a la enferma a una intervención mas agresiva que le agregaría una gran morbilidad.

Todos los autores han participado en igual medida en la redacción del presente artículo, y niegan conflicto de intereses.

REFERENCIAS BIBLIOGRÁFICAS

1. Martínez García R, Peris Tomas N, Del Pozo CD, Vazquez Tarragón A, Martínez Mas E, Trullenque Juan R, Martínez Abad M. Tratamiento del vólvulo gástrico agudo mediante abordaje laparoscópico. *Cir Esp* . 2013 Mar;91(3):189-93. doi: 10.1016/j.ciresp.2012.03.011. Epub 2012 May 22.
2. Sánchez S, Vique L, Ardiles O, Herquiño R. Vólvulo gástrico: ¿Por qué recordarlo? Revisión a propósito de un caso. *Rev. Chil. Radiol.* 2012;18(3):129-135.
3. Cabrera-Tovar MG, Renedo-Ríos JL, Tejeda-Tapia HD. Vólvulo gástrico. Informe de un caso. *Acta Pediatr. Méx.* 2009;30(3): 163-6.
4. Gálvez-Valdovinos R, Marín-Santillán E, Funes-Rodríguez JF, López-Ambriz G. Manga gástrica laparoscópica en vólvulo gástrico secundario a eventración diafragmática en paciente adulto. *Cir Cir* . 2016 Mar-Apr;84(2):140-3. doi: 10.1016/j.circir.2015.06.010.
5. Sánchez-Pérez MA, Luque-de León E, Muñoz-Juárez M, Moreno-Paquentin E, Cordera-González de Cosío F, Maydón-González H. Tratamiento laparoscópico del vólvulo gástrico asociado a hernia hiatal en el paciente de edad avanzada. *Rev Gastroenterol Mex* . 2010;75(2):218-22.

Tratamiento percutáneo de absceso de músculo psoas ilíaco secundario a espondilodiscitis

Percutaneous treatment of psoas muscle abscess due to spondylodiscitis

José Enrique Torres *

Valentina Seballos **

Martín Salvatierra *

Hospital Regional Salto, Uruguay.

RESUMEN

El objetivo del siguiente trabajo es describir el tratamiento percutáneo de un absceso localizado en el músculo psoas, entidad poco frecuente y presentación clínica inespecífica lo que constituye un desafío diagnóstico. Su detección ha mejorado con la utilización de técnicas de imagen. La fiebre, dolor abdominal y del miembro inferior ipsilateral son las manifestaciones habituales. La antibioticoterapia junto al drenaje (percutáneo o quirúrgico) debe considerarse el tratamiento de elección.

Palabras claves: Absceso de psoas ilíaco, espondilodiscitis, drenaje percutáneo.

SUMMARY

The objective of the following work is to describe percutaneous treatment of an abscess located in the psoas muscle, a rare entity and nonspecific clinical presentation, which constitutes a diagnostic challenge. Its detection has improved with the use of imaging techniques. Fever, abdominal pain and ipsilateral lower limb pain are the usual manifestations. Antibiotic therapy together with drainage (percutaneous or surgical) should be considered the treatment of choice.

Keywords: Iliopsoas abscess, spondylodiscitis, percutaneous drainage.

INTRODUCCIÓN

El absceso de músculo psoas es un entidad infrecuente, se estima una incidencia 0,4% cada 100.000 habitantes, siendo más frecuente en el sexo masculino¹. Clínicamente se presenta como fiebre, dolor lumbar y alteración en la marcha². Presentamos el caso de un paciente de 64 años con un absceso del músculo psoas secundario a una espondilodiscitis lumbar el cual fue tratado exitosamente con antibioticoterapia y drenaje percutáneo.

CASO CLÍNICO

Paciente de 64 años, sexo masculino, con diabetes mellitus tipo II e hipertensión arterial. Consulta por cuadro de aproximadamente 12 días de evolución dado por astenia, adinamia, dificultad en la marcha agregando dolor abdominal y lumbar de intensidad creciente, sensación febril y escalofríos. Al examen abdominal dolor en flanco derecho sin irritación peritoneal, dolor a la palpación de fosa lumbar derecha y a la movilización activa y pasiva del miembro inferior ipsilateral.

En la analítica presenta un hemograma: leucocitosis de 19.400/mm³ con 90,3% de neutrófilos, hemoglobina 11,1 g/dL, plaquetas normales, proteína C reactiva de 173,38 mg/dl, velocidad de eritrosedimentación 132 mm/h. La ecografía de abdomen evidencia a nivel paravertebral derecho imagen hipoeoica, alargada, bien delimitada, no vascularizada de aproximadamente 14 por 4 cm que impresiona colección líquida a dicho nivel. Dado los hallazgos ecográficos se solicita tomografía computada de tórax, abdomen y pelvis con contraste intravenoso el cual informa estrechamiento del espacio discal de L2 y L3, irregularidad de platillos vertebrales, hallazgos compatibles con espondilodiscitis (*ver Figura 1*), el cual se asocia a extensa colección líquida/absceso del músculo psoas derecho, midiendo 155 x 45 x 45 milímetros (*ver Figura 2*).

Se comienza con antibioticoterapia empírica Pieracilina/Tazobactam 4gr/0,5gr i/v cada 6 horas. Se realiza drenaje percutáneo guiado por tomografía en donde se coloca drenaje de 12 French con técnica del trocar sin complicaciones. Se obtiene 100 cc de líquido purulento el cual se envía para cultivo con antibiograma, citológico y Adenosina Deaminasa (ADA). (*Figura 3*)


* Cirujano General, Hospital Regional Salto.

** Residente Cirugía General, Hospital Regional Salto.

Autor correspondiente: Dra. Valentina Seballos

Correo electrónico: vs-94@hotmail.com - Dirección: 25 de Agosto 139. Código Postal: 50000. Salto, Uruguay.

Fecha de recepción: 01/09/2022 - Fecha de aprobación: 12/11/2022

 Este es un artículo publicado en acceso abierto bajo una Licencia Creative Commons

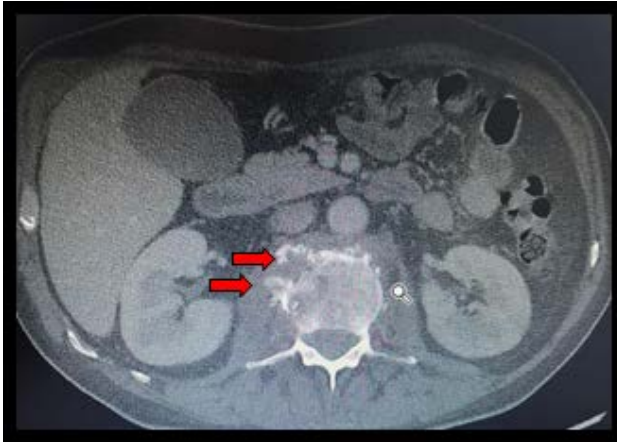


Figura 1: Corte axial de tomografía computada, ventana ósea. Espondilodiscitis lumbar. (flechas rojas)

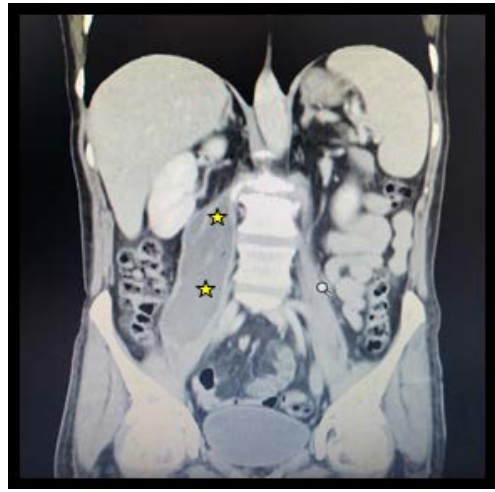


Figura 2: Corte coronal de tomografía computada de abdomen y pelvis. Absceso del músculo psoas ilíaco derecho (estrellas amarillas).

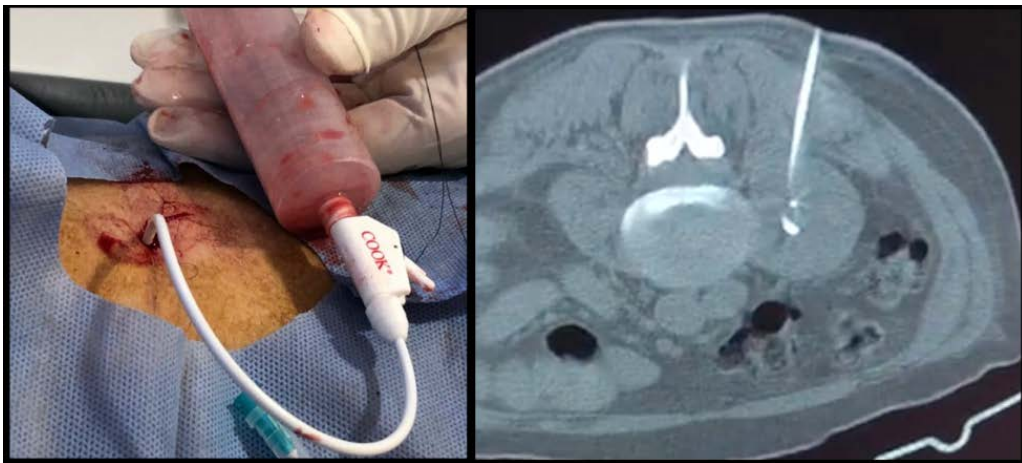

Figura 3: Drenaje percutáneo guiado por tomografía.

En el cultivo se desarrolla *Staphylococcus aureus*. Se realiza consulta con infectología el cual cambia el plan antibiótico a cefazolina 2 gr i/v cada 8 hs más rifampicina 300 mg v/o cada 12 hs. El paciente presenta una buena evolución con mejoría clínica, normalización de parámetros infecciosos.

Se retira el drenaje a los 12 días. Se mantiene antibioticoterapia intravenosa por un mes y luego se continúa por dos meses vía oral completando así los tres meses de tratamiento antibiótico. El traumatólogo indica inmovilización y estabilización ortopédica con corset de yeso y posterior fisioterapia con buena evolución.

Actualmente luego de culminado el tratamiento antibiótico el paciente se encuentra en control ambulatorio en policlínica de traumatología, infectología y cirugía, asintomático y sin recidiva.

DISCUSIÓN

El absceso del músculo psoas era una complicación conocida de la columna vertebral tuberculosa, hoy en día la causa más común es la infección piógena, pudiendo ser primario (diseminación hematogena) o secundario siendo la causa más frecuente

espondilodiscitis³.

La clásica triada de presentación clínica como es la fiebre, dolor lumbar y la cojera se observa tan solo en un 30% de los casos, dificultándose aún más su diagnóstico². A nivel bacteriológico el microorganismo más frecuente es *Staphylococcus Aureus* representando hasta el 65% de los casos, seguido por *Escherichia coli*, este último asociado con infecciones del tracto urinario o gastrointestinal, edad avanzada, inmunosupresión y diabetes⁴. Los hallazgos de laboratorio que apoyan el diagnóstico incluyen leucocitosis, elevación de la velocidad de eritrocitamentación y proteína C reactiva, como en el caso de nuestro paciente.⁴

Para el diagnóstico imagenológico la ecografía puede ser útil en la evaluación de colecciones intramusculares; sin embargo, presenta una limitada utilidad en estructuras retroperitoneales profundas debido a la anatomía del paciente (obesidad por ejemplo) e interposición gaseosa, y presenta una sensibilidad del 60% solamente. La tomografía computada y la resonancia magnética nuclear ofrecen una mejor exactitud diagnóstica, con una sensibilidad comparable entre 80 y 87%. Entre ambos métodos, la tomografía es especialmente útil dado su buena sensibilidad, mayor disponibilidad y menor costo⁵.

En cuanto al arsenal terapéutico cuenta con dos pilares fundamentales: antibioterapia dirigida según los perfiles microbiológicos y drenaje por vía quirúrgica o percutánea. Actualmente, la técnica de elección es esta última, debido a los buenos resultados y las menores tasas de complicación^{6,7}.

El drenaje quirúrgico (utilizado solo o en combinación con técnicas percutáneas) queda reservada para los abscesos multiloculados, con extenso compromiso de estructuras y para los abscesos secundarios a algunas patologías específicas entre las que destacan la enfermedad inflamatoria intestinal, la pielone-

fritis, abscesos epidurales con compresión espinal, entre otros^{8,9}. El abordaje percutáneo guiado por imagen representa una alternativa segura y menos invasiva por lo cual debe ser considerada como primera opción, dado que presenta resultados similares al drenaje quirúrgico con una menor morbilidad y estadía hospitalaria¹⁰.

Los autores declaran que no existen conflictos de intereses, y los mismos contribuyeron de manera equitativa a la producción del presente trabajo.

REFERENCIAS BIBLIOGRÁFICAS

1. Bartolo DC, Ebbs SR, Cooper MJ. Psoas abscess in Bristol: a 10-year review. *Int J Color Dis.* 1987;2(2):72-6.
2. Kaya S, Kaya S, Kava S, Comoglu S. A disease that is difficult to diagnose and treat: evaluation of 343 spondylodiscitis cases. *J Int Med Res.* 2021 nov;49(11):3000605211060197. doi: 10.1177/03000605211060197. PMID: 34851766; PMCID: PMC8647245.
3. Ibrahim, Fady Michael Fahmy; EL-rady, Abd El-Rady Mahmoud Abd (2020). Transverse process osteotomy for surgical drainage of primary iliopsoas abscess and secondary cases combined with spondylodiscitis. *International Orthopaedics*, (). -. doi:10.1007/s00264-020-04732-5
4. Fernández Ruiz M, Estébanez Muñoz M, López Medrano F, Aguado J.M. Absceso del músculo iliopsoas: Tratamiento y evolución en una serie de 35 pacientes. *Enferm Infecc Microbiol Clin* 2012; 30(6): 307-311.
5. Silva AM, Schmalbach LA. Absceso del psoas y osteomielitis de la columna lumbar. Caso clínico. *Arch Argent Pediatr.* 2016; 114 (5): e333-7.
6. Tan YX, Cheong WL, Fong TS. Gas-Forming Psoas Abscess Secondary to Lumbar Spondylodiscitis. *Cureus.* 2021 Apr 9;13(4): e14388. doi: 10.7759/cureus.14388. PMID: 33981508; PMCID: PMC8106948.
7. Takada T, Terada K, Kajiwara H, Ohira Y. Limitations of using imaging diagnosis for psoas abscess in its early stage. *Intern Med* 2015; 54(20): 2589-2593.
8. Miller ELC, Miller LFF, Carvalho JG et al. Psoas muscle abscess simulating acute appendicitis: A case report. *Int J Surg Case Rep.* 2016; 25: 139-42
9. Hsieh MS, et al. Features and treatment modality of iliopsoas abscess and its outcome: A 6-year hospital-based study. *BMC Infect Dis* 2013; 13: 578
10. Lock Vargas Y, Joo Fernández H, Díaz Villanueva P, Campana Román P, Valencia Avalo D. (2018). Absceso de psoas. *Revista Científica Ciencia Médica*, 21(1), 113-117.

Normas de admisión para la publicación de trabajos en “Cirugía paraguaya”

CIRUGÍA PARAGUAYA, órgano oficial de la Sociedad Paraguaya de Cirugía, considerará para su publicación aquellos trabajos clínicos o experimentales relacionados con cualquier especialidad quirúrgica o de temas afines, y que traten de contribuir en la enseñanza, desenvolvimiento o integración nacional.

Todos los originales aceptados quedarán como propiedad de **CIRUGÍA PARAGUAYA**. Los diferentes artículos serán juzgados por el Comité Científico y el Comité Editorial de la Sociedad Paraguaya de Cirugía y su fallo será inapelable. La responsabilidad de los conceptos publicados será enteramente del o los autor (es).

INFORMACIONES GENERALES

Los artículos presentados para publicaciones deberán ser inéditos, escritos a doble espacio en Word, con letra Arial 12, separados, en formato de página tipo carta y debidamente numeradas. Las referencias, ilustraciones y tablas deberán estar numeradas en orden de aparición en el texto con números arábigos.

El autor deberá enviar una copia del trabajo a secretaria@sopaci.org.py, incluyendo figuras o ilustraciones al Editor de la Revista, acompañados de una carta del autor autorizando su publicación. Solamente serán aceptados para su publicación los artículos que obedecen los criterios establecidos y cuando las modificaciones solicitadas sean realizadas satisfactoriamente.

Las cartas al Editor deberán ser exclusivamente comentarios científicos relacionados a los artículos publicados en la revista **CIRUGÍA PARAGUAYA** y el **EDITOR** se reserva el derecho de publicarlas.

FORMA Y ESTILO

Los artículos deberán ser concisos y en español. Las abreviaturas deben ser limitadas a los términos mencionados repetitivamente, y cuando no alteren el entendimiento del texto y deberán ser definidos a partir de su primera utilización en páginas separadas y en el siguiente orden:

- 1- Título – título corto.
- 2- Resumen y palabras claves.
- 3- Summary and Key Words (puntos 1 y 2 en inglés).
- 4- Introducción.
- 5- Material y método.
- 6- Resultados.
- 7- Discusión.
- 8- Referencias Bibliográficas.
- 9- Datos para correspondencia: datos completos del

autor principal, domicilio, teléfono, fax, otros.

- 10- Ilustraciones.
- 11- Figura y tablas.
- 12- Otros.

CATEGORÍA DE ARTÍCULOS

- 1- **EDITORIALES:** Salvo excepciones, su redacción se hará por encargo del Comité Editorial o del editor de la revista **CIRUGÍA PARAGUAYA**, expresando las ideas personales o institucionales sobre un tema concreto de actualidad, que se refiera o no a un artículo que se publique en ese número de la Revista (máximo 6 páginas).
- 2- **ORIGINALES:** Publicación de investigaciones clínicas, experimentales o de técnicas quirúrgicas que permitan ampliar e emular el conocimiento sobre un problema quirúrgico, repetir las observaciones y juzgar sus conclusiones. Deberá estar constituido por: Resumen. Introducción. Material y Método. Discusión. Se recomienda referencias seleccionadas, limitándose al número de 20 (veinte). No exceder el máximo de 15 páginas.
- 3- **ARTICULOS DE REVISION:** Estudios retrospectivos o recapitulativos en los que se analicen informaciones ya publicadas sobre problemas quirúrgicos, completadas con aportaciones personales. No debe exceder las 20 páginas.
- 4- **CASE REPORT - RELATO DE CASOS O NOTAS CLÍNICAS:** Notas iniciales que contienen una o más informaciones nuevas, o casos clínicos infrecuentes o de interés como aporte para conocer el problema. Tendrá un máximo de 4 páginas.
- 5- **CARTAS AL EDITOR:** Publicaciones de objeciones o comentarios relativos a artículos publicados recientemente en la Revista, observaciones o experiencias que por su característica puedan ser resumidas en un breve texto (máximo 2 páginas). El Editor de la Revista no está obligado a publicar todas las cartas recibidas.

ORGANIZACIÓN DE ARTÍCULOS

- 1- **PÁGINA- TÍTULO:** El título deberá ser claro, en español; conteniendo la máxima información con un mínimo de palabras, no deberá contener fórmulas, abreviaturas, o interrogaciones. Deberá ser acompañado del (os) nombre (s) completo del autor (es), seguido de sus títulos profesionales, direc-

ción de correspondencia y mail así como el nombre de la Institución de trabajo. Para los artículos originales el número de autores será un máximo de 10 (diez) y para las notas breves y reporte de casos un máximo de cinco.

- 2- **RESUMEN - SUMMARY:** Un resumen en español y en inglés deberán acompañar al trabajo, no excediendo 200 palabras. Este resumen debe estar estructura de la manera siguiente: objetivos, material y método así como resultados con su significancia estadística y conclusión. La traducción literal del resumen debe evitarse. Los resúmenes de artículos de revisión, casos clínicos y notas técnicas no tienen necesidad de ser estructurados. Sin embargo, sus resúmenes no deberán exceder 75 palabras.
- 3- **PALABRAS CLAVES - KEY WORDS:** Según indicaciones del Index Medicus (entre 3 a 5 palabras claves).
- 4- **INTRODUCCIÓN:** Deberá indicar objetivo del trabajo, la hipótesis formulada. El porqué del trabajo. Se recomienda evitar extensas revisiones bibliográficas, historia y bases anatómicas.
- 5- **MATERIAL Y MÉTODOS:** Caracterizando la investigación, experimento o trabajo realizado, tiempo de duración, tipo de serie o población estudiada y técnicas utilizadas, proporcionando detalles suficientes y siguiendo los principios éticos de la declaración de Helsinki de 1975.
- 6- **RESULTADOS:** Relatos de las observaciones efectuadas con el material y método empleado. Estos datos pueden expresarse en detalles en el texto o en forma de tablas y figuras.
- 7- **DISCUSIÓN:** El autor intentará ofrecer sus propias opiniones sobre el tema, destacando entre otros: significado y aplicación de los resultados, consideraciones sobre inconsistencia de la metodología y las razones de validez de los resultados; relación con publicaciones similares: similitudes y diferencias, indicaciones para futuras investigaciones.
- 8- **REFERENCIAS - BIBLIOGRAFÍA:** (Según **Normas de Vancouver**) serán numeradas por orden de aparición en el texto. Todas las citas bibliográficas serán mencionadas en el texto mediante su correspondiente número arábigo y no se mencionará ningún autor que no aparezca en dichas ci-

tas. Las referencias bibliográficas se presentarán de la forma que se expone en los siguientes ejemplos: Artículos de revistas e iniciales de todos los autores si son seis o menos. Siete o más, solo se exigirán los seis primeros, seguidos de la expresión et al.: Título del trabajo en idioma original: abreviatura del nombre de la Revista acorde a con la utilización por el Index Medicus: año de publicación, volumen y página primera y última del trabajo.

Libro y monografías: Autores, título de libro, o monografía, ciudad, editorial y año de publicación. Capítulos de libros: autores, títulos de capítulo en el idioma original, apellidos e iniciales del nombre del editor o editores, título del libro, ciudad de publicación, editorial, año de publicación, y página (primera y última del capítulo).

El número de citas bibliográficas es deseable que no sobrepase de 20 (veinte) para los artículos originales, 8 (ocho) para los casos clínicos y 5 (cinco) para las notas técnicas.

- 9- **FIGURAS:** Se considerará figuras las ilustraciones, fotografías, gráficos y esquemas. Las fotografías se seleccionarán cuidadosamente, procurando que sean de buena calidad. El autor deberá proporcionar el original en formato jpg de alta definición (300dpi). Las fotos serán publicadas en blanco y negro. Cuando se desee la publicación de fotografías en color, los gastos correrán a cargo del autor, que solicitará presupuesto a la editorial. El editor de la revista y el comité editorial se reservan el derecho de rechazar, previa información a los autores, aquellas fotografías que no reúnan la calidad necesaria para una buena reproducción. Cada figura deberá contar con un título explicativo.
- 10- **TABLAS:** Se presentarán en hojas e incluirán: a) numeración de la tabla, b) enunciado (título) y c) una sola tabla por hoja. Deberán ser claras y sin correcciones.

Los trabajos que no cumplan estrictamente estas condiciones serán devueltos a sus autores para que proceda a efectuar las modificaciones que les sean sugeridas por esta Revista.

La Redacción de **CIRUGÍA PARAGUAYA** se reserva el derecho de introducir modificaciones en los trabajos recibidos, sin alterar el sentido de los mismos, con el objeto de adaptarlos a las presentes normas de publicación.